

## ● گزارش موردی



### گزارش یک مورد نادر جنین در جنین (Fetus In Fetus) در یک کودک ۴ ساله و مروری بر متون

#### چکیده

جنین در جنین<sup>۱</sup> یک حالت مادرزادی بسیار نادر است که در آن، یک جنین دارای ستون مهره‌ای، به طور کامل در داخل بدن قل دیگر رشد می‌کند و بعد از تولد، به صورت توده مشابه تومور، در وی کشف می‌شود. شایع‌ترین محل بروز این تومور در ناحیه خلف صفاقی می‌باشد؛ ولی در نواحی دیگری از بدن از جمله داخل جمجمه، مدیاستن، اروفارنکس، ریه، لگن، آدرنال و ... نیز گزارش شده است. توده ناحیه خلف صفاقی در اطفال، تشخیص‌های افتراقی گوناگونی از جمله هیدرونفروز، نوروبلاستوما، تومور ویلمز، تراتوما، توموراکستراگنادال بیضه و ... را شامل می‌شود. راه اصلی تشخیص آن و به خصوص افتراق آن از تراتومای بالغ، با اقدامات تصویربرداری به ویژه اثبات وجود ستون مهره‌ای در آن می‌باشد و به دلیل احتمال تبدیل به بدخیمی، همیشه رزکسیون جراحی ضرورت خواهد داشت. البته پیگیری با اقدامات تصویربرداری نیز به عنوان روش جایگزین جراحی قابل انجام است؛ ولی این روش در کودکان توصیه نمی‌شود. از این مورد تاکنون کمتر از ۱۰۰ مورد در دنیا گزارش شده است. در این مقاله، به یک مورد از این بیماری، همراه با مروری بر متون و مقالات، پرداخته شده است.

#### واژگان کلیدی: جنین در جنین، تراتومای بالغ

تاریخ پذیرش مقاله: ۱۳۸۶/۲/۲۳

تاریخ اصلاح نهایی: ۱۳۸۶/۲/۲۸

تاریخ دریافت مقاله: ۱۳۸۵/۱۱/۲۵

دکتر محمدرضا کلانتر معتمدی<sup>۱</sup>  
دکتر غلامحسین کاظم زاده<sup>۲</sup>  
دکتر سیده مظهره عبدالمهی<sup>۳\*</sup>  
دکتر علی کاویانی<sup>۳</sup>  
دکتر داریوش ناظمی سلمان<sup>۴</sup>

۱. استاد جراحی عروق و تروما،  
دانشگاه علوم پزشکی شهید بهشتی  
۲. استادیار جراحی عروق و تروما،  
دانشگاه علوم پزشکی مشهد  
۳. دستیار تخصصی جراحی عمومی  
۴. متخصص جراحی عمومی

\* نشانی نویسنده مسئول: تهران، بیمارستان  
شهادت تجریش، بخش جراحی عروق و تروما،  
تلفکس: ۲۲۴۱۹۹۴۶  
پست الکترونیک: sh\_abdollahi@yahoo.com

## مقدمه

جنین در جنین یا FIF، یک تومور مادرزادی بسیار نادر است که در آن یک جنین دارای ستون مهره‌ها، در داخل قل دیگرش رشد می‌کند و بعد از تولد وی، به صورت یک توده مشابه تومور در وی کشف می‌شود. این حالت، ثانوی به حاملگی مونوگوریونیک دی‌آمیوتیک است که سلول‌های یک جنین در حال رشد، مانند یک کیست انکلوزیونی در داخل بلاستوسیست جنین دیگر، محبوس شده و از ادامه رشد و تکامل باز می‌مانند. از این‌رو در بعضی مراجع، از آن به اندوپارازیت نیز نام برده شده است. وجود استخوان‌های ستون فقرات برای تشخیص این ضایعه و افتراق آن از تراتومای بالغ، لازم و ضروری می‌باشد. براساس مرور اخیر بر متون و مقالات، تاکنون کمتر از ۱۰۰ مورد از آن در دنیا گزارش شده است. شایع‌ترین محل FIF، ناحیه خلف صفاقی است؛ ولی در بسیاری از سایر اعضا از جمله مغز، مדיاستن، ریه، کبد و ... نیز گزارش شده است. درمان مناسب آن، برداشتن به طور کامل، طی عمل جراحی است؛ زیرا ممکن است به بدخیمی تبدیل شود. معمولاً رزکسیون جراحی علاج‌بخش<sup>۱</sup> است و بیماری به طور قطعی با آن درمان می‌شود. پیگیری به صورت انجام سی‌تی‌اسکن ۶ ماه

1 - Curative

بعد از عمل جراحی و سپس در صورت بی‌علامت ماندن بیمار، انجام سونوگرافی سالیانه می‌باشد.

## معرفی بیمار

بیمار کودک پسر ۴ ساله‌ای بود که مادرش از سن ۶ ماهگی، متوجه وجود توده شکمی در وی شده بود. در این مدت، به غیر از توده مذکور که در وضعیت خوابیده، در اپیگاستر و ربع فوقانی چپ شکم مشهود بود، شکایت دیگری نداشته است. بیمار با یک سونوگرافی که در آن توده مشکوک به فتوکروموسایتوما یا نوروبلاستوما گزارش شده بود، از شبکه بهداشت و درمان ماه نشان وابسته به دانشگاه علوم پزشکی و خدمات بهداشتی درمانی زنجان، به بیمارستان شهدای تجریش ارجاع شد.

در بررسی اولیه، کودک ۴ ساله‌ای بود که در ظاهر، متناسب با سن به نظر می‌رسید و قد و وزن و فنوتیپ نرمال داشت. روند تکاملی رشد و وزن‌گیری طبیعی داشته و سابقه‌ای از کاهش وزن، درد شکم، علائم گوارشی، بی‌اشتهایی، تهوع و یا استفراغ نداشت. در معاینه، آنمیک به نظر نمی‌رسید. در معاینه سیستمیک کامل، به جز یک توده سفت و غیر متحرک و فاقد نبض با ابعاد تقریبی ۷×۵ سانتی‌متر در اپیگاستر که به سمت ربع فوقانی چپ شکم کشیده شده و

از خط وسط نیز عبور کرده بود، یافته دیگری نداشت. روی توده تدریس وجود نداشت و ارتباطی نیز بین توده و جدار شکم، در معاینه کشف نشد.

شواهدی از بدشکلی<sup>۲</sup> در هیچ یک از سیستم‌ها یافت نشد. هر دو بیضه در داخل اسکروتوم قرار داشتند. فشار خون و تعداد نبض وی در معاینات مکرر، طبیعی و بدون تغییر بود.

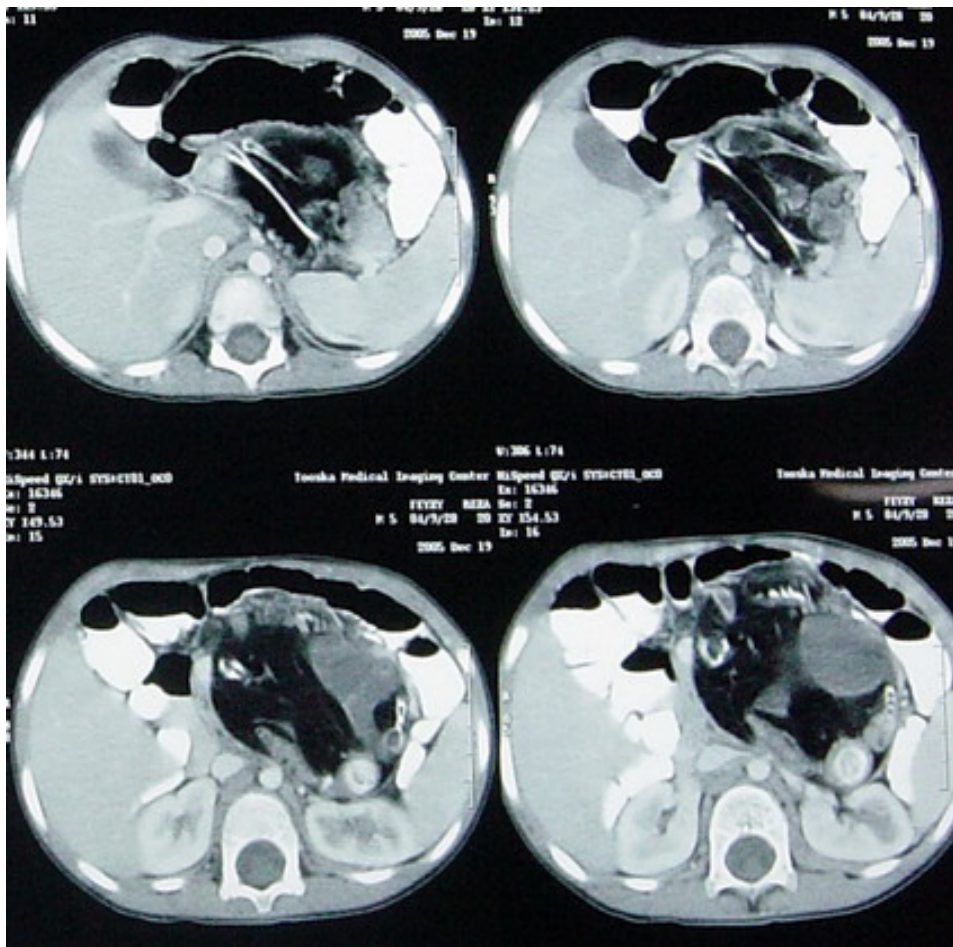
در بررسی آزمایشگاهی، شواهدی از آنمی، اختلال الکترولیتی و یا اختلال در آزمایشات کبدی، یافت نشد.

از جهت بررسی سرولوژیک تومورهای از منشا سلول‌های ژرمینال، بخصوص انواع اکستراگنادال، سطح آلفا‌فیتوپروتئین سرم، ۳/۶۳ (طبیعی = ۰-۱۰ μg/L) و βHCG، کمتر از ۱۰ (طبیعی = ۰-۱۰ IU/L) بود. در بررسی سونوگرافیک مجدد، توده اکوژن و به شدت کلسیفیه گزارش شد که به همین دلیل، بررسی پشت توده و ارتباط آن با پانکراس و عروق خلف صفاقی میسر نشد. در گرافی ساده قفسه سینه، نکته غیرطبیعی نداشت.

سی‌تی‌اسکن اسپیرال دینامیک با قدرت تفکیک بالا<sup>۳</sup> همراه با کنتراست وریدی و خوراکی برای بیمار انجام شد که در کمال تعجب، توده با ابعاد تقریبی ۱۰×۷۰

2 - Deformity

3 - HR Spiral CT Scanning



شکل ۱: سی تی اسکن بیمار

در بررسی میکروسکوپی، استخوان‌های تکامل یافته ستون فقرات و اندام‌ها و نیز بافت‌های همبندی به خوبی تمایز یافته و بافت چربی گزارش شد که در هیچ یک، شواهدی از آنتیپی و یا دژنراسانس بنفع بدخیمی وجود نداشت. کودک در روز چهارم بعد از عمل، با حال عمومی خوب و بدون عارضه خاص مرخص گردید و توصیه شد ۶ ماه بعد جهت پیگیری مراجعه کند.

در ویزیت مجدد ۶ ماه بعد، کودک کاملاً سالم، با رشد طبیعی و بدون هیچ‌گونه

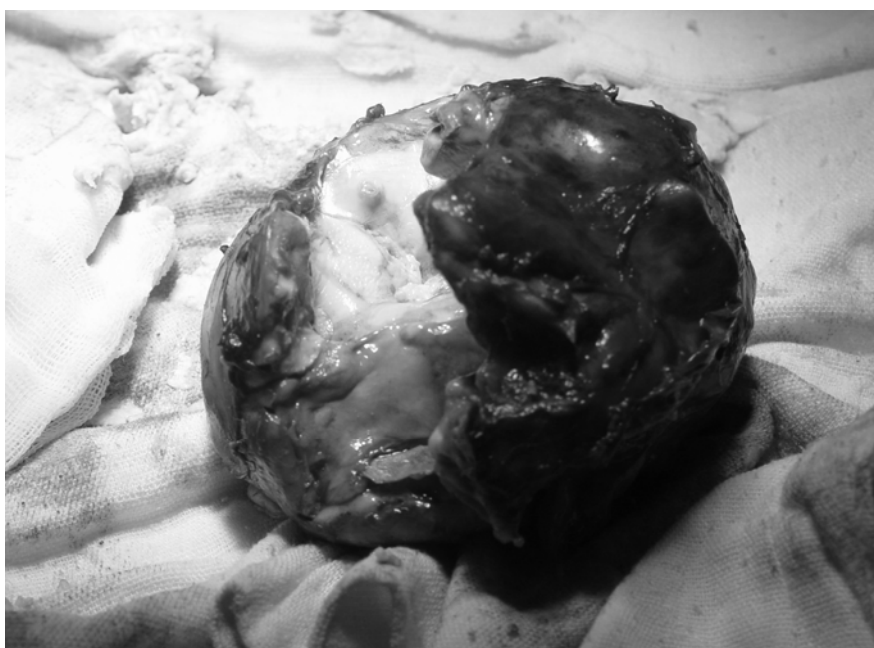مادر بیمار کشف شد. با شرایط فوق‌الذکر، بیمار آماده عمل جراحی گردید.

طی لاپاروتومی با برش خط وسط، توده مذکور که کاملاً سفت و غیرمتحرک و بدون ارتباط با ساختمان‌های اصلی خلق صفاقی بود، با حفظ عروق مزوکولون عرضی و معده، از پشت پانکراس برداشته شد.

ابعاد تقریبی توده، ۸۰×۷۰×۱۲۰ میلی‌متر با قوام بسیار سفت و وزن ۲۷۰ گرم بود (شکل ۲).

میلی‌متر در پشت پانکراس و دارای عناصر کلسفیه و چربی و نیز حاوی استخوان‌های ستون فقرات و اندام‌ها، مطرح کننده Rudimentary fetus گزارش شد که با تشخیص جنین در جنین مطابقت داشت (شکل ۱).

در شرح حال مجدد، بیمار ۱ برادر و ۲ خواهر بزرگ‌تر داشت که همگی کاملاً طبیعی بودند. شواهدی از ناهنجاری جنینی در خانواده بیمار وجود نداشت و فقط سابقه ۲ بار سقط خود بخودی به دلیل نامعلوم، در



شکل ۲- کل توده برداشته شده

شکایت خاص و معاینه کاملاً نرمال، بدون لمس توده در شکم مشاهده گردید. مجدداً CT اسپیرال انجام شد که هیچ‌گونه شواهدی از توده باقیمانده یا عود را نشان نداد.

### بحث

FIF تومور مادرزادی بی‌نهایت نادری است (تقریباً ۱ در هر ۵۰۰۰۰۰ تولد زنده) [۱]. از کشف آن در سال ۱۸۰۰ میلادی توسط مکمل<sup>۱</sup> تاکنون، کمتر از ۱۰۰ مورد در دنیا گزارش شده است [۲]. این حالت، ثانوی به یک حاملگی مونوکورئونیکی دی آمنیوتیک است [۳، ۱] و در واقع، یکی از دو

1- Meckel

قل تک تخمکی، در داخل بدن قل دیگر، باقی مانده و به صورت توده، قبل یا بعد از تولد تشخیص داده می‌شود [۴].

وجه افتراق اصلی FIF از ترانومای بالغ، وجود ستون مهره‌ها و ارگان‌های داخلی در آن است [۵].

زودترین زمان تشخیص FIF، در دوران قبل از تولد، طی سونوگرافی‌های روتین، به عنوان یک توده در داخل شکم یا جمجمه جنین در حال تکوین است [۶] و دیرترین زمان تشخیص، در یک مرد ۴۷ ساله ایتالیایی بوده است [۷].

FIF در ۸۰٪ موارد، در ناحیه خلف صفاقی کشف می‌شود [۵]؛ ولی ممکن است در محل‌های آتیبیک همچون داخل جمجمه [۸]، مدیاستن [۹]، ریه [۱۰]، لگن [۱۱]،

اروفارنکس [۱۲]، اسکروتوم [۱۳]، غده فوق کلیوی [۱۴]، تخمدان یا گردن [۱۵]، خود را نشان دهد.

تشخیص FIF براساس اثبات وجود ستون مهره‌ها، همراه با وجود بافت‌های به خوبی تمایز یافته در توده، مشخص می‌شود [۵].

درمان اصلی آن، برداشتن کامل با عمل جراحی است [۲، ۱۶] زیرا امکان تغییر شکل به سمت بدخیمی وجود دارد [۱۶]؛ اما مواردی از درمان محافظه کارانه نیز گزارش شده است که طی ۴ سال، توده مذکور بدون تغییر، باقی‌مانده بوده است [۵].

مراج

1. Bozilow W, Malinowski W, Klempous Z, Jeka S. Endoparasite twin (fetus in fetu). *Ginekol Pol* 2005; 76 (3): 228-33.
2. Chua JH, Chui CH, Sai Prasad TR, Jacobsen AS, Meenakshi A, Hwang WS. Fetus-in-fetu in the pelvis: report of a case and literature review. *Ann Acad Med Singapore* 2005; 34 (10): 646-9.
3. Iyer KV, Vinaya K, Haller JO, Maximin S, Barrerras J, Velchek F. Multiple fetuses in fetu: imaging findings. *Pediatr Radiol* 2003; 33(1): 53-5.
4. Brand A, Alves MC, Saraiva C, Loio P, Goulao J, Malta J, Palminha JM, Martins M. Fetus in fetu—diagnostic criteria and differential diagnosis—a case report and literature review. *J Pediatr Surg* 2004; 39 (4): 616-8.
5. Lee CC, Liu KL, Tsang YM, Chen SJ, Liu HM. Fetus in fetu in an adult: diagnosis by computed tomography imaging. *J Formos Med Assoc* 2005; 104 (3): 203-5.
6. Solt I, Lowenstein L, Goldstein I. Prenatal diagnosis of fetal neoplasms. *Harefuah* 2004; 143(2): 131-5, 165.
7. Dagradi AD, Mangiante GL, Serio GE, Musajo FG, Menestrina FV. Fetus in fetu removal in a 47 year old man. *Surgery* 1992; 112 (3): 598-602.
8. Sano K. Intracranial dysembryogenetic tumors: pathogenesis and their order of malignancy. *Neurosurg Rev* 2001; 24(4): 162-70.
9. Beaudoin S, Gouizi G, Mezzine S, Wan AR, Barbet p. Mediastinal fetus in fetu. Case report and embryological discussion. *Fetal Diagn Ther* 2004; 19 (5): 453-5.
10. Neto EB, de Carvalho CM, Belo MT, Vieira AF, de Oliveira TB, Pereira MC, Leal GM, Branco MM. A rare case of intrapulmonary fetus-in fetu. *Rev Port Pneumol* 2005; 11 (3): 321-5.
11. Kazez A, Ozercan IH, Erol FS, Faik Ozveren M, Parmaksiz E. Sacrococcygeal heart: a very rare differentiation in teratoma. *Eur J Pediatr Surg* 2002; 12 (4): 278-80.
12. Kapoor V, Flom L, Fitz CR. Oropharyngeal fetus in fetu. *Pediatr Radiol* 2004; 34 (6): 488-91.
13. Shin Jh, Yoon Ch, Cho KS, Lim SD, Kim EA, Kim KS, Pi SY, Auh YH. Fetus-in-fetu in the scrotal sac of a newborn infant: imaging, surgical and pathological findings. *Eur Radiol* 1999; 9(5): 945-7.
14. Spencer R. Parasitic conjoined twins: external, internal (fetus in fetu and teratomas), and detached (acardiacs). *Clin Anat* 2001; 14(6): 428-44.
15. Thakral CL, Maji DC, Sajwani MJ. Fetus-in-fetu: a case report and review of the literature. *J Pediatr Surg* 1998; 33 (9): 1432-4.
16. Borges E, Lin-Dunham JE, Vade A. Fetus in fetu appearing as a prenatal neck mass. *J Ultrasound Med* 2005; 24(9):1313-6.
17. Khadaroo RG, Evans MG, Honore LH, Bhargava R, Phillipos E. Fetus-in-fetu presenting as cystic meconium peritonitis: diagnosis, pathology, and surgical management. *J Pediatr Surg* 2000; 35(5): 721-3.

Archives of Pediatrics and Adolescent Medicine