

● مقالات تحقیقی (۳)

استئوتومی لدلوف جهت اصلاح هالوکس والگوس

چکیده

۱۸ بیمار جهت اصلاح هالوکس والگوس و کاهش زاویه بین متاتارس اول و دوم تحت عمل استئوتومی مایل متاتارس اول قرار گرفته‌اند. ۱۲ بیمار زن و ۶ بیمار مرد بودند. در این بیماران زاویه واروس متاتارس اول به طور متوسط ۱۵ درجه بوده و تغییرات تحلیل برنده در رادیوگرافی خفیف یا اصلاً وجود نداشت. زاویه والگوس حدود ۳۰ درجه بود. اصلاح متوسط زاویه واروس ۶ درجه و کاهش متوسط زاویه والگوس ۱۵ درجه بود. زمان پیگیری در این پژوهش ۳/۲ سال بود.

واژه‌های کلیدی: هالوکس والگوس، استئوتومی لدلوف^(۱)، استخوان متاتارس

علایم بارز این بیماری است. در حال عادی زاویه بین متاتارس اول و دوم باید کمتر از ده درجه و زاویه والگوس کمتر از ۲۰ درجه باشد. در این گرفتاری زاویه والگوس به بالاتر از ۳۵ درجه می‌رسد [۱] و انگشت حالت پروناسیون^(۲) به خود می‌گیرد. زاویه بین متاتارس اول و دوم به ۱۱ تا ۱۷ درجه در نوع متوسط در انواع پاها می‌رسد (شکل ۲). برای اصلاح تغییر شکل ایجاد شده علاوه بر درمان‌های متعدد غیر جراحی که

مقدمه

هالوکس والگوس یک گرفتاری نسبتاً شایع در همه کشورهاست که علاوه بر تغییر شکل شدید و ناخوشایند در پاها، باعث درد و ناتوانی واضح می‌گردد. (شکل ۱) مشخصه اصلی این گرفتاری انحراف انگشت بزرگ پا به سمت خارج می‌باشد که خود نتیجه انحراف متاتارس اول به سمت داخل است. برجستگی سر متاتارس اول در داخل از

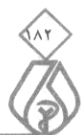دکتر خلیل علیزاده

دانشیار دانشگاه علوم پزشکی و خدمات بهداشتی - درمانی شهید بهشتی، بیمارستان طالقانی، بخش ارتوپدی

دکتر غلامحسین کاظمیان

استادیار دانشگاه علوم پزشکی و خدمات بهداشتی - درمانی شهید بهشتی، بیمارستان امام حسین (ع)، بخش ارتوپدی

۱- Ludloff ۲- Pronation



۱- درمانهایی که روی نسج نرم انجام می‌گردد.

۲- روش‌هایی که روی استخوان انجام می‌شود.

۳- روش‌های توأم شامل عمل روی استخوان و نسج نرم

اگر چه مسائلی ناشی از عدم زیبایی یکی از انگیزه‌های مراجعه‌کنندگان جهت اصلاح وضعیت پا می‌باشد اما به جز افراد نوجوان که ضایعه پیشرونده دارند، جراحی برای زیبایی توصیه نمی‌گردد.

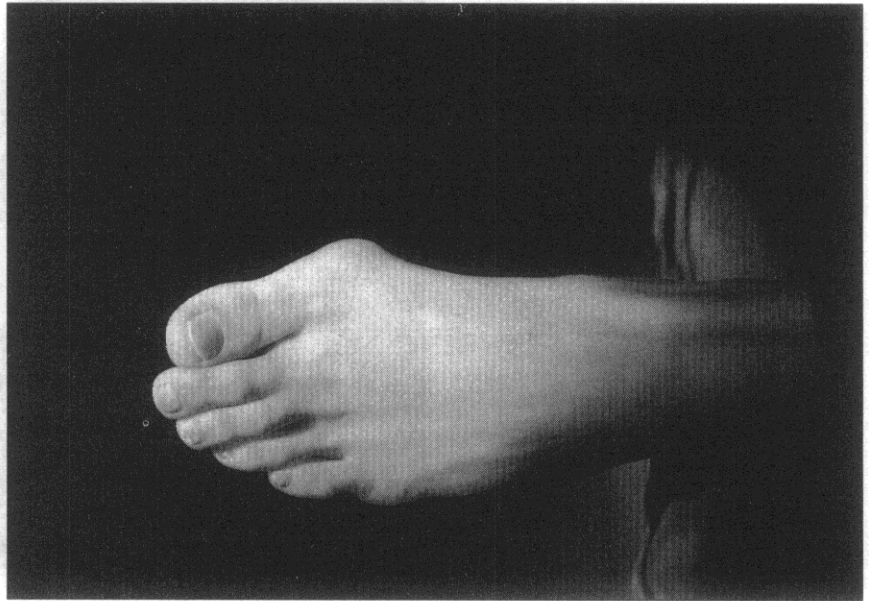اعمال جراحی استخوانی که شرح داده شده است بسیار متعدد هستند. غالب این اعمال با استئوتومی متاتارس اول همراه است که در غالب آنها نمی‌توان قطعات استخوان را به خوبی ثابت نمود.

در روش استئوتومی مایل متاتارس اول که در سال ۱۹۱۸ توسط لدلوف [۳،۴] شرح داده شده است، علاوه بر آنکه اجازه اصلاح زاویه بین متاتارس اول و دوم را می‌دهد، می‌توان قطعات را با بکار بردن اصول AO به خوبی ثابت نمود. این استئوتومی در سطح عرضی انجام می‌گردد. خط استئوتومی از دورسال و پروگزیمال آغاز و به سمت دیستال و کف پا در سطح ساژیتال امتداد دارد.

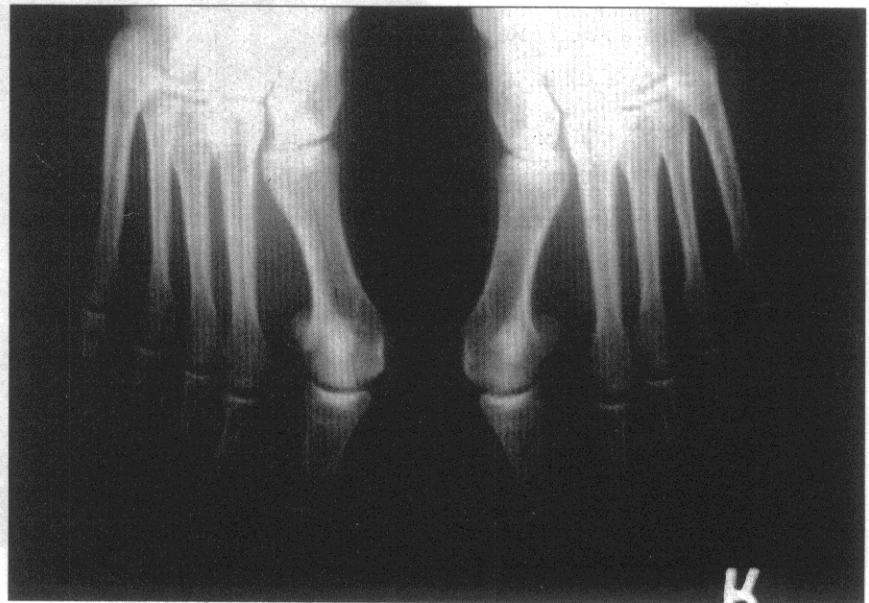
با این استئوتومی هم می‌توان کوتاهی متاتارس را بر طرف نمود و هم زاویه بین متاتارس اول و دوم را اصلاح کرد. در عمل جراحی استئوتومی لدلوف اقدامات ذیل را انجام می‌دهیم:

۱- برداشتن برجستگی سمت داخل متاتارس یا بونیون^(۱).

۲- انجام استئوتومی در متاتارس اول از پروگزیمال سطح پشتی متاتارس به پائین و سطح کفی متاتارس از ۱/۵ سانتی متری قاعده متاتارس.



شکل شماره (۱): هالوکس و الگوس - شکل پا



شکل شماره (۲): هالوکس و الگوس - پرتونگاری در حالت ایستاده

شرح داده شده است، بیش از ۱۳۰ نوع درمان جراحی توضیح داده‌اند [۲]. بنابراین انتخاب روش عمل بر حسب شدت ضایعه، سن بیمار و سلیقه جراح می‌تواند بسیار متفاوت باشد. درمانهای پیشنهادی را به طور کلی به سه دسته می‌توان تقسیم نمود:

۱- Bunion



۵- بریدن برجستگی حاصله در سطح داخل و فوقانی
۶- دوختن کیپسول مفصلی در قسمت داخلی (شکل ۴)

بعد از عمل بیمار سه هفته با داشتن قالب گچی یا گچ از وزن گذاشتن منع می‌گردد و بعد از آن وزن گذاشتن را با احتیاط آغاز می‌کند. حرکات ورزشی و دویدن ۲ تا ۳ ماه بعد مجاز است.

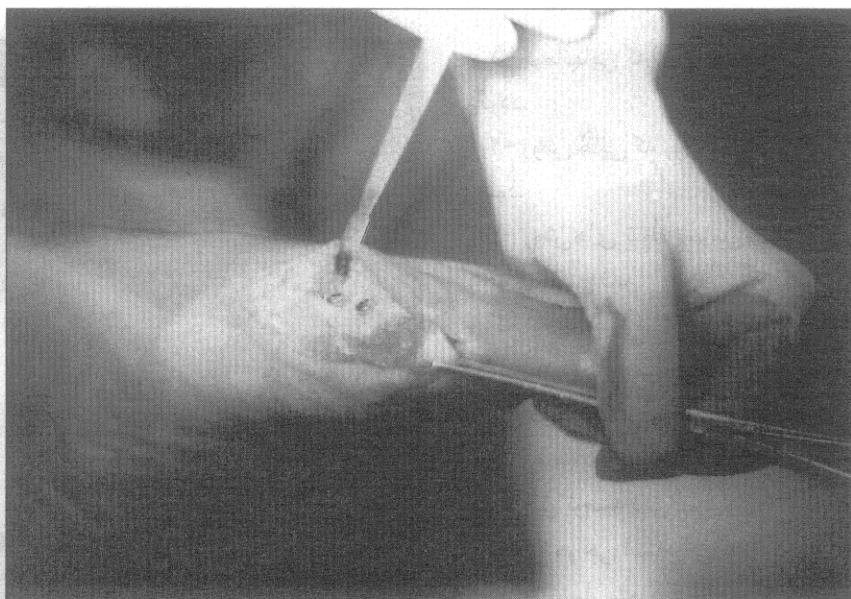
روش مطالعه

از سال ۱۳۷۱، ۱۸ مورد استئوتومی به روش لدلوف در بیمارستانهای بقیة‌الله الاعظم تهران، آتیه و آیت... طالقانی انجام گردید. از کلیه بیماران قبل از عمل، پرتونگاری رخ کف پا و انگشتان در حالت ایستاده انجام و زاویه والگوس و بین متاتارس‌ها اندازه‌گیری شد. برای ارزیابی نتیجه ۶ ماه بعد از پرتونگاری مجدد استفاده گردید. عکسبرداری قبل و بعد از عمل نمای رخ در حالت ایستاده انجام شد و اندازه‌گیری زوایا با ترسیم محور متاتارس‌ها (انتخاب نقطه وسط در بالا و پائین استخوان) و در فالانکس‌ها انجام گردید.

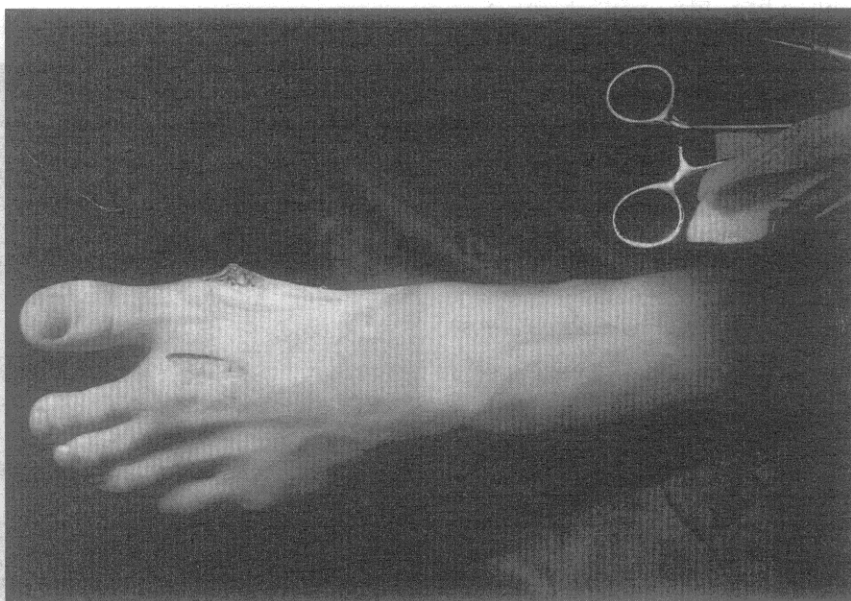
روش جراحی

همانگونه که در سایر اعمال جراحی اصلاح والگوس، تمایل وجود دارد، روش معمول خلفی - میانی استفاده گردید و سعی شد شاخه عصبی انتهایی قسمت مدیال پروئنه آل سطحی را حفظ کنیم. سایر مراحل عمل به شرح ذیل است (شکل ۲):

۱- برداشتن کیپسول مفصل MP به صورت



شکل شماره (۳): هالوکس و الگوس - بعد از انجام استئوتومی لدلوف و ثابت کردن قطعات



شکل شماره (۴): هالوکس و الگوس - بعد از انجام عمل جراحی اصلاح کامل تغییر شکل به خوبی نمایان است.

۳- اصلاح وضعیت متاتارس (واروس و کوتاهی) با تغییر جهت قطعه دیستال به سمت خارج و اعمال کشش بر آن (۲/۷ یا ۳/۵ میلی متر). (شکل ۳)
۴- ثابت کردن قطعات از بالا به پایین با دو عدد Lag Screw یا قرار دادن پلیت ظریف AO

- ۲- برداشتن قسمت برجسته استخوان
- ۳- آماده کردن متاتارس اول جهت استئوتومی
- ۴- انجام استئوتومی در طول خطی در جهت خلفی و پروگزیمال به دیستال و پلانتر (استئوتومی ۱/۵ سانتی متر دیستال نسبت به قاعده متاتارس اول آغاز می‌شود)
- ۵- تغییر جهت قسمت دیستال متاتارس اول به سمت خارج جهت اصلاح زاویه تا حد مطلوب
- ۶- ثابت کردن موقت قطعات پایین
- ۷- ثابت کردن دائمی قطعات با پلیت ویچ ۲ میلی متر AO یا دو عدد پیچ ۲/۷ میلی متر در خانم‌ها و ۳/۵ میلی متر در آقایان درشت اندام از بخش خلفی به سطح کفی به روش Lag Screw
- ۸- بستن و ترمیم فلپ کپسول و بستن زخم بعد از عمل پای بیمار را سه هفته در گچ یا قالب گچی گذاشته، آنگاه حرکات و وزن گذاشتن به تدریج آغاز می‌گردد.

تغییر شکل شدید پا و تغییر شکل شدید کفش بود. در یک مورد عمل جراحی دو طرفه و در یک جلسه انجام گردید. بعد از عمل برای بیماران گچ با قرار دادن انگشت بزرگ پا در وضعیت اصلاحی به مدت ۶ هفته انجام گردید. گچ بعد از ۶ هفته باز گردید. در طول مدت گچ‌گیری بیماران متحرک و وزن خود را روی پاشنه می‌گذاشتند. پیگیری به صورت دوره‌ای با مراجعه سرپایی انجام شد. اصلاح زاویه اندازه‌گیری در رادیوگرافی کف پا در حالت ایستاده انجام شد. زاویه بین متاتارس اول و دوم به طور متوسط ۹ درجه و زاویه والگوس به حدود ۱۵ درجه رسید. یک بیمار از برجستگی پیچ شکایت داشت که یکسال بعد از عمل برداشته شد. در تمامی بیماران محل استئوتومی در متوسط ده هفته جوش خورد. در دو بیمار زاویه هالوکس والگوس عود نمود.

بحث

در بررسی مقالات نگاشته شده در سال‌های اخیر اثر کمی از این عمل می‌توان یافت و در کتب درسی ارتوپدی رایج در ایران از آن ذکری به میان نیامده است، حال آنکه انجام این عمل نسبتاً آسانتر از سایر روشهای استئوتومی می‌باشد و به دلیل انجام جاناندازی باز و ثابت کردن داخلی (اریف)^(۱)، بیمار از راحتی بیشتری برخوردار بوده و زمان کمتری را در گچ می‌گذراند حتی در انواع دو طرفه می‌توان در یک جلسه هر دو را اصلاح نمود.

آقای بلاتر و ماگری از آلمان در سال ۱۹۹۱ این روش را به عنوان روشی عملی برای اصلاح تغییر شکل‌های متوسط و

خفیف بدون وجود آرتروز ذکر کرده‌اند. کادل^(۲) و ماگری^(۳) این عمل را روی ۴۳ بیمار (۴۶ پا) انجام داده‌اند و بین ۵ تا ۴۴ ماه پیگیری نموده‌اند و در ۷۸ درصد نتیجه عالی گزارش نموده‌اند. ساکسنا^(۴) و مک کامون^(۵) [۷] نیز در مورد ۱۴ بیمار با ۴۸ ماه پیگیری آنرا شرح دادند و به نتایج خوبی دست یافته‌اند. روش لدلوف در سال ۱۹۱۸ شرح داده شد و دارای مزایای ذیل است:

- ۱- کوتاهی در متاتارس پیدا نمی‌شود، حتی می‌توان متاتارس را بلند نمود. به ویژه در مواردی که متاتارس اول کوتاه است. این مزیتی کم نظیر است.
- ۲- بیمار می‌تواند سریعاً وزن خود را برپایش بگذارد.
- ۳- اصلاح بدست آمده معمولاً به دلیل ثابت کردن از درون حفظ می‌گردد. در مواردیکه بیمار مبتلا به استئوآرتریت باشد می‌توان آنرا با روش کلر^(۶) توأم نمود. در مواردیکه بخواهیم می‌توان آنرا با عمل مک براید^(۷) هم توأم کرد [۵-۷].

نتیجه‌گیری

عمل استئوتومی لدلوف اگر چه سالیان قبل شرح داده شده است به دلیل مزایای بی نظیر شایان توجه و قابل احیاء است. این عمل باعث کوتاهی متاتارس نشده و دست جراح برای اصلاح زاویه بین دو متاتارس کاملاً باز است. بیمار به دلیل این عمل راحتی بیشتری دارد و بعد از سه ماه می‌تواند وزن بگذارد.

نتایج

این عمل جراحی در ۱۸ بیمار انجام شده است که ۱۲ بیمار زن و ۶ بیمار مرد بودند و به طور متوسط ۳/۲ سال پیگیری شدند. در انتخاب بیماران جهت انجام این عمل شدت تغییر شکل و وجود درد و تحریک مهم است. بنابراین افراد میانسال با تغییر شکل متوسط و شدید، بهترین برای انجام این عمل هستند. به دلیل استفاده از شکل خاص استئوتومی در میزان اصلاح دست جراح کاملاً باز است و این ویژگی منحصر به فرد این نوع عمل جراحی است. علت عمده مراجعه ۱۸ بیمار با درد و

۱-ORIF: Open Reduction Internal Fixation

۲- Cadell ۳- Astrom

۴- Saxena ۵- Mc Cammon

۶- Keller ۷- Mc Bride

مراجعه

1. Miller J. Bone. Joint surgery ; 1975 ;57 -A:183.
2. Cana LE. Campbell's Operative Orthopedics .New York: Mosby ,1998.
3. Mann RA .AAOS Instr. Lancet 1990; 39:40.
4. Ludloff K. Die beseitigung des hallux valgus dirch die schrage plantodorsale osteotomei des metatarsalus I. Arch Klin Chir 1988; 110: 364 - 387.
5. Blatter G, Magerl F. Osteotomy of the first ray in the treatment of hallux valgus. Ther umsch 1991 ; 48(12):803-811.
6. Cedell CA, Astrom M. Proximal metatarsal osteotomy in hallux valgus .Acta Orthop Scand 1982; 53 (6): 1013 - 1018.
7. Saxena A, Mc Cammon D. The Ludloff osteotomy : a critical analysis ; Foot Ankle surg et al. 1997 ;36(2) :100-105.
8. Cisar J, Holz U, Jenninger W, et al . Osteotomie nach ludloff bei der hallux valgus operation .Aktuelle Traumatol 1983; 13(6):247 -249. ■

