

● مقاله تحقیقی کد مقاله: ۰۲

## بررسی رابطه پاکت پریدنتال در دیستال دندان‌های مولار دوم پایین با نوع و عمق نهفتگی دندان‌های عقل

### چکیده

**زمینه:** یکی از ضایعات بدون علامت همراه با دندان عقل نهفته مندیبل، پاکت پریدنتال موضعی در سطح دیستال مولاردوم مندیبل می‌باشد. در این مطالعه رابطه بین پاکت پریدنتال در سطح دیستال مولارهای دوم مندیبل با نوع و عمق نهفتگی دندان‌های عقل بررسی می‌شود.

**روش کار:** در این مطالعه که به روش تجربی صورت گرفت، تعداد ۱۰۰ بیمار مراجعه‌کننده به بخش جراحی دانشکده دندانپزشکی شاهد و کلینیک شهید منتظری (سال ۸۷-۱۳۸۶) که برای آنها لزوم خارج کردن دندان‌های عقل مشخص شده بود، به صورت مراجعه مستمر انتخاب شدند. نوع و عمق نهفتگی دندان‌های عقل مندیبل با توجه به O.P.G در فرم مطالعاتی ثبت شد. سپس دندان‌های عقل آنها با اندیکاسیون بالینی برای بیمار خارج شده و در فواصل زمانی ۴ تا ۲۴ ماه پس از عمل عمق پاکت پریدنتال اندازه‌گیری شد. کلیه اطلاعات توسط برنامه آماری SPSS وارد حافظه رایانه شد و رابطه بین عمق پاکت پریدنتال با نوع و عمق نهفتگی دندان عقل توسط آزمون Kruskal-Wallis بررسی شد و میانگین عمق پاکت در گروه‌های نوع و عمق نهفتگی به صورت دو به دو توسط آزمون Mann-Whitney با هم مورد مقایسه قرار گرفتند.

**یافته‌ها:** در جمعیت مورد بررسی میانگین سن افراد  $24/3 \pm 7$  سال بود. در این مطالعه ۵۵ نفر (۵۵ درصد) زن و ۴۵ نفر (۴۵ درصد) مرد بودند. در بررسی رابطه بین عمق پاکت پریدنتال با نوع و عمق نهفتگی دندان عقل تفاوت آماری قابل ملاحظه‌ای بین آنها مشاهده شد. ( $p < 0.001$ )

**نتیجه‌گیری:** براساس یافته‌های موجود در این مطالعه، پاکت‌های پریدنتال عمیق در سطح دیستال مولاردوم مندیبل، بیشتر همراه با دندان‌های عقل نهفته افقی و مزیانگولار و کلاس هستند. C بنابراین جراحان باید توجه بیشتری را به تشخیص علایم پاکت‌های پریدنتال در سطوح دیستال مولارهای دوم مندیبل در زمان بررسی وضعیت کلینیکی دندان‌های عقل نهفته مجاور مبذول دارند زیرا نوع و عمق نهفتگی می‌تواند بسیار تعیین‌کننده باشد.

**واژگان کلیدی:** نوع نهفتگی، عمق نهفتگی، دندان عقل، پاکت پریدنتال



دکتر حسین شاهون ۱\*

دکتر جمشید خادمی ۲

دکتر علی مجیدی ۳

۱- استادیار گروه جراحی فک و صورت، دانشکده دندانپزشکی شاهد تهران

۲- دانشجوی دندانپزشکی، پژوهشگر

۳- دندانپزشک عمومی، پژوهشگر

\* نشانی نویسنده مسؤؤل:

تهران، بلوار کشاورز، خیابان وصال، خیابان ایتالیا، دانشکده دندانپزشکی، طبقه اول، بخش جراحی

تلفن: ۰۲۱-۸۸۹۵۹۲۱۰

نماین: ۰۲۱-۸۸۹۶۷۶۱۸

نشانی الکترونیکی:

Shahoonh@yahoo.com

## مقدمه

در یک مطالعه گزارش شده است حدود ۶۰٪ از مولارهای سوم نهفته که متعاقب پیشرفت ضایعه پاتولوژی درآورده شده‌اند، شایع‌ترین مشکل پری کرونیت بوده است [۱۲]. بعضی اوقات ضایعات همراه با مولار سوم نهفته مندیبل ممکن است بدون علامت باشند. یک نمونه پاکت پریودنتال موضعی در سطح دیستال مولاردوم، مجاور مولار سوم مندیبل نهفته می‌باشد [۱۳]. هدف از این مطالعه بررسی رابطه بین پاکت پریودنتال در دیستال مولارهای دوم فک پایین با نوع و عمق نهفتگی دندان‌های عقل می‌باشد.

## مواد و روش‌ها

این مطالعه از نوع تجربی می‌باشد و به صورت بررسی بالینی تصادفی randomized clinical test اجرا شده است. در این مطالعه تعداد ۱۰۰ بیمار مراجعه‌کننده به بخش جراحی دانشکده دندانپزشکی شاهد و کلینیک شهید منتظری (سال ۸۷-۱۳۸۶) که برای آنها لزوم خارج کردن دندان‌های عقل نهفته توسط یک نفر جراح دهان، فک و صورت مشخص شده بود، به شیوه تصادفی ساده (sequential) انتخاب شدند.

معیارهای پذیرش وجود دندان‌های عقل نهفته در یک سمت فک پایین (در بیماران دارای دندان‌های عقل نهفته در دو سمت فک پایین، تنها یکی از آن دو با استفاده از پرتاب سکه انتخاب شدند)، عدم وجود هر گونه بیماری سیستمیک، عدم وجود سابقه جراحی پریودنتال در ناحیه و عدم مصرف دخانیات (سیگار) بود.

بعد از پرکردن قسمت case history فرم مطالعاتی و برگه رضایت عمل، نوع و عمق نهفتگی با توجه به O.P.G در فرم مطالعاتی ثبت می‌شد. با استفاده از ماده بی‌حسی لیدوکائین و تکنیک تزریق بلاک عصب دندان‌های تحتانی و long buccal بی‌حسی حاصل می‌گردید. سپس به صورت متداول و مرسوم، sulcular flap از قدام راموس مندیبل تا مزیال مولاردوم (دیستال مولار اول) با استفاده از تیغ بیستوری شماره ۱۵ داده می‌شد و بعد از برداشتن استخوان روی دندان عقل نهفته با استفاده از هندپیس و فرز روند شماره ۲، دندان عقل نهفته خارج می‌شد و سپس شست‌وشوی کافی با نرمال سالین داده می‌شد و بسته به طول فلپ ۲ تا ۴ بخیه منقطع با استفاده از نخ بخیه ابریشم (silk 0-3) زده می‌شد.

مولارهای سوم (دندان‌های عقل)، با توجه به زمان رویش (آخرین دندان‌هایی که در قوس دندانی ظاهر می‌شوند) [۱]، عدم وجود فضای قوس دندانی کافی [۳ و ۲] و مسیرهای رویشی غیر قابل پیش‌بینی [۵ و ۴]، شایع‌ترین دندان‌های نهفته می‌باشند [۱] که وقوع این نهفتگی در مندیبل شایع‌تر از ماگزایلا می‌باشد [۷ و ۶]. جهت تعیین درجه سختی خارج کردن مولارهای سوم نهفته فک پایین، سیستم‌های طبقه‌بندی مختلفی وجود دارد که نوع نهفتگی را مشخص می‌کند.

اولین سیستم طبقه‌بندی، براساس زاویه محور طولی مولار سوم نهفته نسبت به محور طولی مولاردوم می‌باشد. براساس این سیستم طبقه‌بندی، نهفتگی مزوآنکولار شایع‌ترین و ساده‌ترین نهفتگی جهت خارج کردن می‌باشد. (حدود ۴۳٪ تمام دندان‌های نهفته)، نهفتگی افقی که کمی نسبت به نهفتگی مزوآنکولار مشکل‌تر است (تقریباً فقط در ۳٪ تمام نهفتگی‌های فک پایین)، نهفتگی عمودی که رتبه سوم را از نظر سختی خارج کردن دارد (۳۸٪ تمام نهفتگی‌ها) و نهفتگی دیستوآنکولار که سخت‌ترین مورد برای خارج کردن می‌باشد. (فقط حدود ۶٪ تمام مولارهای سوم نهفته) را تشکیل می‌دهد [۸] (شکل ۱).

سیستم طبقه‌بندی پیشنهادی دیگر توسط Pell & Gregory براساس عمق دندان نهفته در مقایسه با ارتفاع دندان مولاردوم مجاور می‌باشد. براساس این سیستم طبقه‌بندی، نهفتگی کلاس A که در آن پلان اکلوزال دندان نهفته نسبت به پلان اکلوزال مولار دوم در یک سطح یا تقریباً هم سطح آن می‌باشد و در نهفتگی کلاس B سطح اکلوزال دندان نهفته بین پلان اکلوزال و خط سرویکال مولاردوم می‌باشد و نهفتگی کلاس C نوعی است که در آن سطح اکلوزالی دندان نهفته پایین‌تر از خط سرویکالی مولاردوم قرار دارد. [۸] (شکل ۲)

مولارهای سوم نهفته، می‌توانند مشکلاتی را برای سیستم دندان‌های مجاور ایجاد کنند از قبیل: پری کرونیت، پریودنتیت دندان مجاور، تحلیل ریشه دندان مجاور، تغییرات نئوپلاستیک یا کیستیک و غیره [۱۰ و ۹]. بر طرف کردن این مشکلات شامل درمان علائم حاد، در صورت وجود، و سپس جراحی دندان نهفته می‌باشد [۱۱]. از آن جایی که همه مولارهای سوم نهفته سبب بروز مشکل نمی‌شوند پیشنهاد می‌شود که مولارهای سوم نهفته بدون علامت به صورت پروفیلکتیک در آورده نشوند [۹].



در جمعیت مورد بررسی عمق نهفتگی در ۲۳ نفر (۲۳ درصد) کلاس A، در ۲۱ نفر (۲۱ درصد) کلاس C و در ۵۶ نفر (۵۶ درصد) کلاس B بود. (نمودار ۲)

آزمون آماری Kruskal-Wallis مشخص کرد که تفاوت آماری قابل ملاحظه‌ای بین نوع نهفتگی و عمق پاکت پرپودنتال در دیستال مولارهای دوم مندیبل وجود دارد. ( $p < 0.001$ ) (جدول ۱) همچنین این آزمون نشان داد که تفاوت آماری قابل ملاحظه‌ای نیز بین عمق نهفتگی و عمق پاکت پرپودنتال در دیستال مولارهای دوم مندیبل نیز وجود دارد. ( $p < 0.001$ ) (جدول ۲)

آزمون آماری Mann-Whitney برای مقایسه میانگین عمق پاکت پرپودنتال در دیستال مولارهای دوم مندیبل در هر دو گروه یک تفاوت آماری قابل ملاحظه‌ای را بین گروه‌های ۱ و ۲، ۱ و ۴، ۱ و ۵، ۲ و ۳، ۲ و ۴، ۳ و ۴، ۳ و ۵، ۴ و ۵، A و B، C و B و C نشان داد. ( $p < 0.001$ )

در حالی که تفاوت آماری قابل ملاحظه‌ای بین گروه‌های ۱ و ۳ و ۲ و ۵ مشاهده نشد. ( $p > 0.05$ )

## بحث و نتیجه‌گیری

مطالعه اخیر رابطه بین پاکت پرپودنتال در سطح دیستال دندان مولاردوم مندیبل را با نوع و عمق نهفتگی ۲۴-۴ ماه بعد از کشیدن دندان عقل نهفته بررسی می‌کند.

در این مطالعه بیشتر توجه جراح به جلوگیری از مشکلات پس از جراحی یا تأخیر در ترمیم زخم پس از کشیدن دندان عقل نهفته می‌باشد. (۱۴ و ۱۱)

از آن جایی که ضایعات پرپودنتال موضعی ممکن است تا زمانی که بدون علامت باقی بمانند، بنابراین ممکن است به آسانی از کشف توسط بیمار یا دندانپزشک مخفی باقی بمانند.

این امر به طور بالقوه یک تهدید جدی برای مولار دوم درگیر ایجاد می‌کند. تاکنون، تنها عده کمی از محققین درباره اثرات پرپودنتال و کنترل بیماری‌های پرپودنتال یا اصلاح و بهبود ترمیم پرپودنتال پس از جراحی دندان‌های عقل نهفته مندیبل مطالعه کرده‌اند. (۱۶ و ۱۵ و ۱۳)

در این مطالعه، وضعیت پرپودنتال عمومی افراد را به منظور بررسی اینکه آیا مشکل پرپودنتال دندان فرد یک مشکل موضعی است یا بخشی از یک مشکل عمومی می‌باشد، را از قبل ثبت کردند.

بعد از خاتمه جراحی دستورات عمل بعد از جراحی به صورت شفاهی و کتبی به تمامی بیماران به صورت مشابه داده شد.

برای همه بیماران از آنتی‌بیوتیک 500 mg penicillin V تعداد ۲۸ عدد (۴ بار در روز) و مسکن استامینوفن کدئین به تعداد ۲۰ عدد (در صورت نیاز) و از بیمار خواسته می‌شد که در صورت نیاز مسکن مصرف نموده و تعداد مسکن و تعداد دوزهای مصرفی را یادداشت نماید. توصیه شد از فردای روز عمل از دهانشویه کلرهگزیدین ۰.۲٪ استفاده کند. (روزی سه بار) در روز هشتم پس از عمل با یک شست‌وشوی مختصر و ملایم بخیه‌ها به آرامی خارج می‌شدند و ادامه عملکرد دستورات بهداشتی تأکید شد. سپس در فواصل زمانی ۴ تا ۲۴ ماه عمق پاکت پرپودنتال (probing pocket depth) در دیستال دندان مولاردوم مندیبل توسط دو محقق مجرب با استفاده از پروب فلزی ویلیامز اندازه‌گیری شده و اطلاعات به دست آمده در فرم اطلاعاتی ثبت گردید. (شکل ۳)

وضعیت پرپودنتال عمومی بیماران با استفاده از شاخص C.P.I (community periodontal Index) طبق پروتکل سازمان بهداشت جهانی W.H.O برای همه دندان‌ها به غیر از دندان هدف (مولار دوم مندیبل) به عمل آمد. به منظور دقت بیشتر کار، میانگین اطلاعات موجود در نظر گرفته شد.

در نهایت آنالیز اطلاعاتی توسط کامپیوتر با استفاده از نرم‌افزار آماری SPSS (Version 10) انجام شد و توسط آزمون‌های آماری Kruskal-Wallis و Mann-Whitney داده‌ها مورد بررسی آماری قرار گرفت.

## یافته‌ها

جمعیت مورد بررسی در محدوده سنی ۵۰-۱۸ سال با میانگین سنی  $24.3 \pm 7$  سال بود. در جمعیت مورد بررسی ۵۵ نفر (۵۵ درصد) زن و ۴۵ نفر (۴۵ درصد) مرد بودند. در جمعیت مورد بررسی وضعیت بهداشت دهان و دندان در ۶۵ نفر (۶۵ درصد) خوب و در ۳۰ نفر (۳۰ درصد) متوسط و در ۵ نفر (۵ درصد) ضعیف گزارش شد.

در جمعیت مورد بررسی نوع نهفتگی در ۴۰ نفر (۴۰ درصد) مزوآنکولار، در ۲۵ نفر (۲۵ درصد) عمودی، در ۱۵ نفر (۱۵ درصد) افقی، در ۱۰ نفر (۱۰ درصد) دیستوانگولار و در ۱۰ نفر (۱۰ درصد) موارد دیگر (باکوورژن، لینگوورژن و معکوس inverted) بود. (نمودار ۱)

مطالعه مذکور گزارش کرد که کاهش بیشتری در تعداد پاکت‌های پرپودنتال عمیق پس از عمل در سنین ۲۰ نسبت به سنین ۳۰ مشاهده شد. همچنین مطالعات مشابهی در گذشته این امر را گزارش کرده بودند (Marmary ۱۹۸۶ و همکارانش) [۱۷]. تصور می‌شود که الگوی نهفتگی مزیوانگولار مولاردوم یک شکاف بین مولارهای دوم و سوم القاء می‌کند که این امر سبب کلونیزه شدن میکروب‌های پرپودنتو پاتوژن در زیر لثه می‌شود. [۲۱]

در مطالعه‌ای که دکتر یغمایی و دکتر شاهون در سال ۱۳۸۲ انجام دادند، بیشترین میزان نهفتگی در کلاس B بوده که نیمی از افراد را در خود جای داده بود. [۲۲ و ۲۳]

با توجه به این مطالعه، بیشترین میزان پاکت‌های پرپودنتال عمیق (۷ میلی‌متر یا بیشتر) در دیستال مولاردوم، در الگوی نهفتگی افقی و مزیوانگولار و همچنین نهفتگی کلاس C در مقایسه با سایر انواع نهفتگی مشاهده شد. [۲۴]

در ۳۸ بیمار (۳۸ درصد) با الگوی نهفتگی مزیوانگولار عمق پروبینگ در سطح دیستال مولاردوم ۷ میلی‌متر یا بیشتر بود و در ۳۳ بیمار (۳۳ درصد) با الگوی نهفتگی افقی عمق پروبینگ در سطح دیستال مولاردوم ۷ میلی‌متر یا بیشتر بود.

همچنین در ۱۸ بیمار (۱۸ درصد) با عمق نهفتگی کلاس C عمق پروبینگ در سطح دیستال مولاردوم ۷ میلی‌متر یا بیشتر بود. براساس یافته‌های موجود در این مطالعه، پیشنهاد می‌شود که جراحان توجه بیشتری را به تشخیص علائم پاکت پرپودنتال در سطح دیستال مولارهای دوم مندیبل در زمان بررسی وضعیت دندان‌های عقل نهفته افقی و مزیوانگولار با عمق نهفتگی کلاس C مبذول دارند.

در پایان توصیه می‌شود جهت بررسی بیشتر موضوع، مطالعات بیشتری در سطح وسیع‌تر و با تعداد نمونه‌های بیشتر انجام گیرد.

وضعیت پرپودنتال عمومی افراد در این مطالعه بایستی ثبت شود زیرا امکال آن وجود دارد که برای افرادی که دارای پرپودنتیت مزمن هستند و همچنین دارای پرپودنتوپاتوژن‌های بسیاری هستند، مولار دوم مندیبل می‌تواند دارای ریسک بیشتری برای پاکت پرپودنتال گردد. صرف‌نظر از اینکه مولار دوم توسط یک دندان عقل نهفته مجاور تحت تأثیر قرار گرفته باشد یا خیر. [۱۷]

به منظور تسهیل بررسی وضعیت پرپودنتال عمومی ۱۰۰ بیمار حاضر در این مطالعه، شاخص CPI استفاده شد. [۱۸]

یک دوره حداقل ۴ ماهه متعاقب جراحی دندان عقل نهفته مندیبل مقدم بر معاینه کلینیکی در این مطالعه سپری شد.

بنابراین زمان کافی برای بهبودی بافت نرم و سخت پس از جراحی فراهم می‌گردد.

در این مطالعه ارتباط بین:

- \* نوع نهفتگی (مزیوانگولار، دیستوانگولار، افقی، عمودی و سایر موارد)
- \* عمق نهفتگی (کلاس A، کلاس B و کلاس C)

با عمق پاکت پرپودنتال در سطح دیستال مولاردوم مندیبل بررسی می‌شود.

تحقیقاتی که توسط Osborne و همکارانش (۱۹۸۲) انجام شده، هیچ‌گونه مزیتی را برای مولارهای دوم مندیبل، زمانی که درست پس از جراحی دندان‌های عقل نهفته مجاور Root planning و Scaling شوند، مشخص نکرد. [۱۹] از این رو، هیچ‌کدام از افراد موجود در این مطالعه Root planning و Scaling دندان مولاردوم در زمان جراحی دندان عقل نهفته را دریافت نکردند.

مطالعه اخیر همچنین بیان می‌کند که مشکلات پرپودنتال موضعی مزمن می‌توانند به طور بالقوه مشکل قابل ملاحظه‌ای را ایجاد کنند. Kugelberg و همکارانش در سال ۱۹۹۱ مطالعه آینده‌نگری را به مدت ۲ سال روی ترمیم پاکت پرپودنتال در دیستال مولاردوم یک طرف بعد از جراحی دندان‌های عقل نهفته مندیبل انجام دادند. [۲۰]



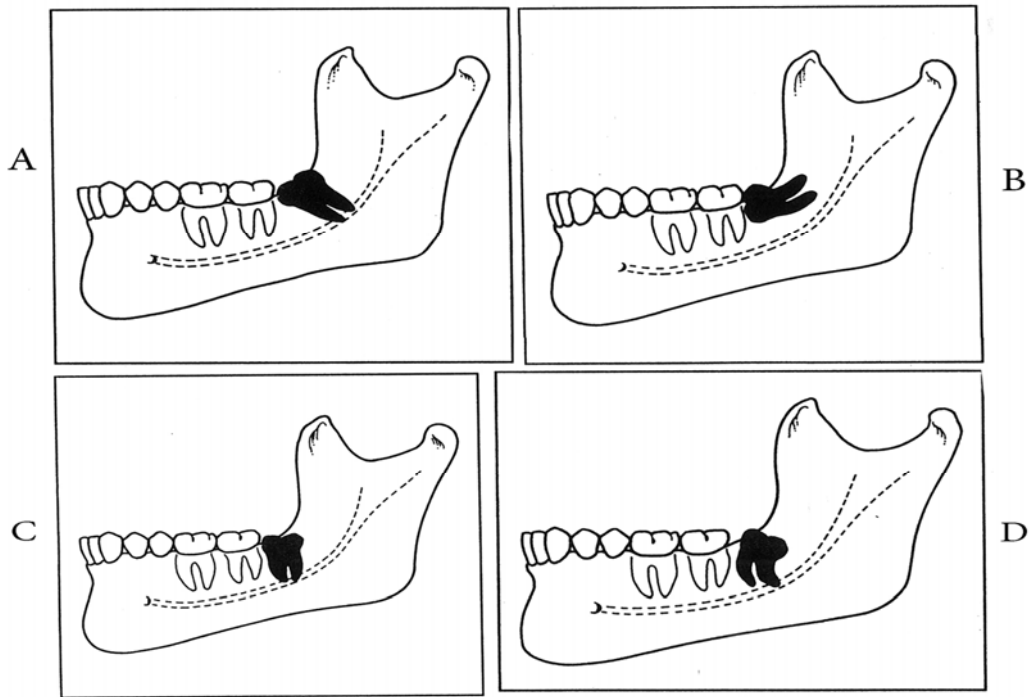
## مراجع

- 1- Andreasen, J. O., Petersen, J. K. & Laskin, D. M. (1997) Textbook and color atlas of tooth impactions. Copenhagen: Munksgaard.
- 2- Bjork, A., Jensen, E. & Palling, M. (1956) Mandibular growth and third molar impaction. *Acta Odontologica Scandinavica* 14, 231-272.
- 3- Hattab, F. N. & Abu Alhaija, E. S. J. (1999) Radiographic evaluation of mandibular third molar eruption space. *Oral Surgery Oral Medicine Oral Pathology Oral Radiology Endodontics* 88, 285-291.
- 4- Garcia, R. I. & Chauncey, H. H. (1989) The eruption of third molars in adults: a 10year longitudinal study. *Oral Surgery Oral Medicine Oral Pathology* 68, 9-13.
- 5- Hattab, F. N. (1997) Positional changes and eruption of impacted mandibular third molars in young adults: a radiographic 4year follow-up study. *Oral Surgery Oral Medicine Oral Pathology Oral Radiology Endodontics* 84, 604-608.
- 6- Nanda, R. S. & Chawla, T. N. (1959) Status of third molar teeth. *Journal of All-Indian Dental Association* 31, 19-29.
- 7- Odusanya, S. A. (1984) Third molar impaction among Nigerian youths. *Tropical Dental Journal* 7, 79-83.
- 8- Peterson Larry J., Hupp Edward Ellis-James R., Tucker Myron R. Contemporary Oral and Maxillofacial Surgery. 4th ed. St. Louis: Mosby Co; 2003. P. 198-94.
- 9- National Institute of Health (1980) NIH consensus development conference for removal of third molars. *Journal of Oral Maxillofacial Surgery* 38, 235-236.
- 10- Knutsson, K., Brehmer, B., Lysell, L. & Rohlin, M. (1996) Pathoses associated with mandibular third molars subjected to removal. *Oral Surgery Oral Medicine Oral Pathology Oral Radiology Endodontics* 82, 10-17.
- 11- Howe, G. L. (1985). *Minor oral surgery*, 3rd edn. London: Wright.
- 12- Goldberg, M. H., Hemarich, A. N. & Marco, W. P. (1983) The impacted third molar: referral patterns, patient compliance, and surgical requirement. *Journal of the American Dental Association* 107, 439-441.
- 13- Kugelberg, C. F., Ahlstrom, U., Ericson, S. & Hugoson, A. (1985) Periodontal healing after impacted lower third molar surgery. *International Journal of Oral Surgery* 14, 29-40.
- 14- de Boer, M. P., Raghoobar, G. M., Stegenga, B., Schoen, P. J. & Boering, G. (1995) Complications after mandibular third molar extraction. *Quintessence International* 26, 779-784.
- 15- Ferreira, C. E., Grossi, S. G., Novaes, A. B. Jr, Dunford, R. G. & Feres-Filho, E. J. (1997) Effects of mechanical treatment on healing after third molar extraction. *International Journal of Periodontics and Restorative Dentistry* 17, 250-259.
- 16- Karapataki, S., Hugoson, A., Falk, H., Laurell, L. & Kugelberg, C. F. (2000) Healing following GTR treatment of intrabony defects distal to mandibular second molars using resorbable and non-resorbable barriers. *Journal of Clinical Periodontology* 27, 333-340.
- 17- Marmary, Y., Brayer, L., Tzukert, A. & Feller, L. (1986) Alveolar bone repair following extraction of impacted mandibular third molars. *Oral Surgery Oral Medicine Oral Pathology* 61, 324-326.
- 18- World Health Organization. (1997). *Oral health surveys, basic methods*, 4th edn. Geneva: WHO.

- 19- Osborne, W. H., Snyder, A. J. & Tempel, T. R. (1982) Attachment levels and crevicular depths at the distal of mandibular second molars following removal of adjacent third molars. *Journal of Periodontology* 53, 93-95.
- 20- Kugelberg, C. F., Ahlstrom, U., Ericson, S., Hugoson, A. & Kvint, S. (1991a) Periodontal healing after impacted lower third molar surgery in adolescents and adults. A prospective study. *International Journal of Oral Maxillofacial Surgery* 20, 18-24.
- 21- Leung, W. K., Theilade, E., Comfort, M. B. & Lim, P. L. (1993) Microbiology of the pericoronal pouch in mandibular third molar pericoronitis. *Oral Microbiology and Immunology* 8, 306-312.
- 22- Yaghmaiee M, Heydari S, Shahoon H, Yavari AS. Comparison of betadine and normal saline efficacy in rinsing dental socket and the result in decreasing side effect of third molar post surgery. *Shahid Beheshti University of Medical Sciences*. 1384; 23(4): 688- 83 Persian .
- 23- Kan KW, Liu JKS, Lo ECM, Corbet EF, Leung WK. (2002) Residual periodontal defects distal to the mandibular second molar 6-36 months after impacted third molar extraction. A retrospective cross-sectional study of young adults. *J Clin Periodontal* 29, 1004-1011.
- 24- Krausz AA, Machtei EE, Peled MM. Effects of lower third molar extraction on attachment level and alveolar height of the adjacent second molar. *Int J Oral Maxillofac Surg*. 2008 Oct; 34(7): 756-60.

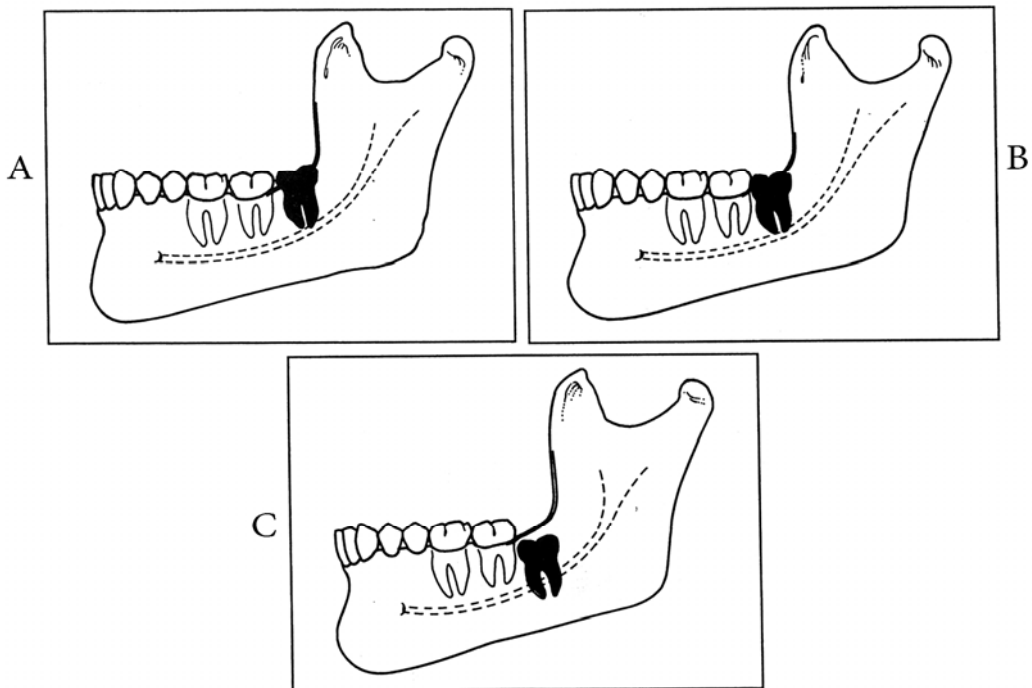
Archive of SID



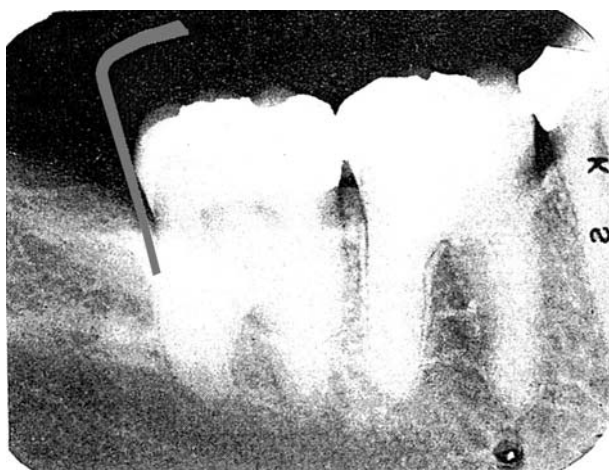


شکل ۱- انواع نهفتگی.

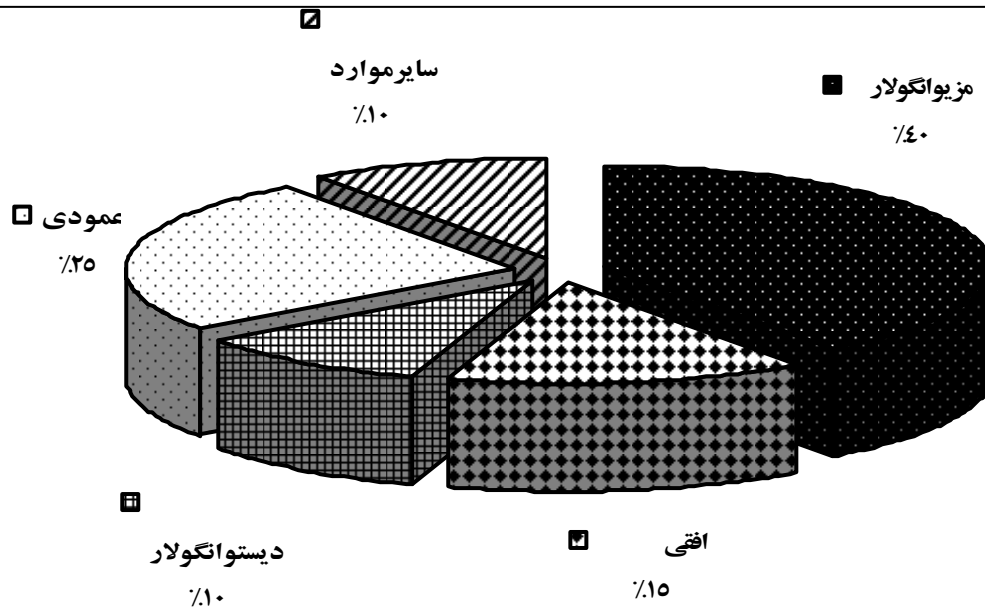
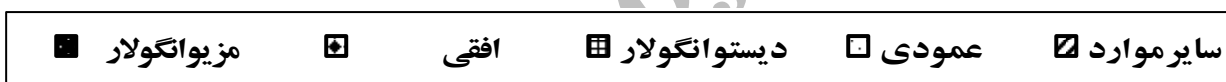A: نهفتگی مزیوانگولار، B: نهفتگی افقی، C: نهفتگی عمودی، D: نهفتگی دیستوانگولار.



شکل ۲- عمق نهفتگی. A: کلاس A، B: کلاس B، C: کلاس C.

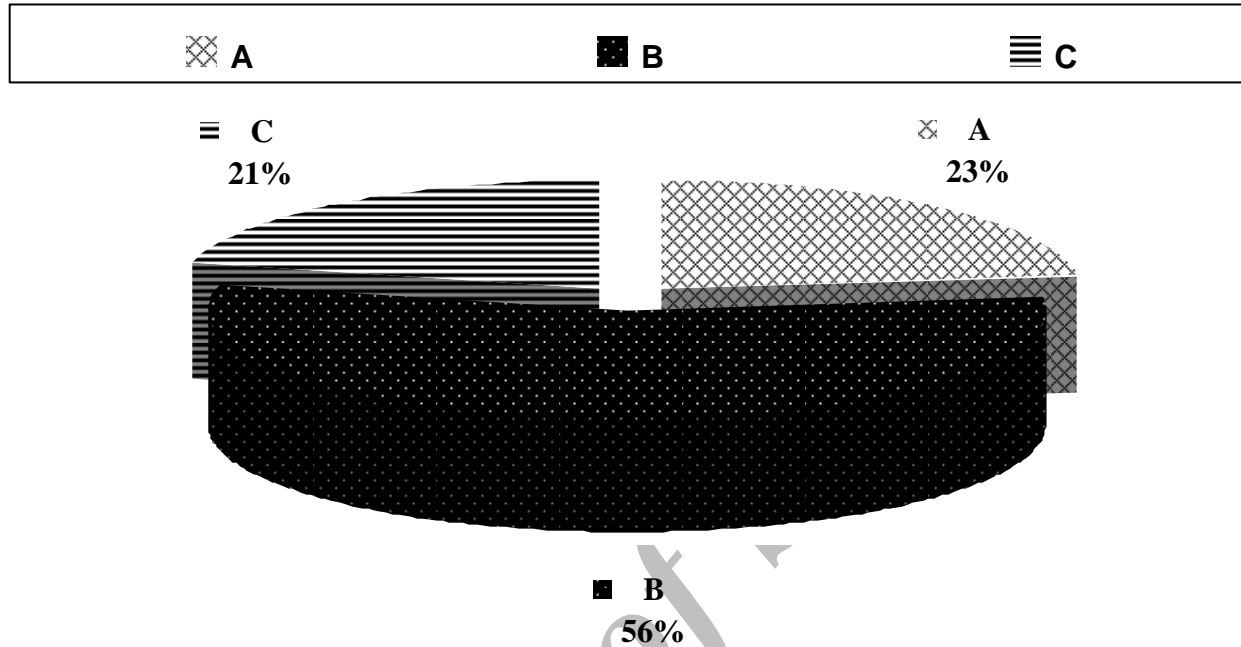


شکل ۳- اندازه‌گیری عمق پاکت پریودنتال با استفاده از پروب



نمودار ۱- فراوانی انواع نهفتگی





نمودار ۲- فراوانی عمق نهفتگی

جدول ۱- مقایسه وضعیت پرئودنتال مولاردوم مندیبل ۴-۲۴ ماه بعد از جراحی مولار سوم نهفته مندیبل	
سطح	PPD (mean + SD)
سطح باکال	۱,۸_+۱,۰
سطح لینگوال	۲,۲_+۰,۸
سطح مزیاال	۲,۶_+۰,۸
سطح دیستال	۵,۴_+۰,۸

PPD: تفاوت قابل ملاحظه مشاهده شده بین سطوح مختلف دندان مولاردوم مندیبل  
 Mean: میانگین  
 SD: انحراف معیار

جدول ۲- رابطه بین عمق پاکت پریدنتال در دیستال مولاردوم مندیبل و نوع نهفتگی

نوع نهفتگی	=<4Mm		mm ۶-۵		mm ۸-۷		≥mm۹		کل
	تعداد	درصد	تعداد	درصد	تعداد	درصد	تعداد	درصد	
مزیوانگولار گروه ۱	۱۴	%۱۴	۴۸	%۴۸	۲۹	%۲۹	۹	%۹	۱۰۰
دیستوانگولار گروه ۲	۷۴	%۷۴	۲۱	%۲۱	۵	%۵	۰	%۰	۱۰۰
افقی									
گروه ۳	۲۵	%۲۵	۴۲	%۴۲	۲۲	%۲۲	۱۱	%۱۱	۱۰۰
عمودی گروه ۴	۵۵	%۵۵	۲۵	%۲۵	۱۵	%۱۵	۵	%۵	۱۰۰
سایر موارد گروه ۵	۸۳	%۸۳	۱۴	%۱۴	۲	%۲	۱	%۱	۱۰۰
کل	۲۵۱	%۵۰/۲	۱۵۰	%۳۰	۷۳	%۱۴/۶	۲۶	%۵/۲	۵۰۰

جدول ۳- رابطه بین عمق پاکت پریدنتال در دیستال مولاردوم مندیبل و عمق نهفتگی

نوع نهفتگی	=<4Mm		mm ۶-۵		mm ۸-۷		≥mm۹		کل
	تعداد	درصد	تعداد	درصد	تعداد	درصد	تعداد	درصد	
کلاس A	۸۲	%۸۲	۱۵	%۱۵	۳	%۳	۰	%۰	۱۰۰
کلاس B	۵۴	%۵۴	۳۹	%۳۹	۵	%۵	۲	%۲	۱۰۰
کلاس C	۳۸	%۳۸	۴۴	%۴۴	۱۱	%۱۱	۷	%۷	۱۰۰
کل	۱۷۴	%۵۸	۹۸	%۳۲/۷	۱۹	%۶/۳	۹	%۳	۳۰۰