



## ● مقاله مروری که مقاله: ۰۸

بعد از مطالعه این مقاله خوانندگان محترم قادر خواهند بود:

- آناتومی و فیزیولوژی غده لنفاوی را مرور کنند
- اتیولوژی لنفادنوپاتی را دریابند
- تشخیص افتراقی لنفادنوپاتی در کودکان را درک کنند
- با نحوه برخورد با کودک مبتلا به لنفادنوپاتی آشنا شوند

## ارزیابی لنفادنوپاتی در کودکان

### چکیده

نحوه برخورد صحیح با لنفادنوپاتی کودکان به عنوان یک یافته شایع در معاینه روتین هر کودک ضروری می‌باشد. اینکه چه هنگام یک غده لنفاوی قابل لمس نیاز به بررسی و پیگیری دارد و چه زمانی تصمیم به نمونه‌برداری باید گرفت سؤال است که در این مقاله مروری به آن پرداخته شده است.

با گرفتن تاریخچه و شرح حال و سپس معاینه دقیق کودک شامل خصوصیات غده لنفاوی قابل لمس، اینکه لنفادنوپاتی موضعی و یا جنرالیزه است و بررسی علائم و نشانه‌های همراه مانند ارگانومگالی، ضایعات پوستی مخاطی، وجود علائم خطر تب، کاهش وزن و تعریق می‌توان این مشکل را به طور مناسب ارزیابی نمود.

علت لنفادنوپاتی در یک کودک می‌تواند از یک یافته بدون اهمیت و شایع مانند لنفادنوپاتی به دنبال عفونت‌های تنفسی فوقانی تا یک تشخیص جدی بدخیمی متغیر باشد. بنابراین شناخت کافی از نحوه ارزیابی مناسب این یافته جهت جلوگیری از صرف هزینه‌های اضافی در موارد بدون اهمیت تا ارجاع به موقع کودک در موارد خطرناک، مورد نیاز پزشکان می‌باشد.

واژگان کلیدی: لنفادنوپاتی، لنفادنیت، کودکان

دکتر عبدا... کریمی ۱\*

دکتر سید علیرضا فهیم زاد ۲

دکتر شهناز آرمین ۲

۱- استاد گروه کودکان دانشگاه علوم پزشکی شهید بهشتی، فوق تخصص عفونی اطفال  
۲- استادیار گروه کودکان دانشگاه علوم پزشکی شهید بهشتی، فوق تخصص عفونی اطفال

\* نشانی نویسنده مسؤل: تهران- خیابان شریعتی- بیمارستان کودکان مفید- مرکز تحقیقات عفونی اطفال

تلفن: ۲۲۲۲۶۹۴۱

نشانی الکترونیکی:

Safahimzad@yahoo.com

تاریخ پذیرش مقاله: ۸۸/۱۲/۳

تاریخ اصلاح نهایی: ۸۸/۱۲/۱۷

تاریخ دریافت مقاله: ۸۸/۶/۱۰

## آناتومی و فیزیولوژی غده لنفاوی

سیستم لنفاوی یکی از اجزاء مهم سیستم ایمنی است که شامل عروق و غدد لنفاوی، طحال، تیموس، آدنوئید، لوزه‌ها و پلاک‌های پی‌یر موجود در دیواره روده باریک می‌باشد. لنف موجود در عروق لنفاوی عمدتاً شامل سلول‌های لنفوسیتی است که در رگ‌های لنفاوی موجود در تمامی بدن به جز دو ارگان مغز و قلب جریان دارند. بدن انسان حاوی بیش از ۶۰۰ غده لنفاوی است که تعداد محدودی از آنها به صورت محیطی و در دسترس می‌باشند [۱]. این غدد لنفاوی قابل لمس بدن شامل غدد لنفاوی گردنی، زیر بغلی، اینگوینال، اپی‌تروکلئار و پوپلیته‌آل می‌باشند. یک غده لنفاوی شامل دو مجرای اوران و یک مجرای وایران است و درون آن به دو قسمت مرکزی (مدولا) و محیطی (کورتکس) تقسیم می‌شود که فولیکول‌های اولیه حاوی لنفوسیت‌های T نابالغ در کورتکس و فولیکول‌های ثانویه حاوی لنفوسیت‌های T بالغ در مدولا قرار دارند. غدد لنفاوی معمولاً در دوران نوزادی قابل لمس نبوده و لمس آنها در این سنین معمولاً پاتولوژیک محسوب گردیده و دو علت مهم عفونت‌های موضعی پوست و یا یکی از عفونت‌های مادرزادی داخل رحمی (Torchs syndromes) را مطرح می‌نماید [۲]. پس از این دوران به تدریج در اثر برخورد با عفونت‌های مختلف تنفسی، غدد لنفاوی خصوصاً ناحیه گردنی شروع به بزرگ‌تر شدن کرده و حداکثر رشد غدد لنفاوی در سنین مدرسه ۸ تا ۱۲ سالگی دیده می‌شود. به طوری که در این سنین بر طبق آمار در ۳۸ تا ۴۵٪ کودکان، غدد لنفاوی گردنی قابل لمس وجود دارد و پس از این سنین است که غدد لنفاوی به تدریج شروع به کوچک‌تر شدن می‌کنند [۳]. غدد لنفاوی جایگاه استقرار لنفوسیت‌های بدن جهت تماس و تکثیر در مواجهه با آنتی‌ژن‌های بیگانه وارد شده به بدن می‌باشند و لذا به میزان دفعات و مدت تماس با آنتی‌ژن‌های جدید، اندازه و تعداد این غدد افزایش می‌یابد.

## لنفادنوپاتی و انواع آن

بزرگ شدن هر غده لنفاوی بیش از حد معمول برای آن ناحیه آناتومیک به هر علتی به عنوان لنفادنوپاتی تعریف می‌شود. به طوری که این اندازه برای ناحیه سوپرا کلاویکل و اپی‌تروکلئار بیش از ۰/۵ سانتیمتر، برای نواحی گردنی و زیر بغلی بیش از یک‌سانتی‌متر و

برای ناحیه اینگوینال بیش از ۱/۵ سانتی‌متر در نظر گرفته می‌شود. (بنا بر نظر اکثر صاحب‌نظران لمس غده لنفاوی به هر اندازه در ناحیه سوپراکلاویکل نیاز به بررسی و پیگیری دارد) [۵ و ۴] بزرگی یک غده لنفاوی یا غدد لنفاوی با درناژ لنفاوی مشترک به عنوان لنفادنوپاتی موضعی یا لوکالیزه و بزرگی غدد لنفاوی در دو ناحیه یا بیشتر با درناژ لنفاوی متفاوت به عنوان لنفادنوپاتی سیستمیک یا جنرالیزه تعریف می‌شود.

به طور کلی لنفادنوپاتی سیستمیک ۲۵٪ و لنفادنوپاتی موضعی ۷۵٪ موارد بیماران با شکایت لنفادنوپاتی را در مجموع تشکیل می‌دهند که در موارد لنفادنوپاتی موضعی ناحیه گردن ۵۵٪، ناحیه اینگوینال ۱۴٪، ناحیه زیربغلی ۵٪ و ناحیه سوپراکلاویکل ۱٪ را شامل می‌شوند [۶ و ۷]. بزرگی غده لنفاوی یا لنفادنوپاتی می‌تواند به علت پرولیفراسیون سلول‌های داخل غده لنفاوی مانند لنفوسیت‌ها، پلاسماسل‌ها، منوسیت‌ها و یا هیستئوسیت‌ها باشد و یا نتیجه انفیلتراسیون سلول‌های خارج غده لنفاوی مانند نوتروفیل‌ها، سلول‌های بدخیم و یا سلول‌های ذخیره‌ای مانند سلول‌های چربی باشد [۸].

در صورتی که این بزرگی غده لنفاوی همراه با علائم التهابی مانند درد و تندرینس، گرمی و یا قرمزی باشد این نوع لنفادنوپاتی به نام لنفادنیت بیان می‌شود که معمولاً موضعی بوده و به علت عفونت‌های همان ناحیه ایجاد می‌شود.

## خصوصیات مهم هر لنفادنوپاتی

در مواجهه با هر غده لنفاوی بزرگ شده توجه به خصوصیات زیر حائز اهمیت است و باید قبل از هر کاری مشخص شود.

### ۱) محل غده لنفاوی:

محل قرار گرفتن آناتومیک لنفادنوپاتی بسیار مهم است به طوری که لنفادنوپاتی اینگوینال معمولاً در بچه‌ها از اهمیت کمتری برخوردار بوده و معمولاً به دنبال عفونت‌های موضعی در اندام تحتانی به طور غیر اختصاصی بزرگ می‌شوند و بیوپسی آنها معمولاً نشان‌دهنده یک لنفادنوپاتی واکنشی غیر اختصاصی می‌باشد. غدد لنفاوی زیر بغلی نیز علیرغم اهمیت آنها در بالغین خصوصاً در زنان به علت احتمال تومور سینه و متاستاز آن به غدد لنفاوی این ناحیه، در کودکان اهمیت کمتری داشته و معمولاً به دنبال عفونت‌های موضعی اندام فوقانی و بعضی گزش‌ها مانند بیماری پنجه گربه بزرگ می‌شوند. (البته لنفادنوپاتی زیربغلی در بچه‌ها گاهی معرف



## ۲) اندازه غده لنفاوی:

چنانچه اشاره گردید بر حسب محل قرار گرفتن غده لنفاوی اندازه‌ای که به عنوان غیر طبیعی تلقی می‌گردد متفاوت است ولی به طور کلی غدد لنفاوی بزرگ‌تر از یک سانتی‌متر، غیر طبیعی محسوب می‌گردند. گرچه ارتباط خیلی قطعی بین اندازه غده لنفاوی و احتمال منشاء بدخیمی آن وجود ندارد ولی در موارد غدد لنفاوی بزرگ‌تر احتمال بدخیمی بیشتر است به طوری که در یک مطالعه، هیچ بیمار با لنفادنوپاتی کمتر از یک سانتی‌متر مربع ( $1 \times 1$ ) و ۸٪ بیماران کمتر از  $2/25$  سانتی‌متر مربع ( $1/5 \times 1/5$ ) و ۳۸٪ بیماران با لنفادنوپاتی بیشتر از  $2/25$  سانتی‌متر مربع، بدخیمی تشخیص‌نهایی آنها بوده است [۱۱]. ولی با این حال سیر افزایش اندازه غده لنفاوی و ثابت ماندن و کوچک نشدن آن اهمیت بیشتری از اندازه به تنهایی در احتمال بدخیمی لنفادنوپاتی دارد.

## ۳) وجود درد و تندرئس:

وجود درد و تندرئس غده لنفاوی بزرگ شده می‌تواند نشانگر پروسه التهابی و عفونی و معرف لنفادنیت باشد که معمولاً به دنبال درمان با آنتی‌بیوتیک علائم التهابی و درد کاهش یافته و غده شروع به کوچک شدن می‌کند. وجود علائم التهابی دیگر در یک لنفادنیت حاد، مانند گرمی و قرمزی موضعی بر حسب عمقی بودن غده لنفاوی مبتلا می‌تواند متغیر باشد به طوری که در غدد لنفاوی عمقی‌تر ممکن است وجود نداشته باشد. در اینجا لازم به ذکر است که در موارد غیر عفونی و بدخیمی گهگاه به علت سرعت افزایش اندازه غده مبتلا و احتمال کشیده شدن کپسول آن و یا ایجاد خونریزی درون آن ممکن است درد و کمی تندرئس وجود داشته باشد. بنابراین وجود یا عدم وجود درد یا تندرئس در غده لنفاوی به طور قطعی التهابی بودن بیماری از غیر آن را مشخص نمی‌کند [۱۲].

## ۴) قوام غده لنفاوی:

قوام یک غده لنفاوی با یکی از موارد زیر بیان می‌شود: قوام سخت و سنگی (stony & hard) که معمولاً در موارد بدخیم و خصوصاً انواع متاستاتیک دیده می‌شود. قوام سفت و لاستیکی (firm & rubbery) که می‌تواند در لنفوم‌ها و علل گرانوماتوز دیده شود. قوام نرم (soft) که بیشتر در موارد پروسه‌های التهابی و عفونی حاد دیده می‌شود و قوام موج (fluctuation) که در موارد لنفادنیت‌های چرکی دیده می‌شود. غدد لنفاوی کوچک مانند دانه‌های تسبیح در زیر پوست به نام shotty نامیده می‌شوند که معمولاً در ناحیه گردنی به دنبال عفونت‌های تنفسی فوقانی در کودکان ایجاد می‌شوند. البته وجود همین غدد ریز در ناحیه سووپرا کلاویکل می‌تواند نشانگر یک متاستاز لنفاوی در آن ناحیه باشد [۱۳].

بیماری‌های بدخیم و عفونی جدی می‌تواند باشد) لنفادنوپاتی‌های گردنی در کودکان علاوه بر اینکه شایع‌ترین محل لنفادنوپاتی‌ها را شامل می‌شوند بر حسب محل لنفادنوپاتی در گردن از اهمیت متفاوتی برخوردار هستند.

ناحیه گردن بر حسب قرار گرفتن عضله استرنوکلایدوماستوئید به دو مثلث قدامی و خلفی تقسیم می‌شود. محدوده مثلث قدامی، در جلو به خط میانی قدامی گردن، در بالا به استخوان فک تحتانی و در خلف به عضله استرنوکلایدوماستوئید محدود می‌شود که خود این مثلث قدامی به نواحی ساب‌منتال، ساب‌ماندیبیل، کاروتید فوقانی و کاروتید تحتانی تقسیم می‌شود.

محدوده مثلث خلفی نیز در جلو به عضله استرنوکلایدوماستوئید، در پایین به استخوان سوپراکلاویکل و در خلف به لبه قدامی عضله تراپزیوس محدود می‌شود که شامل نواحی سوپراکلاویکل، اکسی‌پیتال، اوریکولار خلفی و اوریکولار قدامی می‌باشد. لنفادنوپاتی‌های مثلث خلفی گردن و خصوصاً ناحیه سوپراکلاویکل از اهمیت ویژه‌ای جهت احتمال بیشتر علل بدخیمی برخوردار است. به طوری که در ۹۰٪ موارد بالای ۴۰ سالگی و ۲۵٪ زیر ۴۰ سالگی لنفادنوپاتی‌های سوپراکلاویکل به علت بدخیمی است [۹]. البته در لنفادنوپاتی‌های طرف راست معمولاً تومورهای ناحیه ریه و مدیاستن و در لنفادنوپاتی‌های طرف چپ تومورهای ناحیه شکمی به علت درناژ خاص این نواحی منشا اولیه تومور می‌باشند [۱۰].

از آنجائی که عامل بیماری‌ها از راه مجاری لنفاوی به غدد لنفاوی رسیده و آنها را مبتلا می‌کند، لذا آشنایی به موقعیت آناتومیک غدد لنفاوی (به خصوص ناحیه گردن) در پیدا نمودن بافت درگیر کمک‌کننده است. البته در اکثر موارد در ناژ لنفاوی ناحیه سر و گردن به غدد لنفاوی عمقی می‌ریزد و در بیش از ۸۰٪ موارد عفونت‌های ناحیه سر و گردن این غدد بزرگ می‌گردند.

– عروق لنفاوی نسوج سطحی گردن، ماستوئید، غدد پاروتید و ساب‌ماندیبولار به غدد لنفاوی سطحی گردن که در امتداد ورید جوگولار خارجی قرار دارد، تخلیه می‌شوند.

– عروق لنفاوی پوست ناحیه آهیانه سر و گوش خارجی به غدد لنفاوی ناحیه ماستوئید که روی زائده ماستوئید قرار دارد می‌ریزند.

– مجاری لنفاوی دهان، لوزه‌ها، حنجره، نای، مری و غده تیروئید به غدد لنفاوی عمقی گردن که در امتداد ورید جوگولار داخلی قرار دارند تخلیه می‌شوند.

– مجاری لنفاوی نوک زبان، لب تحتانی و چانه به غدد لنفاوی ساب‌منتال در گردن می‌ریزند.

– مجاری لنفاوی گونه‌ها، بینی، پلک‌ها و پیشانی و نیز قسمت خلفی دهان، لثه‌ها و دندان‌ها و زبان به غدد لنفاوی ساب‌ماندیبیل می‌ریزند.

عفونی مانند بیماری پنجه‌گره، توکسوپلاسموز و بروسلوز و غیر عفونی مانند بیماری گرانولوما توز مزمن (CGD)، هیستوسیتوز، سارکوئیدوز و گهگاه لنفوم هوچکین دیده می‌شود.

### ت) لنفوم

#### (Lymphomatose Lymphadenopathy)

در این نوع ضایعه پاتولوژیک، لنفوم اعم از هوچکینی و غیر هوچکینی قرار دارند در نوع لنفوم هوچکینی دیدن سلول‌های رید اشتنبرگ مشخصه این بیماری است (البته این سلول‌ها انحصاری لنفوم هوچکین نبوده و در بعضی موارد لنفادنوپاتی منونوکلئوز عفونی به دنبال EBV هم دیده می‌شوند. که با مطالعه ایمونوهیستوشیمی قابل افتراق از هم هستند [۱۶]) لنفوم هوچکین از نظر پاتولوژیک به پنج دسته و لنفوم غیر هوچکینی به چهار دسته تقسیم می‌شوند.

### ث) کارسینوما

#### (Carcinomatose Lymphadenopathy)

معمولاً به دنبال متاستاز و انفیلتراسیون سلول‌های بدخیمی به غدد لنفاوی و ایجاد تغییرات کارسینوماتوز در غده لنفاوی این نوع لنفادنوپاتی ایجاد می‌شود از جمله علل مهم این نوع در کودکان، متاستاز لنفاوی بیماری‌های بدخیم لوسمی و نوروبلاستوما را می‌توان نام برد.

## تقسیم‌بندی علل لنفادنوپاتی بر اساس

### علل اتیولوژیک آن

با استفاده از حروف اول کلمه (CHICAGO) می‌توان علل لنفادنوپاتی را اینگونه طبقه‌بندی نمود:

✓ Cancers: شامل بدخیمی‌های هماتولوژیک مانند بیماری لنفوم هوچکین و غیر هوچکین، لوسمی حاد و مزمن، هیستوسیتوز تیپ I, II, III، ماستوسیتوز سیستمیک و بدخیمی‌های متاستاتیک مانند نوروبلاستوما و تومورهای ریه، کلیه، سینه و غیره می‌باشند.

✓ Hypersensitivity syndromes: بیماری سرم، لنفادنوپاتی به دنبال مصرف داروها (مانند فنی توفین)، به دنبال تلقیح واکسن (مانند آدنیت BCG) و آدنوپاتی واکنشی GVHD به دنبال پیوند از جمله علل این نوع لنفادنوپاتی می‌باشند.

✓ Infections: شامل عفونت‌های ویروسی (مانند CMV, EBV، هپاتیت‌های ویروسی C, B, A، HIV و سرخچه) عفونت‌های باکتریایی (مانند عفونت‌های پوستی استاف اورئوس، استرپ گروه

### ۵) چسبندگی و به هم پیوستگی غدد لنفاوی:

به یک گروه از غدد لنفاوی که به یکدیگر متصل هستند و مثل یک توده متراکم و به هم چسبیده لمس می‌شوند matting گفته می‌شود که معمولاً به پوست روی خود نیز چسبندگی دارند. این نوع قرار گرفتن غدد لنفاوی در پروسه‌های خوش‌خیم مزمن مانند علل لنفادنوپاتی‌های گرانوماتوز از جمله سل و سارکوئیدوز و یا در بیماری‌های بدخیم مانند کارسینوم‌های متاستاتیک و لنفوم ممکن است دیده شود.

### علل لنفادنوپاتی

بر اساس نوع ضایعه پاتولوژیک گزارش شده از بیوپسی یک غده لنفاوی، لنفادنوپاتی‌ها را می‌توان به پنج دسته زیر تقسیم نمود:

### الف) لنفادنوپاتی واکنشی

#### (Reactive Lymphadenopathy)

در این نوع لنفادنوپاتی ساختمان کلی غده لنفاوی نرمال و دست نخورده است و تنها یک پدیده غیر اختصاصی التهابی در پاسخ به تحریک‌های آنتی‌ژنتیک مختلف در غده لنفاوی ایجاد شده است. با این حال در ۱۷ تا ۲۵ درصد کودکان با پاتولوژی اولیه هیپرپلازی واکنشی، ممکن است به طرف بیماری‌های مهم مانند سل یا لنفوم پیش بروند [۱۴]. لذا پیگیری از نزدیک این بیماران همیشه نیاز است.

### ب) لنفادنیت (Lymphadenitis)

در این نوع لنفادنوپاتی التهابی، انفیلتراسیون سلول‌های التهابی به خصوص پلی مرفونوکلئرها به دنبال عفونت مستقیم باکتریال داخل غده لنفاوی ایجاد می‌شود که می‌تواند همراه یا بدون تشکیل آبسه و چرک در داخل غده لنفاوی باشد.

### پ) لنفادنوپاتی گرانولوماتوز

#### (Granulomatose Lymphadenopathy)

در این نوع لنفادنوپاتی، واکنش التهابی تحت حاد به شکل گرانولوم داخل غده لنفاوی دیده می‌شود که به دو نوع همراه با ترشحات کازئوز (خمیر پنبیری شکل) و بدون کازئوز تقسیم می‌گردد. نوع کازئوز به دنبال عفونت‌های مایکوباکتریومی (نوع توبرکلوزی و غیرتوبرکلوزی) و ندرتاً ضایعات قارچی دیده می‌شود [۱۵]. در حالی که نوع غیر کازئوز در طیف وسیعی از بیماری‌ها از جمله بیماری‌های



ماکولوپولر، تب، هپاتواسپلنومگالی، زردی و آنمی می‌تواند همراه باشد که معمولاً بعد از چندماه از قطع دارو غدد لنفاوی کوچک می‌شوند [۱۸].

• **علل دیگر:** مانند هیستوسیتوز، بیماری‌های لنفوپرولیفراتیو، JRA, GVHD و سارکوئیدوز و غیره

### علل لنفادنوپاتی لوکالیزه:

• **لنفادنوپاتی ساب منتال و ساب ماندیل:** فارنژیت‌ها، ژنژیواستوماتیت هرپسی و آسسه‌های دندانی

• **لنفادنوپاتی اکسی پیتال:** قارچ پوست سر (tinea capitis)، درماتیت سبورئیک، گزش حشرات، پدیلولوز، سلولیت اربیت، رتینو بلاستوما، بعضی ویروس‌ها مانند سرخجه و روزئولا اینفتوم

• **لنفادنوپاتی پری اوریکولار:** تولارمی، کلامیدیا تراکوما، آدنوویروس، بیماری پنجه گربه، TB، سیفلیس، HSV، لیستریوز و اسپروتریکوز

• **لنفادنوپاتی سوپراکلاویکولار:** لنفادنوپاتی سوپراکلاویکل طرف چپ خصوصاً وقتی همراه دیگر لنفادنوپاتی گردنی نباشد می‌تواند موید تومورهای متاستاتیک شکمی باشد و در سمت راست تومورهای متاستاتیک داخل مدیاستن مطرح هستند.

• **لنفادنوپاتی زیر بغلی:** از علل مهم لنفادنوپاتی زیربغلی در کودکان در کشور ما تلقیح واکسن BCG در نوزادی می‌باشد لذا در شیرخواران با لنفادنوپاتی یک طرفه زیربغلی بلافاصله باید محل تلقیح واکسن BCG چک شود [۱۹]. از دیگر علل عمده این نوع لنفادنوپاتی در کودکان، عفونت‌های غیر اختصاصی اندام فوقانی است.

• **لنفادنوپاتی اینگوینال:** در بالغین عفونت‌های جنسی در رأس علل این نوع لنفادنوپاتی هستند ولی در کودکان معمولاً به علت عفونت‌های غیر اختصاصی اندام تحتانی ایجاد می‌شوند. بندرت کارسینوم‌های دستگاه تناسلی خارجی ممکن است به این نواحی متاستاز دهند [۲۰]. گاهی در لنفوم‌های هوچکین و غیر هوچکینی به طور غیر معمول اولین محل تظاهر بیماری ناحیه اینگوینال می‌باشد [۲۱ و ۲].

• **لنفادنوپاتی اپی تروکلئار یا آنتی کوبیتال:** گهگاه در لوسمی CLL، منونوکلئوز عفونی (EBV)، سیفلیس ثانویه، سرخجه و جذام ایجاد می‌شوند.

• **Sister Joseph nodes:** غدد لنفاوی اطراف ناف (periumbilical) می‌باشد که در تومورهای لگن و شکم می‌توانند ایجاد شود [۲۲].

(A)، بیماری پنجه گربه، سل، مایکوباکتریوم‌های آتی‌پیک، سیفلیس، اکتینومایکوز، طاعون، بروسلوز، تولارمی، اندوکاردیت تحت حاد، بیماری لایم) و سایر عفونت‌ها (مانند توکسوپلاسموز، لیشمانیوز، تب Q، پستیکوز، هیستوپلاسموز، کوکسیدیومیکوز، فیلاریوز) هستند.

✓ Connective tissue diseases: از علل مهم می‌توان SLE, JRA، درماتومیوزیت، سندرم شوگرن، بیماری کاوازاکی، سندرم Sweet و mixed connective tissue disorder را نام برد. (MCTD)

✓ Atypical lymphoproliferative disorders: از این گروه بیماری‌های Castleman، گرانولوماتوز و گنر و Post Transplant Lymphoproliferative Disorders (PTLD) را می‌توان نام برد.

✓ Granulomatous diseases: از جمله TB، هیستوپلاسموز، مایکوباکتریوم‌های غیر تویرکلوزی NTM، بیماری پنجه گربه و سارکوئیدوز را می‌توان نام برد.

✓ Other unusual causes of Lymphadenopathy: موارد مانند بیماری لنفادنیت kikuchi، بیماری Rosai (Dorfmann disease) Sinus histiocytosis هیپوتیروئیدی، بیماری ذخیره‌ای چربی مانند بیماری گوشه و نیم پیک در این گروه قرار دارند.

## تقسیم‌بندی علل لنفادنوپاتی بر حسب نوع

### درگیری غدد لنفاوی

#### علل لنفادنوپاتی جنرالیزه:

• **علل عفونی:** در این گروه عمدتاً علل ویروسی قرار دارند ولی در مرحله دوم علل باکتریال شایع هستند.

• **علل بدخیمی:** لنفادنوپاتی جنرالیزه در لنفوم غیر هوچکینی شایع‌تر از لنفوم هوچکینی است. همچنین لنفادنوپاتی جنرالیزه در دو سوم بیماران ALL و یک سوم بیماران ALM موقع تشخیص دیده می‌شود [۱۷].

• **علل بیماری‌های ذخیره‌ای:** بیماری‌های ذخیره‌ای چربی مانند بیماری گوشه و نیم پیک از علل لنفادنوپاتی جنرالیزه محسوب می‌گردند.

• **علل دارویی:** مصرف بعضی داروها مانند فنئوتین، پریمتامین، آلپورینول، ایزونیازید از علل لنفادنوپاتی جنرالیزه هستند که معمولاً حداقل دو هفته از مصرف دارو باید گذشته باشد تا لنفادنوپاتی ایجاد شود. در این نوع علاوه بر لنفادنوپاتی جنرالیزه با علائمی مانند راش

سخت‌تر و عدم وجود علائم درد، تندرست و التهاب و همچنین چسبندگی بیشتر به بافت زیر جلدی احتمال بدخیمی را بیشتر مطرح می‌کنند.

### ۵) وجود علائم همراه

(associated signs and symptoms): وجود علائم constitutional غیر اختصاصی مانند تب بدون توجیه، کاهش وزن به میزان حداقل ۱۰ درصد طی ماه‌های اخیر، تعریق شبانه، خارش بدن، بی‌اشتهایی و خستگی همیشه مهم بوده و باید مد نظر قرار گیرند. در لنفوم هوچکین در یک‌سوم بیماران و در لنفوم غیر هوچکین در ۱۰ درصد موارد، این علائم هنگام تشخیص وجود دارند [۲]. وجود یافته‌های فیزیکی مثبت در معاینه مانند اسپلنومگالی و علائم درگیری مغز استخوان مانند آنمی و ضایعات پتشی و خونریزی‌دهنده از یافته‌های مهم و قابل توجه محسوب می‌گردند.

۶) تاریخچه و سابقه تماس قبلی: از نکات مهم گرفتن تاریخچه دقیق از هر گونه تماس در بیمار می‌باشد. سابقه مصرف دارو خصوصاً فنی توئین در سابقه قبلی بیمار، سابقه تماس با حیوانات و بندپایان در بعضی بیماری‌ها مانند بیماری پنجه‌گره، توکسوپلاسموز، بیماری لایم و تولارمی، سابقه تماس با فرد مشکوک به سل در آدنیت سلی، تاریخچه تزریق خون و یا فرآورده‌های آن و یا انجام پیوند در احتمال ابتلا به CMV و HIV، سابقه مصرف مواد لبنی مشکوک و احتمال به بروسوز، سابقه تماس جنسی مشکوک خصوصاً در نوجوانان و لنفادنوپاتی‌های اینگوینال به دنبال بیماری‌های مقاربتی، سابقه مسافرت به یک منطقه آندمیک و بیماری‌هایی مانند طاعون، تیفوس آندمیک و بیماری‌های قارچی مانند هیستوپلاسموز و کوکسیدیو مایکوز، تاریخچه قبلی زخم پوستی در یک اندام و آدنوپاتی همان ناحیه مانند ضایعات اسپروتريکوز و دیفتري پوستی و بعضی مایکوباکتریوم‌های آتی‌بیک همگی مهم و بارز هستند.

## رد تشخیصی لنفادنوپاتی در کودکان

• **مرحله اول:** در این مرحله باید مشخص شود که آیا قابل لمس بودن غده یا غدد لنفاوی از نظر پیگیری با اهمیت است یا نه؟ اندازه غده لنفاوی چنانکه قبلاً ذکر گردید در نقاط مختلف بدن برای تشخیص لنفادنوپاتی متفاوت است. برای مثال غدد لنفاوی ناحیه اینگوینال در کودکان سالم اغلب قابل لمس می‌باشند زیرا ترومای مزمن و عفونت در اندام‌های تحتانی شایع می‌باشد. همچنین غدد لنفاوی در ناحیه گردن به ویژه غدد لنفاوی ساب‌ماندیل می‌توانند به

## نکات مهم در افتراق علل مختلف

### لنفادنوپاتی

در نظر گرفتن تمامی نکات زیر در تشخیص افتراقی علل لنفادنوپاتی بسیار مهم و اساسی است:

۱) **مدت زمان ایجاد لنفادنوپاتی:** در دو هفته اول شروع لنفادنوپاتی در صورت وجود علائم التهابی، مانند وجود درد و تندرست با تشخیص احتمالی لنفادنیت توصیه به درمان آنتی‌بیوتیکی می‌گردد. در غیر این صورت تجویز آنتی‌بیوتیک و یا کورتیکواستروئید خوراکی (بنابر عقیده بعضی متخصصین) به علت عدم تأثیر و حتی گاهی تأخیر در تشخیص اصلی بیماری توصیه نمی‌گردد [۲۳]. لذا پس از هفته دوم در صورت ادامه بزرگ شدن غده لنفاوی در طی هفته سوم تا چهارم و یا عدم کاهش اندازه آن در عرض هفته ششم تا هشتم در صورت نداشتن توجیه مناسب توصیه به انجام بیوپسی غده لنفاوی می‌گردد [۲۴]. بنابراین ظرف کمتر از دو ماه می‌بایستی تکلیف غده لنفاوی بزرگ شده غیر قابل توضیح، روشن شود. البته لنفادنوپاتی‌هایی که از مدت شروع آنها بیشتر از یک‌سال گذشته باشد در صورت بزرگ نشدن معمولاً نیاز به بررسی بیشتر و بیوپسی ندارند [۲۵].

۲) **لنفادنوپاتی لوکالیزه یا جنرالیزه:** شایع‌ترین علت لنفادنوپاتی دو طرفه گردنی در بچه‌ها عفونت‌های حاد مجاری تنفسی فوقانی (URI) می‌باشند که معمولاً سیر خودبه‌خود کوچک شونده دارند. وجود لنفادنوپاتی لوکالیزه گردنی که علائم التهابی به نفع تشخیص لنفادنیت نداشته باشد و اندازه آنها رو به افزایش باشد از نظر احتمال وجود بدخیمی نسبت به لنفادنوپاتی دو طرفه گردنی در اولویت بیشتری از نظر انجام بیوپسی است.

۳) **محل وجود لنفادنوپاتی:** چنانچه ذکر گردید لنفادنوپاتی‌های گردنی نسبت به لنفادنوپاتی‌های اینگوینال و زیربغلی در کودکان از اهمیت بیشتری جهت بررسی و پیگیری برخوردار هستند و در ناحیه گردن، لنفادنوپاتی‌های خلف گردنی و خصوصاً ناحیه سوپراکلاویکل از نظر احتمال خطر بدخیمی در اولویت بیشتری قرار دارند به طوری که وجود لنفادنوپاتی سوپراکلاویکل معمولاً مساوی با انجام بیوپسی آن می‌باشد.

۴) **خصوصیات غده لنفاوی:** ماهیت غده لنفاوی از نظر فاکتورهای مهم اندازه، قوام، وجود درد و تندرست و چسبندگی آنها به هم و به بافت زیر جلدی و پوست بسیار مهم است. لذا غدد لنفاوی با اندازه بزرگتر و ترجیحاً سیر سریع افزایش قطر آنها، قوام سنگی و



را به ما گوشزد کنند مثلاً گلودرد با بزرگی طحال و غدد لنفاوی می‌تواند به نفع بیماری منونوکلئوز عفونی باشد و یا وجود Sinus tract همراه با بزرگی غدد لنفاوی، اسپرژیلوس، اکتینومایکوز و سل را مطرح می‌کند. هر معاینه فیزیکی کامل بایستی با توجه ویژه به سیستم لنفاوی، حفره دهان، ملتحمه و پوست صورت گیرد:

**الف) سیستم لنفاوی:** در معاینه سیستم لنفاوی بررسی کبد، طحال، غدد لنفاوی گردنی و غیرگردنی بایستی انجام شود. بزرگی کبد و طحال به همراه لنفادنوپاتی جنرالیزه می‌تواند مطرح‌کننده عفونت EBV، CMV، HIV، هیستوپلاسموزیس، سل یا سیفیلیس باشد. همچنین این یافته‌ها (بزرگی کبد و طحال همراه با لنفادنوپاتی جنرالیزه) ممکن است علائمی از بیماری نئوپلاستیک، کلاژن واسکولار یا سایر علل غیرعفونی باشد.

**ب) حفره دهان:** حفره دهان بایستی از نظر وجود شواهدی از بیماری دهان و دندان و هرپ آنژین، ژنژیوااستوماتیت هرپس سیمپلکس یا فارنژیت به طور کامل معاینه شود.

**ج) چشم‌ها:** عفونت ملتحمه همراه با لنفادنوپاتی پره‌اوریکولار همان سمت می‌تواند سندرم parinaud یا oculoglandular (که معمولاً همراهی با بیماری خراش گربه یا تولارمی دارد) را مطرح کند.

**د) پوست:** یک راش جنرالیزه می‌تواند مطرح‌کننده بیماری‌های ویروسی باشد، یک زخم پوستی موضعی نیز می‌تواند بیماری‌هایی مانند بیماری خراش گربه و تولارمی، استافیلوکوک اورئوس، استرپتوکوک گروه A و HSV را مطرح نماید. بیماری‌های عفونی ناشی از دیگری که باعث زخم‌های پوسچولی یا پاپولار می‌شوند شامل نوکاردیا، اکتینومایکوز، اسپروتریکوز، طاعون و دیفتری پوستی می‌باشند.

**• مرحله چهارم:** در این مرحله می‌بایستی با تکیه بر نکات مثبت تاریخچه و معاینه فیزیکی کودک و لیست نمودن آنها تشخیص‌های افتراقی مطرح را مشخص نمود. در صورت ایجاد لنفادنیت حاد، شایع‌ترین نوع آن در کودکان، لنفادنیت‌های دو طرفه گردنی به علت عفونت‌های حاد تنفسی فوقانی مطرح می‌باشند که معمولاً باعث ایجاد غدد لنفاوی کوچک، متحرک و متعدد با تندرست خفیف بدون گرما و قرمزی درد و طرف گردن می‌گردند که عمدتاً به علت عفونت‌های ویروسی مانند آنترو ویروس‌ها، آدنو ویروس، ویروس آنفلوانزا، EBV، CMV، پاراویروس B19، HSV می‌باشند. از علل مهم این نوع لنفادنوپاتی، سندرم منونوکلئوز عفونی می‌باشد که به صورت لنفادنوپاتی جنرالیزه، تب، گلودرد (فارنژیت) و بی‌حالی و خستگی تظاهر کرده و در ۹۰ درصد موارد به علت ویروس EBV است. در ده درصد بقیه، ویروس‌های دیگر مانند CMV، آدنوویروس،

خاطر عفونت‌های تنفسی فوقانی قبلی قابل لمس باشند. لذا مدت زمان بزرگی غده لنفاوی و میزان تغییر اندازه آن در طول زمان و بالاخره تعداد و خصوصیات غده بزرگ شده در محدودتر کردن تشخیص‌های افتراقی مهم می‌باشند.

**• مرحله دوم:** اگر بزرگی غده لنفاوی در مرحله اول مشخص گردید می‌بایستی در این مرحله تاریخچه دقیق از بیمار جهت تشخیص صحیح و دقیق گرفته شود. که شامل موارد زیر است:

۱- طول مدت لنفادنوپاتی و میزان تغییر اندازه غده در طول زمان  
۲- علائم همراه مثل تب، کاهش وزن، بی‌حالی، درد مفاصل، گلو درد، تعریق و خارش که می‌تواند مطرح‌کننده عفونت‌های جدی یا بدخیمی‌ها باشند.

۳- سابقه تماس با بعضی از بیماری‌ها مانند بیمار مبتلا به توبرکلوز  
۴- تاریخچه مثبت خون مردگی، پتشی، خونریزی مکرر، درد استخوان و رنگ پریدگی می‌تواند به نفع بدخیمی‌ها مانند لوسمی باشد.

۵- سابقه چنگ زدن گربه، گازگرفتگی موش و نیش حشرات و تماس با حیوانات وحشی در بیماری‌های خراش گربه، تولارمی، طاعون، لپتوسپیروز و بعضی بیماری‌های ریکتزیایی مطرح می‌شوند.

۶- سابقه مصرف شیر غیر پاستوریزه (از نظر بروسلاز و مایکوباکتریوم بوویس) یا گوشت خام (از نظر توکسو پلاسموز)

۷- سابقه زخم پوستی یا تروما (از نظر استافیلوکوک اورئوس، استرپتوکوک گروه A، ویروس هرپس سیمپلکس، بیماری خراش گربه، تولارمی و طاعون)

۸- وجود بثورات جلدی به نفع عفونت‌های ویروسی، باکتریایی و بیماری‌های کلاژن واسکولار و مصرف بعضی داروها می‌تواند باشد

۹- استفاده از داروهایی مانند فنی‌توئین، کاربامازپین، آلپورینول و ایزونیاژید می‌توانند باعث بزرگی غدد لنفاوی شوند

۱۰- مکان زندگی از لحاظ جغرافیایی و نیز سابقه مسافرت اخیر مهم می‌باشد (از لحاظ تولارمی، سل و طاعون خیارکی)

۱۱- تزریق خون می‌تواند باعث سرایت ویروس‌های EBV، CMV و HBV و به دنبال آن باعث بزرگی غدد لنفاوی گردد

۱۲- سابقه مشکلات دهان و دندان و زخم‌های دهانی از نظر عفونت‌های بی‌هوازی، هرپ آنژین آنترو ویروسی، اکتینومایکوز و هرپس سیمپلکس

**• مرحله سوم:** در مرحله سوم می‌بایستی یک معاینه فیزیکی کامل و دقیق صورت گیرد تا ناحیه آناتومیک درگیر (لنفادنوپاتی موضعی یا سیستمیک) و یافته‌های همراه مشخص گردد. یافته‌های بالینی همراه با بزرگی غدد لنفاوی در محدود کردن تشخیص‌های افتراقی کمک‌کننده‌اند و ممکن است مجموع یافته‌ها بیماری خاصی

کاهش از دو هفته طول کشیده باشد، باید بیمار پیگیری شود. در مرحله اول بررسی اولیه یا early workup انجام می‌شود که شامل: Chest X-ray, CRP, ESR, CBC diff (رخ و نیم‌رخ)، سونوگرافی شکم و آزمایش سرولوژی بیماری‌های احتمالی می‌باشد. وجود هر نوع تغییرات در CBC diff شامل لکوپنی، لکوسیتوز همراه با لنفوسیتوز، آنمی، ترومبوسیتوپنی و یا CRP, ESR بالا، عکس سینیه غیر طبیعی خصوصاً همراه با بزرگی غدد لنفاوی ناف ریه، یافته‌های غیر طبیعی در سونوگرافی شکم شامل طحال و کبد بزرگ یا با اکوژنیسیته غیر طبیعی، غدد لنفاوی داخل شکمی و آزمایشات سرولوژیک به نفع یک بیماری خاص نیاز به پیگیری و بررسی بیشتر را تعیین می‌کنند.

● **مرحله ششم:** در این مرحله در صورت عدم توقف سیر پیشرونده لنفادنوپاتی در عرض ۳ تا ۴ هفته و یا عدم پسرقت غده لنفاوی پس از ۶ تا ۸ هفته و یا در صورت هر گونه شکی در بررسی ابتدائی توصیه به بررسی تکمیلی یا late workup می‌شود که شامل: سی تی اسکن شکم یا توراکیس یا اسپیراسیون مغز استخوان و یا انجام بیوپسی غده لنفاوی جهت تشخیص نهائی می‌گردد. در اینجا موارد لنفادنوپاتی یک طرفه یا دو طرفه با سیر تحت حاد یا مزمن به مدت بیش از دو ماه که از علل مهم این نوع لنفادنوپاتی‌ها می‌توان از HIV, CMV, EBV, NTM, TB، هیستوپلاسموز، توکسوپلاسموز، سیفلیس، بیمار پنجه گربه، بروسلوز، نوکاردیا و اکتینومایکوز نام برد که در صورت سیر پیشرونده نیاز به بررسی بیشتر و حتی بیوپسی دارند. در این نوع لنفادنوپاتی کودکان، افتراق لنفادنوپاتی سلی از مایکو باکتریوم‌های آتی پیک بسیار مهم است که در جدول زیر به آن اشاره شده است.

## فرم شایع لنفادنوپاتی بیماری‌های مختلف

● **لنفادنوپاتی سلی:** این فرم از سل شایع‌ترین فرم خارج ریوی سل در کودکان است و تا حدود ۴۳٪ موارد لنفادنوپاتی‌های محیطی را در بعضی کشورهای در حال توسعه تشکیل می‌دهد [۳۱]. شایع‌ترین محل درگیری ناحیه گردنی است که معمولاً به صورت توده لنفاوی یک طرفه به طور شایع‌تر خلفی و با شیوع کمتر قدامی گردن دیده می‌شود. درگیری دو طرفه گردن شیوع کمتری دارد. درگیری سایر مناطق مانند زیربغل و اینگوینال ناشایع است. جهت تشخیص بیوپسی exisionol توصیه می‌شود و بیوپسی incisional به علت احتمال ایجاد فستول نباید انجام شود. مهم‌ترین تظاهر غده لنفاوی درگیر، سیر تحت حاد مزمن و بدون تندرینس آن است معمولاً

سرخجه، هپاتیت‌های ویروسی، HIV مطرح می‌شوند [۳۰]. از علل فارنژیت باکتریایی و به دنبال آن لنفادنیت دو طرفه گردنی موارد استرپتوکوک گروه A، مایکوپلاسما پنومونیه، دیفتیری، تولارمی، فارنژیت‌های بی‌هوازی، بیماری طاعون و سیاه زخم را می‌توان نام برد. درمان این نوع لنفادنیت‌ها در موارد ویروسی معمولاً خودبه‌خود بهبود یافته و در موارد باکتریال به دنبال درمان علت باکتریال بهبود می‌یابد البته گاهی این لنفادنیت‌ها ممکن است برای هفته‌ها باقی بمانند که معمولاً سرانجام کوچک می‌شوند.

وجود یک غده لنفاوی بزرگ و با علائم التهابی حاد موضعی، شامل درد و تندرینس، گرمی و گهگاه قرمزی یا یا بدون تب در کودک تشخیص لنفادنیت حاد یک طرفه را مطرح می‌نماید. بعضی موارد این لنفادنیت‌ها خصوصاً در موارد با اندازه کمتر از ۲ تا ۳ سانتی‌متر، خودبه‌خود بهبود می‌یابد [۲۶] اما در عمده موارد و خصوصاً در موارد با اندازه بیشتر از ۲ تا ۳ سانتی‌متر نیازمند درمان آنتی‌بیوتیکی بر علیه دو جرم میکروبی شایع در لنفادنیت‌های یک طرفه حاد یعنی استافیلوکوک اورئوس و استرپتوکوک گروه A می‌باشند. (این دو جرم مجموعاً در دوسوم موارد لنفادنیت‌های یک طرفه کودکان وجود دارند [۲۷]) لذا در صورت تشخیص اولیه این نوع لنفادنیت، شروع آنتی‌بیوتیک با پوشش مناسب بر علیه دو جرم فوق به مدت ۱۰ روز توصیه می‌شود. آنتی‌بیوتیک‌های پیشنهاد شده شامل سفالکسین، کوآموکسی کلاو و یا کلیندامایسین می‌باشند [۲۸]. در صورت عدم پاسخ مناسب و فروکش نکردن علائم پس از ۴۸ تا ۷۲ ساعت توصیه به انجام اسپیراسیون سوزنی در حداکثر برجستگی غده لنفاوی ملتهب می‌گردد که در صورت عدم خروج مایع کافی، با تزریق ۰/۵ تا ۱ سی‌سی نرمال سالین و دوباره کشیدن آن، نمونه به آزمایشگاه جهت کشت و اسمیر ارسال می‌گردد و معمولاً توصیه به تغییر آنتی‌بیوتیک و ترجیحاً بر اساس کشت و اسمیر به دست آمده می‌شود. در صورت وجود تومور یا Fluctuation بر روی ضایعه و یا خروج چرک در هنگام اسپیراسیون سوزنی توصیه به انجام سونوگرافی غده لنفاوی می‌گردد. که در صورت اثبات تجمع چرک توصیه به درناژ جراحی و تخلیه آن علاوه بر تجویز آنتی‌بیوتیک وریدی می‌گردد. علاوه بر دو جرم استاف اورئوس و استرپتوکوک گروه A، جرم‌های میکروبی دیگر مانند بی‌هوازی‌ها خصوصاً در بچه‌های بزرگ‌تر به دنبال عفونت‌های دندانی مطرح هستند. استرپتوکوک گروه B نیز از علل مهم لنفادنیت‌های حاد یک طرفه در شیرخواران زیر ۳ ماه می‌باشد [۲۹].

● **مرحله پنجم:** در این مرحله بر اساس طول مدت لنفادنوپاتی، وضعیت بالینی کودک و رد لنفادنیت حاد، بررسی و ارزیابی را انجام می‌دهیم. در صورتی که با لنفادنوپاتی حاد پیشرونده‌ای مواجه باشیم





و در موارد کمتر زنجیره قدامی بزرگ می‌شوند. لنفادنوپاتی اینگوینال و زیربغلی نیز در موارد کمتری بزرگ می‌شود. لنفادنوپاتی در هفته اول بیماری به اوج رسیده و در عرض هفته دوم تا سوم کوچک می‌شوند. لنفادنوپاتی ممکن است جنرالیزه شده که آن را از علل دیگر فارنژیت متمایز می‌کند. بیماری HIV یکی از علل سندرم شبیه منوئوکلتوز عفونی است که به صورت لنفادنوپاتی بدون تندرns عمدتاً در گردنی و گهگاه زیربغلی دیده می‌شود این آدنوپاتی عمدتاً بعد از مرحله حاد بیماری فروکش نموده ولی در تعدادی ممکن است به صورت پایدار باقی بماند.

• **لنفادنوپاتی بیماری کاوازاکی:** لنفادنوپاتی گردنی کمترین شیوع را در بین ۵ معیار تشخیصی بیماری کاوازاکی داشته که تنها در حدود نیمی از موارد دیده می‌شود. لنفادنوپاتی معمولاً به صورت یک‌طرفه و قدامی می‌باشد. وجود لنفادنوپاتی جنرالیزه و وجود علائم دیگر درگیری سیستم رتیکولاندوتلیال مانند اسپلنومگالی برخلاف تشخیص بیماری کاوازاکی است.

• **لنفادنوپاتی SLE و دیگر بیماری های بافت همبند:** لنفادنوپاتی در حدود نیمی از بیماران لوپوسی دیده می‌شود. غدد لنفاوی معمولاً به صورت نرم و بدون تندرns و مجزا از هم می‌باشند. اصولاً لنفادنوپاتی معمولاً در بیماری‌های روماتیسمی به صورت جنرالیزه دیده می‌شود. لنفادنوپاتی بیشتر در شروع بیماری و یا در موقع تشدید علائم بیماری نمود بیشتری پیدا می‌کند.

• **لنفوم هوچکین:** معمولاً این بیماران با لنفادنوپاتی گردنی و خصوصاً سوپراکلاویکل مراجعه می‌کنند. که اغلب لنفادنوپاتی لوکالیزه و یک طرفه می‌باشد. معمولاً غده لنفاوی درگیر سفت‌تر از معمول و قوام لاستیکی دارد که در صورت رشد سریع ممکن است در لمس دردناک باشد. گاهی همراه لنفادنوپاتی مدیاستن بوده که به صورت فشار بر روی عروق (سندرم وناکاو فوقانی) و یا مجاری هوایی (دیسترس تنفسی) تظاهر می‌کنند. درگیری اولیه غدد لنفاوی در زیر ناحیه دیافراگم معمولاً نادر است (تنها در ۳٪ بیماران) درگیری طحال در یک‌سوم بیماران دیده می‌شود و درگیری مغز استخوان در ابتدای تشخیص نادر است [۳۴] شیوع بیماری معمولاً در کودکان در سنین نوجوانی شایع است و در زیر ۵ سال شیوع کمتری دارد. در لنفوم غیر هوچکین بر خلاف نوع هوچکینی معمولاً موقع تظاهر بیماری یک بیماری سیستمیک می‌باشد و معمولاً دو طرفه دیافراگم گرفتار است که به صورت علائم خارج و داخل غدد لنفاوی می‌باشد و لذا سیر بیماری پیشرونده‌تر و پیش‌آگهی بدتر از لنفوم هوچکین است.

این فرم سل، بدون علائم سیستمیک می‌باشد. البته گاهی همراه با تموج و منجر به ایجاد فسیتول خودبه‌خودی می‌گردد. درمان بیماری به صورت طبی و شامل داروهای ضدسل است. گاهی یک اثر پارادوکس به صورت افزایش اندازه غده لنفاوی و یا ایجاد غدد لنفاوی جدیدتر به دنبال شروع درمان تا یک‌سوم بیماران دیده می‌شود [۳۲ و ۳۳]. البته در نوع سل ارزنی گاهی بیماری با لنفادنوپاتی جنرالیزه تظاهر کرده که گاهی با بدخیمی‌ها اشتباه می‌گردد.

• **لنفادنوپاتی مایکوباکتریوم‌های آتی‌پیک:** شایع‌ترین عامل این نوع لنفادنوپاتی در کشورهای پیشرفته مایکوباکتریوم آویوم کمپلکس و در کشورهای در حال توسعه نوع اسکروفولاسئوم می‌باشد. معمولاً در کودکان بین یک تا ۵ سال به علت تماس با خاک در این گروه سنی دیده می‌شود البته در کشورهایمانند کشور ما که واکسن BCG در بدو تولد تلقیح می‌شود شیوع این نوع لنفادنوپاتی کم است [۳۳]. معمولاً به صورت یک غده لنفاوی یک طرفه سفت و بدون تندرns بوده که در عرض چند هفته به طور آهسته بزرگ می‌شود. بیشترین محل درگیر مثلث قدامی گردن می‌باشد. (ناحیه ساپ ماندیبل یا ناحیه ساب متال) پوست روی غده به تدریج ارغوانی شده و در صورت عدم درمان موج‌دار و فسیتولیزه می‌گردد. وجود علائم سیستمیک مانند تب، درد و تندرns غده لنفاوی در این بیماران غیر معمول است. درمان این نوع لنفادنوپاتی در آوردن کامل غده لنفاوی است.

• **لنفادنوپاتی بیماری پنجه‌گره:** معمولاً بعد از دو هفته از خراش یک بچه‌گره غده لنفاوی ناحیه گرم، با تندرns و کمی متورم می‌گردد. تب و علائم سیستمیک خفیف در یک‌سوم بیماران دیده شده که تا حدود ۴ تا ۶ هفته باقی می‌ماند. غدد لنفاوی زیر بغلی شایع‌ترین محل درگیر بوده که در حدود یک‌سوم موارد چرکی شده و تخلیه می‌گردد. غده لنفاوی درگیر معمولاً در عرض ۱ تا ۴ ماه خودبه‌خود بهبود می‌یابد و گهگاه همراه با کنژکتیویت و لنفادنوپاتی جلو گوش به صورت سندرم پارینود تظاهر می‌کند.

• **لنفادنوپاتی توکسوپلازما:** لنفادنوپاتی این بیماری معمولاً به صورت گردنی و دو طرفه با سیر تحت حاد می‌باشد که معمولاً بدون تندرns است. غدد لنفاوی معمولاً چرکی نشده و در ۲۰ تا ۳۰ درصد بیماران علاوه بر غدد لنفاوی گردنی، لنفادنوپاتی مناطق دیگر مانند زیربغلی و اینگوینال هم درگیر هستند. علائم سیستمیک معمولاً وجود نداشته و یا خفیف می‌باشد. در عمده بیماران با ایمنی نرمال در عرض چند هفته تا چند ماه غدد لنفاوی کوچک می‌شوند.

• **لنفادنوپاتی منونوکتوز عفونی:** EBV معمولاً باعث لنفادنوپاتی دو طرفه گردنی می‌شود که در بیشتر موارد زنجیره خلفی

## بیماری‌های نادر با تظاهرات لنفادنوپاتی

باشد که در عرض چند ماه تب خودبه‌خود قطع می‌شود.

• **بیماری Castleman:** یک بیماری لنفوپرولیفراتیو با علت ناشناخته است که دو تظاهر بالینی دارد. یک نوع لوکالیزه که معمولاً به صورت یک لنفادنوپاتی با سرعت رشد کند می‌باشد که معمولاً سیری خوش‌خیم دارد و یک نوع چند منطقه‌ای (multicentric) که به صورت تومورهای چند ناحیه‌ای تظاهر کرده و مورتالیته و موربیدیته بالا می‌تواند داشته باشد. پاتولوژی غده لنفاوی به دو صورت می‌باشد. یکی هیالونوواسکولار و دیگری فرم پلاسماسل که احتمالاً پاسخ ایمنی بدن به عفونت ویروسی HSV8 می‌باشد. سطح اینترلوکین ۶ در این بیماری همراهی با علائم کلینیکی و بیولوژیکی دارد [۳۶]. بهبودی کامل با در آوردن غده لنفاوی مبتلا در موارد موضعی ایجاد می‌شود و در موارد سیستمیک درمان استروئید و گاه داروهای سیتوتوکسیک مورد نیاز می‌باشد.

• **Post Transplant Lymphoproliferative Disorder (PTLD):** هیپر پلازی غیر قابل کنترل لنفوسیت‌های B که با ژنوم ویروس EBV درگیر شده‌اند در حدود ۱٪ کودکان در سال اول بعد از پیوند دیده می‌شود. در بیماران پیوندی (خصوصاً پیوند قلب و ریه) هر چه مصرف داروهای ایمنوساپرسیو بیشتر باشد شیوع این بیماری بالاتر است. تظاهر بالینی می‌تواند به صورت لوکال (لنفادنوپاتی) و یا گسترده و گهگاه به صورت یک تومور پیش‌رونده باشد. علائم بیماری معمولاً ۶ ماه بعد از پیوند به صورت تب، کاهش وزن، لنفادنوپاتی جنرالیزه، علائم گوارشی، سندرم شبیه منونوکلئوز پیش‌رونده و علائم ریوی و مغزی می‌باشد. درمان شامل درمان‌های ضد ویروسی و خصوصاً آسیکلوویر، IVIG، آنتی‌تیموسیت گلوبولین (AIG) و آنتی‌بادی‌های منوکلونال مانند ritoximab و گهگاه جراحی می‌باشد.

• **(ALPS) Autoimmune Lymphoproliferative syndrome:** گاهی به علت موتاسیون ژنتیکی که در آپوپتوز سلولی ایجاد می‌شود این پدیده طبیعی انجام نمی‌شود و بدن انسان به طرف یک بیماری اتوایمیون پیش می‌رود که علائم آن به صورت هیپاتواسپلنومگالی، راش‌های پوستی، لنفادنوپاتی (خصوصاً ناحیه گردنی)، ادم، آنمی همولتیک اتوایمیون، نوتروپنی و ترومبوسیتوپنی اتوایمیون و هیپرگاما گلوبینمی تظاهر می‌کند.

## تشخیص‌های افتراقی توده‌های گردنی در

### اطفال

تشخیص‌های افتراقی که در ناحیه گردن می‌توانند با لنفادنوپاتی گردنی اشتباه شوند و خود را به صورت توده نشان دهند عبارتند از:

• **Periodic Fever with Aphthous stomatitis Pharyngitis and Adenitis (PFAPA syndrome):** این بیماری یکی از موارد ناشایع تب دوره‌ای می‌باشد که معمولاً به صورت منظم تب آن تکرار می‌شود و همراه آفت‌های دهانی، فارنژیت و آدنوپاتی می‌باشد. این بیماری معمولاً بین ۲ تا ۵ سالگی شروع شده و علت آن ناشناخته است معمولاً در حملات تب، سیتوکین‌های التهابی مانند TNF $\alpha$  و اینترلوکین ۶ بالا می‌باشند. بنابراین دوره تب ۳ تا ۴ روز باقی‌مانده و خودبه‌خود فروکش می‌نماید که این پرونده‌های تب به طور متوسط هر ۲۸ روز یکبار تکرار می‌شود. در بین حملات کودک کاملاً نرمال و سالم است. آفت‌های دهانی در ۷۰٪ بیماران دیده شده که معمولاً کوچک بوده و به سادگی در معاینه مورد توجه قرار نمی‌گیرند. فارنژیت و آدنیت از علائم دیگر بیماری است که آدنوپاتی قدامی گردنی با تندرینس در اکثریت حملات دیده می‌شود. هیچ تست تشخیصی اختصاصی ندارد و تشخیص بالینی است. معمولاً به یک دوز پردنیزولون پاسخ می‌دهند. بیماری در نهایت خودبه‌خود محدود شونده می‌باشد و در موارد مقاوم تانسیکلومی نیز به عنوان درمان مطرح می‌شود.

• **لنفادنیت نکروزان هیستوسیتیک یا Kikuchi disease:** یک بیماری خوش‌خیم محدود شونده می‌باشد که معمولاً به صورت لنفادنوپاتی لوکالیزه گردنی که گهگاه همراه تندرینس می‌باشد تظاهر می‌کند. اغلب به دنبال یک عفونت تنفسی فوقانی ایجاد می‌شود. لذا یک اتیولوژی ویروسی برای آن مطرح می‌باشد در بعضی موارد همراه تب راش وجود دارد. عمدتاً در دختران جوان دیده می‌شود. غدد لنفاوی مبتلا، معمولاً مجزا و بزرگ‌تر از ۲ سانتی‌متر هستند. گهگاه بیماران لنفادنوپاتی جنرالیزه و به ندرت هیپاتواسپلنومگالی همراه دارند. علائمی مانند تعریق شبانه، بی‌اشتهایی و کاهش وزن نیز ممکن است دیده شود. در تشخیص افتراقی لنفوم قرار دارد. به درمان آنتی‌بیوتیکی پاسخ نمی‌دهد اما معمولاً در عرض ۱ تا ۲ ماه خودبه‌خود فروکش می‌کند گاهی نیز به صورت FUO تظاهر می‌کند. در بیوپسی گهگاه به اشتباه لنفوم گزارش می‌شود [۳۵]. ولی وجود مناطق پراکنده نکروزه و چرکی در داخل غده لنفاوی آن را مشخص می‌کند.

• **Sinus histiocytosis یا Rosai-Dorfman syndrome:** یک بیماری نادر خوش‌خیم با سیر خودبه‌خود محدودشونده می‌باشد که به صورت یک لنفادنوپاتی گردنی massive گهگاه همراه تب، افزایش ESR، لکوسیتوز و هیپرگاما گلوبولینمی تظاهر می‌کند. معمولاً در بیوپسی تشخیص قطعی داده می‌شود. از علل نادر FUO می‌تواند



- ۲- بزرگ‌ترین و در دسترس‌ترین غده لنفاوی جهت بیوپسی ترجیح داده می‌شود.
- ۳- بیوپسی باید از غدد لنفاوی با احتمال بیشتر تشخیصی، انجام شود. مثلاً بیوپسی گردنی به زیر بغلی و اینگوینال ارجحیت دارد و در ناحیه گردنی ناحیه مثلث خلفی و خصوصاً ناحیه سوپراکلاویکل در اولویت هستند.
- ۴- در صورت امکان از بیش از یک غده لنفاوی بیوپسی گردد.
- ۵- بیوپسی غدد لنفاوی یک عمل الکتیو است بنابراین در بهترین زمان ممکن و در زیر بیهوشی جهت کاهش عوارض آن انجام می‌شود.
- ۶- غده لنفاوی تخلیه شده بهتر است بدون تغییر شکل و بدون فیکساسیون و تماس با نور و حرارت به آزمایشگاه پاتولوژی منتقل شود.
- ۷- علاوه بر پاتولوژی غده لنفاوی می‌بایستی رنگ‌آمیزی گرم، اسید فاست و قارچ‌ها نیز به طور روتین انجام شود.
- ۸- مطالعات فلوسیتومتری (CD)، ایمینو هیستوشیمی و مولکولی (PCR) در موارد خاص توصیه می‌شود.

## استفاده از روش‌های پاراکلینیکی در

### بررسی لنفادنوپاتی‌ها

- **سونوگرافی:** معمولاً در افتراق بین غدد لنفاوی چرکی (وجود مایع) و غیر چرکی به کار می‌رود اصولاً در افتراق بین توده‌های کیستیک گردنی مادرزادی نیز مفید می‌باشد.
- **CT اسکن:** یک روش افتراقی در موارد تشخیص مشکل توده‌های گردنی است که می‌تواند ماهیت کیستیک یا توپر بودن ضایعه را مشخص نماید. منشاء توده و عمق واقعی آن را تعیین می‌کند و در صورتی که با ماده کنتراست انجام شود میزان خونرسانی و جریان خون توده گردنی را هم مشخص می‌کند.
- **MRI:** تقریباً همان اطلاعات CT را به پزشک می‌دهد با این تفاوت که به ناحیه حساس گردن اشعه داده نمی‌شود البته هزینه آن بیشتر از CT اسکن است.
- **اسکن رادیوایزوتوپ:** استفاده از این روش خصوصاً در موارد توده‌های گردنی با منشاء غدد بزاقی و تیروئید قبل از بیوپسی توصیه می‌شود زیرا علاوه بر تشخیص دقیق‌تر، گهگاه این توده گردنی تنها بافت تیروئیدی نابه‌جا در کودک می‌باشد که با بیوپسی ممکن است برداشته شود و کودک برای همیشه دچار هیپوتیروئیدی گردد.

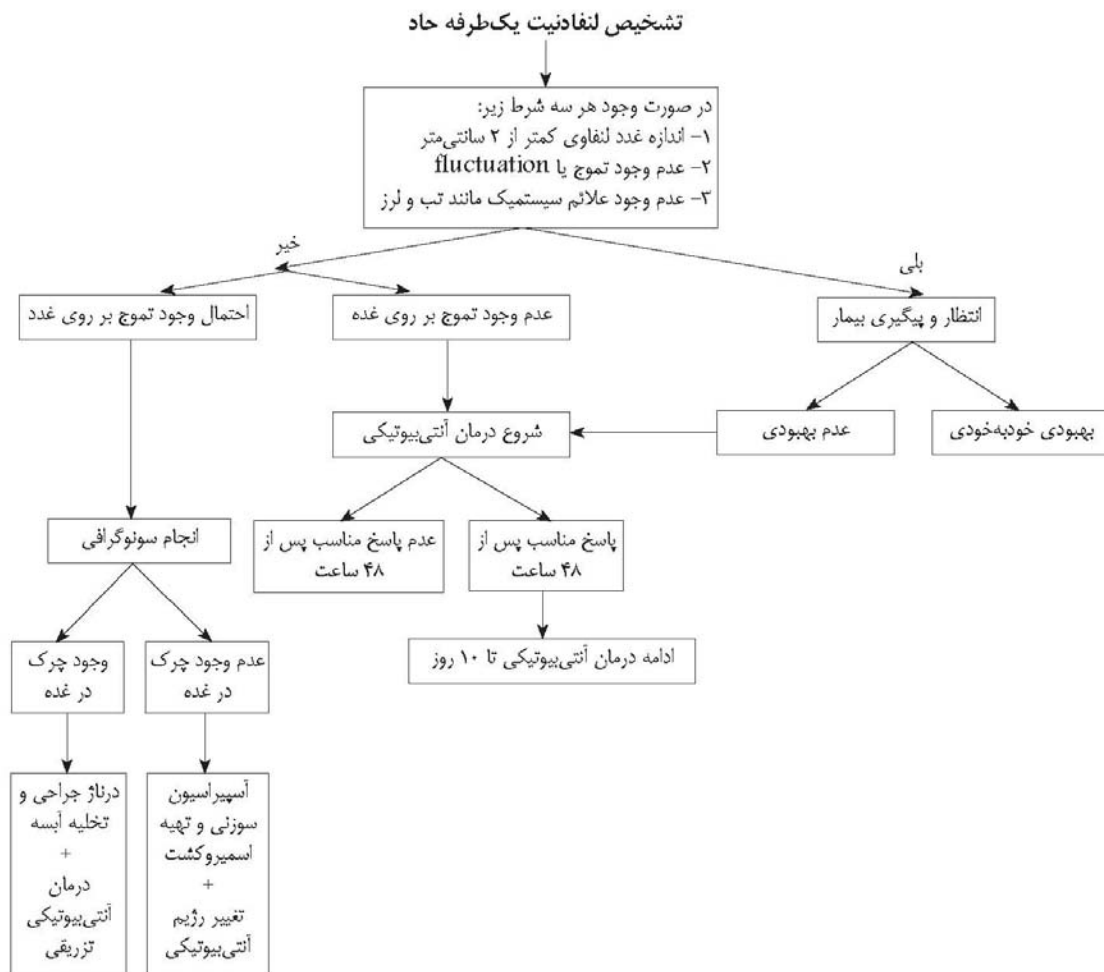
- **بزرگی غدد بزاقی بناگوشی (پاروتید):** بزرگی غدد پاروتید معمولاً به علت اوریون باعث محو شدن زاویه استخوان ماندبیل گردیده و گاهی هم در روی استخوان لمس می‌شود. در حالی که غدد لنفاوی گردنی معمولاً زیر استخوان ماندبیل می‌باشند.
- **کیست تیروگلوسال:** ضایعه کیستی است در حد وسط گردن که با بلع یا بیرون آوردن زبان حرکت می‌کند.
- **کیست‌های شکاف برونکیال:** معمولاً به صورت یک توده صاف و موج‌دار لمس می‌شوند که در سطح قدام و تحتانی عضله استرنوکلایدوماستوئید قرار دارند.
- **توده‌های عضله استرونوکلایدوماستوئید:** که معمولاً به صورت یک توده سفت و دوکی شکل لمس می‌گردد که به علت خونریزی در زمان زایمان در نوزاد در داخل عضله ایجاد شده که بعداً به فیبروز تبدیل شده و می‌تواند باعث کج شدن گردن و تورنتیکولی گردد.
- **کیست هیگروما:** یک توده مولتی لوکوله می‌باشد که نرم و با حدود نامشخص می‌باشد حاوی مایع لنفاوی است و دارای ترانس ایلومیناسیون مثبت است.
- **همانژیوما:** یک آنومالی عروقی است که اغلب در موقع تولد یا با فاصله کمی از آن ظاهر شده و معمولاً به رنگ قرمز یا کبود می‌باشد.
- **لارنگوسل:** یک توده نرم کیستیک و قابل فشار در روی گردن است که با مانوروالسالوا بزرگ می‌شود و می‌تواند همراه استریدور دمی و یا خشونت صدا باشد.
- **کیست درموئید:** یک کیست ناحیه وسط گردن که محتوای کیستی و گاهی جامد می‌باشد و گاهی حاوی مواد کلسیفیه است.
- **دنده‌های گردنی:** گاهی این دنده‌ها به صورت توده‌های سفت دو طرفه و بدون حرکت در گردن لمس می‌شوند که با عکس رادیوگرافی قابل تشخیص هستند.
- **توده‌های تیروئید:** گهگاه بافت تیروئیدی نابه‌جا به صورت یک توده گردنی تظاهر می‌کند که در اسکن ایزوتوپ ید رادیواکتیو قابل تشخیص هستند.

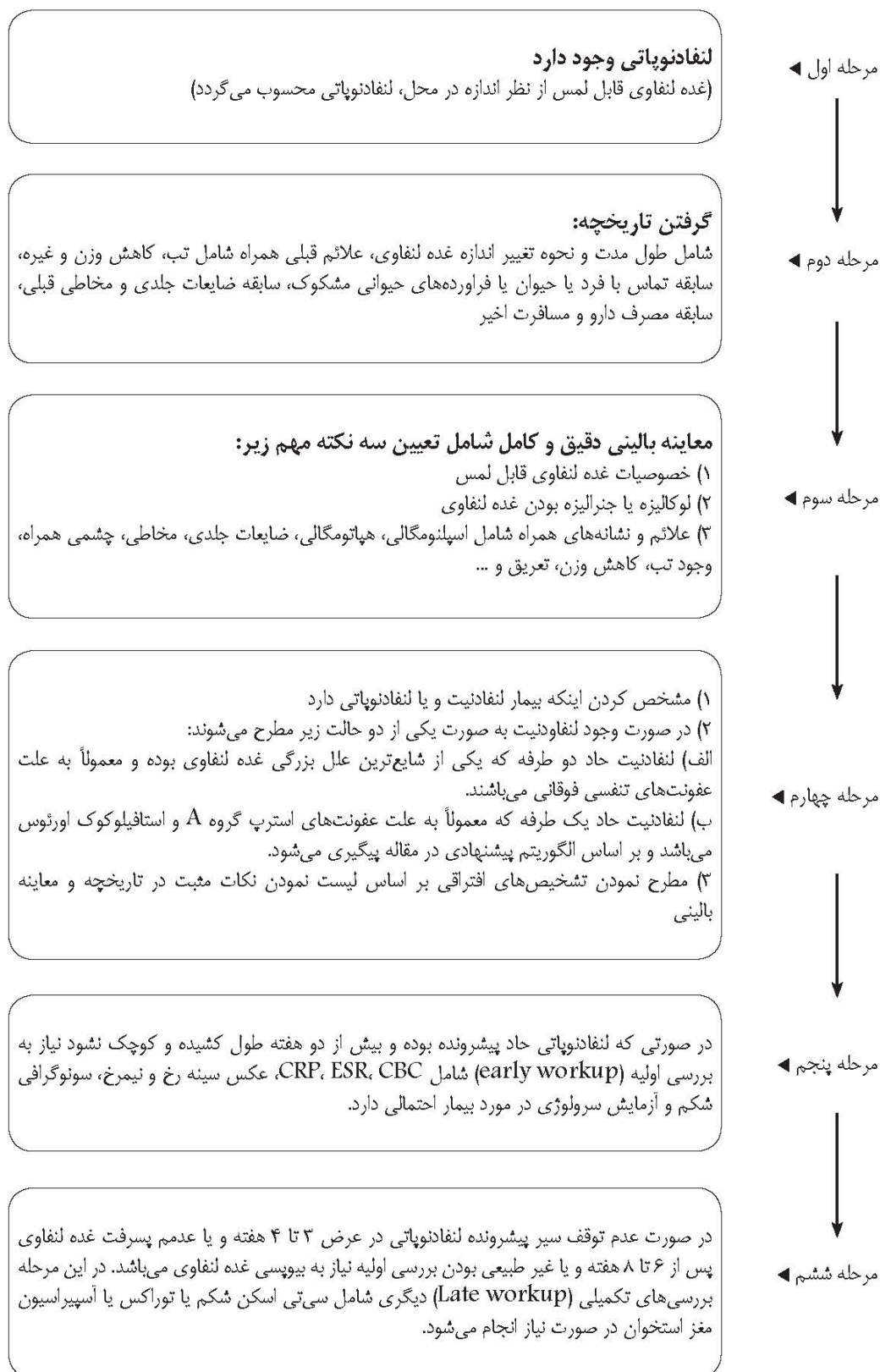## نکات مهم در بیوپسی غدد لنفاوی

- ۱- اصولاً exisional biopsy غدد لنفاوی بر Fine Needle Aspiration (FNA) و بیوپسی incisional ارجحیت دارد. در روش FNA خصوصاً در موارد بدخیمی‌ها مانند لنفوم، احتمال گزارش منفی کاذب وجود دارد [۳۷].

تفاوت‌های احتمالی لنفادنیت‌های ناشی از استافیلوکوک اورئوس و استرپتوکوک گروه A:		
موارد افتراق	لنفادنیت استافیلوکوکی	لنفادنیت استرپتوکوکی
سرعت سیرو بزرگ شدن لنفادنیت	کم	زیاد
سرعت پاسخ به درمان آنتی‌بیوتیکی	کم	زیاد
احتمال ایجاد تموج (Fluctuation)	زیاد	کم
سن شیوع ابتلا	تمامی سنین	سنین بزرگتر از ۴ سال

موارد افتراق	لنفادنیت استافیلوکوکی	لنفادنیت استرپتوکوکی
سن	در همه سنین دیده می‌شود	معمولاً سنین ۱ تا ۵ سال
عکس سینه	ممکن است غیر طبیعی باشد	طبیعی است
تست PPD	معمولاً بیش از ۱۰ میلی‌متر	معمولاً کمتر از ۱۰ میلی‌متر
محل لنفادنوپاتی	معمولاً خلف گردنی و یکطرفه است	معمولاً قدم گردنی و یکطرفه است
درمان	درمان ضد سل	برداشتن کامل غده لنفاوی





**الگوریتم رویکرد تشخیصی لنفادنوپاتی در کودکان**

## مراجع

- 1- Goroll AH, May LA, Mulley AG Jr. Primary care medicine: office evaluation and management of the adult patient. 2d ed. Philadelphia: Lippincott, 1987.
- 2- Rosenberg S, Canellos G. Hodgkin's disease. In: Canellos GP, Lister TA, Sklar JL, eds. The lymphomas. Philadelphia: Saunders, 1998:305-30.
- 3- Larsson, L. O., Bentzon, M. W., Berg, K., Mellander, L., Skoogh, B. E., Stranegård, I. L., et al. (1994). Palpable lymph nodes of the neck in Swedish schoolchildren. *Acta Paediatrica*, 83, 1092-1094.
- 4- Libman H. Generalized lymphadenopathy. *J Gen Intern Med* 1987; 2:48-58.
- 5- Morland B. Lymphadenopathy. *Arch Dis Child* 1995; 73:476-9.
- 6- Allhiser JN, McKnight TA, Shank JC. Lymphadenopathy in a family practice. *J Fam Pract* 1981; 12: 27-32.
- 7- Williamson HA Jr. Lymphadenopathy in a family practice: a descriptive study of 249 cases. *J Fam Pract* 1985; 20:449-58.
- 8- Chesney, P. J. (1994). Cervical lymphadenopathy. *Pediatrics in Review*, 15, 276-284.
- 9- Fijten GH, Blijham GH. Unexplained lymphadenopathy in family practice. An evaluation of the probability of malignant causes and the effectiveness of physicians' workup. *J Fam Pract* 1988; 27: 373-6.
- 10- Morgenstern L. The virchow Troisier node: a historical node. *Am J Surg*, 1979; 138:703
- 11- Pangalis GA, Vassilakopoulos TP, Boussiatis VA, Fessas P. Clinical approach to lymphadenopathy. *Semin Oncol* 1993; 20: 570-82.
- 12- Andrew W Bazemore, Douglas R Smucker, Lymphadenopathy and malignancy. *American Family Physician*. Leawood: Dec 1, 2002. Vol. 66;. 11; 2103-10.
- 13- Niedzielska G, Kotowski M, Niedzielski A, Dybiec E, Wieczorek P. Cervical lymphadenopathy in children-incidence and diagnostic management. *Int J Pediatr Otorhinolaryngol*. Jan 2007; 71(1): 51-6.
- 14- Burke JS, Reactive lymphadenopathies. *Semin Diagn Pathol* 1988; 4: 312-316.
- 15- Lee, KC, Tami, TA, Lalwani, AK, Schecter, G. Contemporary Management of Cervical Tuberculosis. *Laryngoscope* 1992; 102:60.
- 16- Isaacson PG, Schmid C, Pan L, Wotherspoon AC, Wright DH. EBV latent membrane protein expression by Hodgkin and Reed-Sternberg like cells in acute infectious mononucleosis. *J Pathol*. 1992; 167: 267-71.
- 17- M. A. El-Gohary and A. Abu-Shareeah Asymptomatic cervical lymphadenopathy in childhood *Pediatric Surgery International*, Volume 4, Number 3/ April, 1989.
- 18- Yaris N, Cakir M, Sozen E, Cobanoglu U. Analysis of children with peripheral lymphadenopathy. *Clin Pediatr (Phila)*. Jul 2006; 45(6): 544-9.
- 19- Karimi, A., Tabatabaei, S. R. Guidelines for Prevention of Infectious and Tropical Diseases. (2006). Pediatric Infectious Research Center.
- 20- Small EJ, Torti FM. Testes. In: Abeloff MD, ed. *Clinical oncology*. 2d ed. New York: Churchill Livingstone, 2000:1912.
- 21- Mauch PM, Kalish LA, Kadin M, Coleman CN, Osteen R, Heilman S. Patterns of presentation of



Hodgkin disease. Implications for etiology and pathogenesis. *Cancer* 1993; 71: 2062-71.

22- Sapira JD. The art and science of bedside diagnosis. Baltimore: Urban & Schwarzenberg, 1990: 139-44.

23- Pangalis GA, Vassilakopoulos TP, Boussiotis VA, Fessas P. Clinical approach to lymphadenopathy. *Semin Oncol*. 1993; 20: 570-82.

24- Ferrer R. Lymphadenopathy: Differential Diagnosis and Evaluation. *American Family Physician*. Vol. 58/No. 6 (October 15, 1998).

25- Pangalis GA, Vassilakopoulos TP, Boussiotis VA, Fessas P. Clinical approach to lymphadenopathy. *Semin Oncol* 1993; 20: 570-82.

26- Srouji IA, Okpala N, Nilssen E, Birch S, Monnery P. Diagnostic cervical lymphadenectomy in children: a case for multidisciplinary assessment and formal management guidelines. *Int J Pediatr Otorhinolaryngol*. 2004; 68(5): 551-556.

27- Peters, T. R., & Edwards, K. M. (2000). Cervical lymphadenopathy and adenitis. *Pediatrics in Review*, 21, 399-404.

28- MICHAEL F. DULIN, TIMOTHY P. KENNARD, Management of Cervical Lymphadenitis in Children. *American Family Physician* 2008 Volume 78. Number 9: 1097-98.

29- Fluegge, K, Greiner, P, Berner, R. Late onset group B streptococcal disease manifested by isolated cervical lymphadenitis. *Arch Dis Child* 2003; 88: 1019.

30- Karimi A, Alborzi A, Kadivar MR. Differential diagnosis of clinical pediatric disorders. (1997); Kabir publication Ltd.

31- S.W. Moore, J.W. Schneider, H.S. Schaaf. Diagnostic aspects of cervical lymphadenopathy in

children in the developing world: a study of 1,877 surgical specimens *Pediatr Surg Int* (2003) 19: 240-244.

32- Geldmacher H; Taube C; Kroeger C; Magnussen H; Kirsten DK assessment of lymph node tuberculosis in northern Germany: a clinical review. *Chest* 2002 Apr; 121(4): 1177-82.

33- Polesky A; Grove W; Bhatia G. Peripheral tuberculous lymphadenitis: epidemiology, diagnosis, treatment, and outcome. *Medicine (Baltimore)*. 2005 Nov; 84(6): 350-62.

34- Mahoney, DH Jr, Schreuders, LC, Gresik, MV, McClain, KL. Role of staging bone marrow examination in children with Hodgkin disease. *Med Pediatr Oncol* 1998; 30: 175.

35- Dorfman, RF, Berry, GJ. Kikuchi's histiocytic necrotizing lymphadenitis: An analysis of 108 cases with emphasis on differential diagnosis. *Semin Diagn Pathol* 1988; 5: 329.

36- Gagliardi RA, Meza MP, et al, Castleman's disease in a mother and daughter. *Am J Roentgenol* 1990, 145: 899-900.

37- S.W. Moore, J.W. Schneider, H.S. Schaaf. Diagnostic aspects of cervical lymphadenopathy in children in the developing world: a study of 1,877 surgical specimens. *Pediatr Surg Int* (2003) 19: 240-244.