

● گزارش موردی مقاله: ۴۶۰



گزارش ۲ مورد پانکراتیت مزمن فامیلیال

چکیده

پانکراتیت مزمن یک بیماری التهابی نادر است که علل مختلفی می‌تواند داشته باشد. از جمله: مصرف زیاد الکل، هیپرپاراتیروئیدیسم، هیپرتری گلیسریدمی پانکراس Divisum [۱] می‌توان پانکراتیت مزمن را به انواع زیر تقسیم بندی کرد. لیتوژنیک، انسدادی، التهابی، خود ایمنی، فیبروز بدون علامت پانکراس، تروپیکال (تغذیه‌ای)، ارثی (فامیلیال).

در این جا به ۲ مورد بیمار دختر ۵ و ۱۶ ساله اشاره می‌شود که با یکدیگر نسبت فامیلی داشته (دختردایی، دخترعمه) و هر دو با علائم درد اپیگاستر با انتشار به پشت و تهوع و استفراغ طولانی مدت مراجعه کرده و تحت بررسی قرار گرفته‌اند. با تشخیص پانکراتیت مزمن هر دو بیمار تحت انجام ERCP و پانکراتوگرافی قرار گرفتند که در هر دو مورد اتساع و نامنظمی مجرای پانکراتیت همراه با سنگ مشاهده شد. هر دو بیمار تحت عمل جراحی

(Fery Procedure) Longitudinal Roux-en-y Pancreaticojejunostomy

قرار گرفته و علائم آنها بعد از جراحی بر طرف شده و بهبودی یافت.

واژگان کلیدی: پانکراتیت مزمن فامیلیال، پانکراتیکوژژنوستومی

تاریخ پذیرش مقاله: ۸۷/۱۱/۲۰

تاریخ اصلاح نهایی: ۸۷/۱۰/۳۰

تاریخ دریافت مقاله: ۸۷/۷/۲۳

دکتر جلال‌الدین خوشنویس*^۱

دکتر محمد شفیعی^۲

۱- دانشیار گروه جراحی عمومی، دانشگاه علوم پزشکی شهید بهشتی

۲- دستیار جراحی عمومی، دانشگاه علوم پزشکی شهید بهشتی

* نشانی نویسنده مسؤول:

تهران، تجریش، بیمارستان شهدای

تجریش، بخش جراحی

تلفن: ۲۲۷۲۱۱۴۴

فکس: ۲۲۷۱۸۰۰۱-۹

نشانی الکترونیکی:

eeifahs@yahoo.com

Archive of SID

مقدمه

یکی از انواع پانکراتیت‌های مزمن فرم ارثی آن است که اولین بار در سال ۱۹۵۲ توصیف شده است [۳]. این بیماران به طور تیبیک در سنین کودکی با درد شکم به پزشک مراجعه می‌کنند که در بررسی انجام شده نقاط کلسیفیکاسیون در پانکراس آنها دیده می‌شود. در این بیماران اختلال عملکرد پانکراس حالت پیشرونده داشته و از طرفی ریسک ایجاد بدخیمی پانکراس نیز در آنها بالاتر است. (۴۰ درصد بیشتر بعد از ۵ سال) [۲].

نحوه انتقال بیماری بصورت اتوزومال غالب بوده و میزان نفوذ ژن مربوطه ۸۰ درصد گزارش شده است.

در این بیماران موتاسیون در جایگاه q35 در کروموزوم ۷ سبب جایگزینی Arg به جای His در ژن PRSSI شده و این امر باعث مهار غیرفعال شدن تریپسین می‌شود، لذا فعالیت برتئولینیک تریپسین بدون کنترل ادامه یافته و سبب تخریب نسج پانکراس (Auto destruction) می‌شود [۳ و ۲۱].

یافته‌های بافت‌شناسی در این نوع پانکراتیت مزمن مشابه سایر انواع بوده و عبارتند از:

فیروز پری‌لبولر، تشکیل سنگ‌های کربنات کلسیم که معمولاً علامت وجود بیماری پیشرفته است [۱].

شایع‌ترین علامت پانکراتیت مزمن درد اپیگاستر با انتشار به پشت و شایع‌ترین علامت همراه آن بی‌اشتهایی است. [۴ و ۱]

معمولاً اولین روش تصویربرداری که در این بیماران استفاده می‌شود سونوگرافی است. [۱]

در سونوگرافی یافته‌های زیر به نفع تشخیص پانکراتیت مزمن می‌باشد:

اتساع مجرای پانکراس، نقایص پرشدگی در داخل مجرا، تغییرات کیستیک.

روش استاندارد طلایی برای تشخیص و درجه‌بندی (staging) پانکراتیت مزمن ERCP است. [۱]

علت ایجاد درد افزایش فشار داخل مجرا به دلیل وجود سنگ یا تنگی در مجرا می‌باشد. [۵ و ۱] لذا کاهش فشار مجرا به هر طریق (اندوسکوپیک یا جراحی) می‌تواند سبب بهبود درد شود. اما علی‌رغم جراحی و دکمپرسیون مجرا پانکراتیت باز می‌تواند پیشرفت کند، درمان جراحی و دکمپرسیون نیز زمانی مؤثر است که قطر مجرا در نقطه حداکثر پیش از ۶-۷ میلی‌متر باشد. [۶] برخی از عوارض پانکراتیت مزمن عبارتند از:

اعتیاد به مواد مخدر بدلیل وجود درد مزمن - سوء تغذیه و کاهش وزن، دیابت و عدم تحمل گلوکز. برای تشخیص پانکراتیت مزمن اندازه‌گیری سطح آمیلاز پانکراسی به اندازه پانکراتیت حاد کمک‌کننده نیست. می‌توان از تست‌هایی که فعالیت اگزوکترین پانکراس را اندازه‌گیری می‌کنند کمک گرفت از جمله تست بنتیرومید (Bentiromide) و تست شیلینگ (Schilling).

تست شیلینگ

این آزمون جهت بررسی علل سوء جذب کوبالامین انجام می‌شود. از آنجایی که جذب کوبالامین نیاز به مراحل مختلف معده‌ای و پانکراسی و فرایند ایلئوم دارد، این تست می‌تواند ارتباطات این مراحل را نیز بیان کند. در پانکراتیت مزمن در نتیجه کمبود پروتئاز پانکراسی، جداسازی کوبالامین از فاکتور R انجام نمی‌شود در نتیجه جذب کوبالامین مختل می‌شود. در واقع این تست عملکرد اگزوکترین پانکراس را در مرحله پانکراسی جذب کوبالامین. بررسی می‌کند.

پیش آگهی این بیماران به یک سری عوامل بستگی دارد از قبیل: اتیولوژی، عوارض ایجاد شده، سن بیمار و سطح اجتماعی اقتصادی. به طور کلی می‌توان گفت طول عمر این بیماران کوتاه‌تر از افراد عادی است. [۲ و ۱]

درمان این بیماران عبارتست از: درمان مدیکال یا طبی شامل ضد درد، تجویز آنزیم‌های پانکراس، تجویز داروهای ضد ترشح پانکراس، بلوک شبکه سلیاک (Celiac plexus never block) با تزریق الکل، درمان‌های اندوسکوپیک شامل stent گذاری در مجرای پانکراس، اسفنکترتومی و خارج سازی سنگ‌ها. [۱] روش‌های جراحی متنوعی نیز تا به حال به کار رفته است که اساس همه آنها کاهش فشار مجرای پانکراس (decompression) است.

در سال ۱۹۵۶ Puestow روشی را توصیف کرد که در آن دم پانکراس قطع می‌شد و تنه پانکراس بدخل ژژنوم که در مجاورت آن قرار داده می‌شد انواژینه شده و آناستوموز می‌شود. [۵ و ۱]

در سال ۱۹۸۷ Frey روش فوق را به این صورت تغییر داد که وی پانکراس را در تمام طول روی مجرا باز می‌کرد و قسمتی از سر پانکراس را تا رسیدن به مجرا برمی‌داشت و یک Longitudinal Pancreaticojejunostomy انجام داد که در یک بررسی ۵ ساله در ۸۷ درصد موارد این روش باعث کاهش درد شده است. [۵]

معرفی بیمار

بیمار اول: کودک ۵ ساله که از سن ۱/۵ سالگی دچار سرفه، درد شکم، بی‌قراری و یبوست بوده است. درد شکم در ناحیه اپیگاستر بوده که به پشت تیر می‌کشیده و به صورت گهگاه با تهوع و استفراغ همراه بوده است. بیمار ۱ سال قبل از مراجعه به این مرکز در سن ۴ سالگی در شهرستان با تشخیص شکم حاد جراحی تحت عمل لاپاراتومی قرار گرفته که یافته‌ای به جز التهاب اطراف پانکراس در وی دیده نشده است. بیمار سابقه پانکراتیت مزمن را در دختر و پسر عمه خود داشته است.

در معاینه فیزیکی یافته کلینیکی خاصی نداشته است (به جز یک اسکار لاپاراتومی عمل جراحی قبل). در آزمایشات انجام شده نیز آمیلاز و لیپاز بالاتر از نرمال داشت (آمیلاز بیمار < ۸۰۰ و آمیلاز نرمال > ۹۰ بود). سایر پارامترها در محدوده طبیعی گزارش شدند. در CXR افیوژن پلور سمت چپ داشته است. از بیمار تست عرق جهت R/O و رد فیروز کیستیک (CF) نیز به عمل آمد که یافته‌ای در جهت تأیید آن بدست نیامد.

بیمار با تشخیص پانکراتیت مزمن (فامیلیال) تحت عمل جراحی به روش Frey procedure یعنی Longitudinal Pancreaticojejunostomy به صورت Roux-en-y قرار گرفت در حین عمل جراحی از بیمار Pancreatography به عمل آمد که تنگی و اتساع متعدد در مجرای پانکراتیک مشاهده شد. گزارش پاتولوژی بعد از عمل شواهد پانکراتیت مزمن را نشان می‌داد. بیمار دوم: دختر ۱۶ ساله که با شکایت دردهای مزمن اپیگاستر مراجعه کرده بود. درد به ناحیه پشت انتشار داشته و گاه بیمار را از خواب بیدار می‌کرده است و گهگاه با استفراغ صفرای همراه بوده است. ۲ سال قبل از مراجعه به مرکز، بیمار تحت بررسی قرار گرفته بود که جهت وی پانکراتیت مزمن مطرح شده بود و در همان وقت به دلیل وجود کیست کاذب پانکراس (Pseudocyst) تحت عمل جراحی Cystojejunostomy قرار گرفته بود. در خانواده سابقه دردهای مشابه در برادر و نیز دختر دایی بیمار وجود داشته است که جهت آنها نیز تشخیص پانکراتیت مزمن مطرح شده بود. در معاینه فیزیکی اسکار جراحی لاپاراتومی به چشم می‌خورد. شکم نرم و بدون تندرns بود.

در یافته‌های آزمایشگاهی به جز آمیلاز سرم بالا و لیپاز بالا سایر پارامترها در محدوده طبیعی قرار داشتند. بیمار در مرکز دیگری تحت ERCP قرار گرفته بود که در آن اتساع شدید مجرای پانکراتیک همراه با سنگ‌های متعددی در مجرای پانکراس گزارش شده بود.

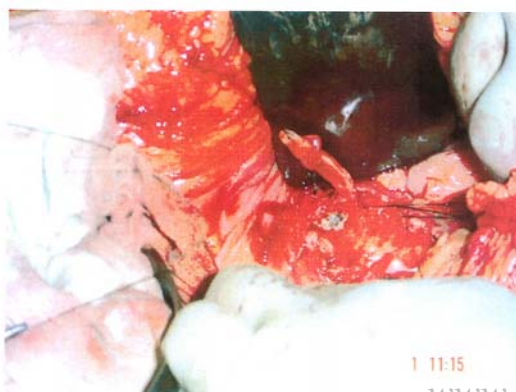
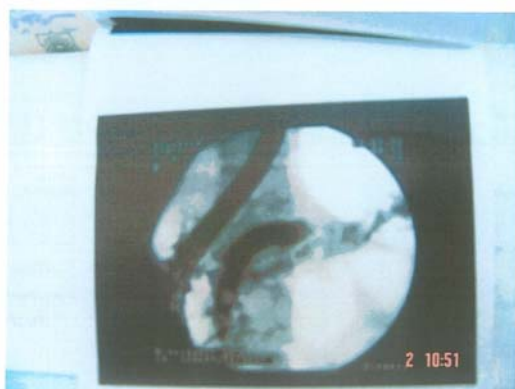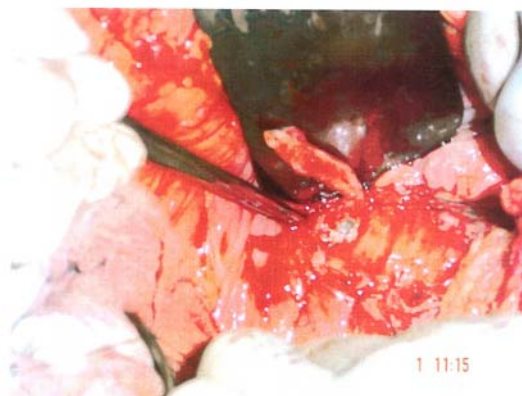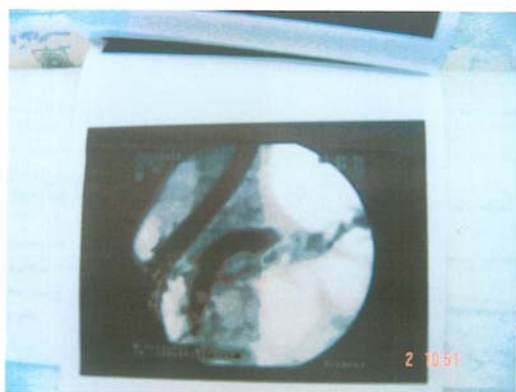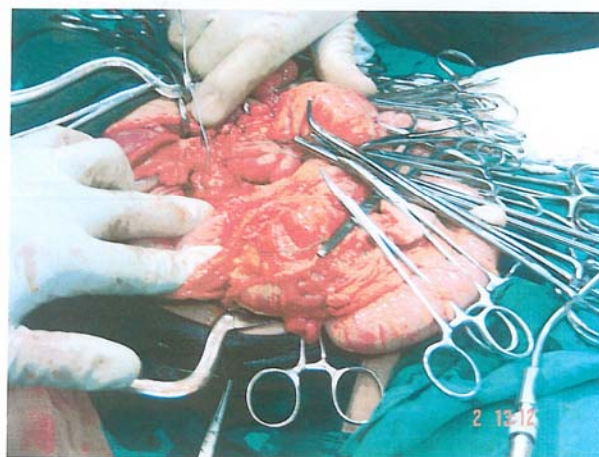
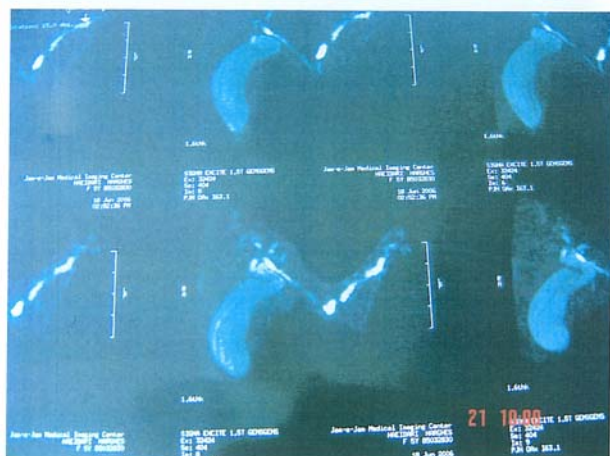
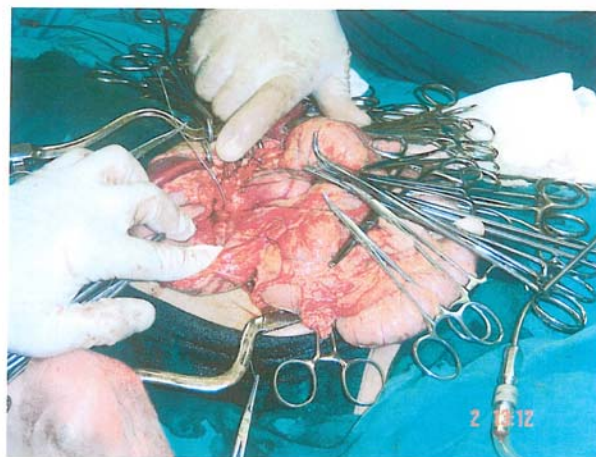
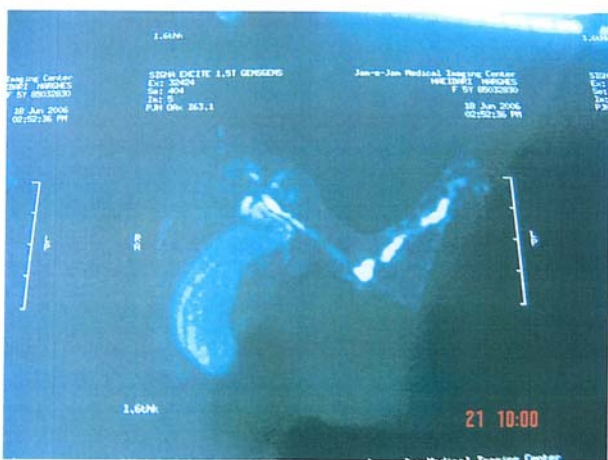این بیمار نیز با تشخیص پانکراتیت مزمن (فامیلیال) تحت عمل جراحی Fery Procedure یعنی Longitudinal Pancreaticojejunostomy به صورت Roux-en-y قرار گرفت. در هر دو بیمار فوق، پس از عمل جراحی بیمار با حال عمومی خوب مرخص شد. درد شکم در هر دو بیمار از بین رفته و سرفه نیز در بیمار اولی از بین رفته است و اکنون که ۳ سال از عمل جراحی هر دو گذشته. مورد اولی ۲۰ کیلوگرم افزایش وزن و مورد دوم ۱۰ کیلوگرم افزایش وزن دارد. گزارش پاتولوژی بعد از عمل شواهد پانکراتیت مزمن را نشان می‌داد.

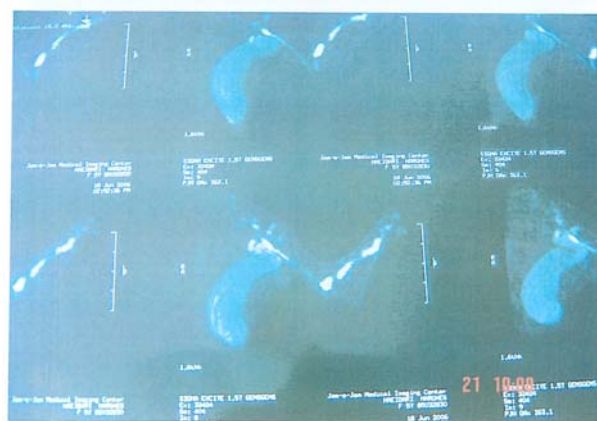
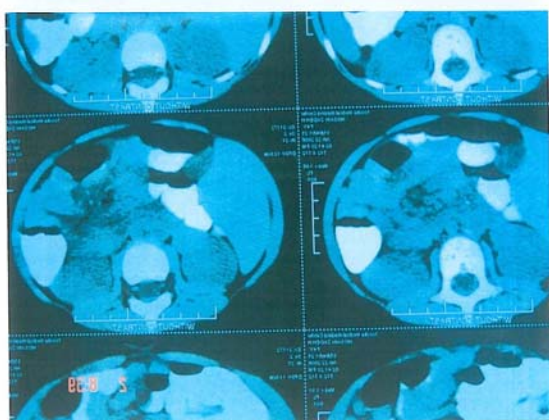
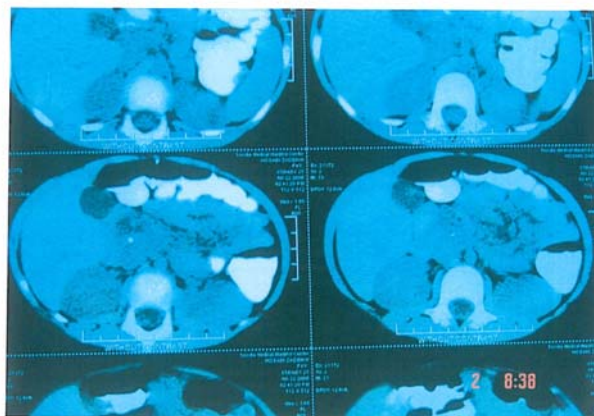
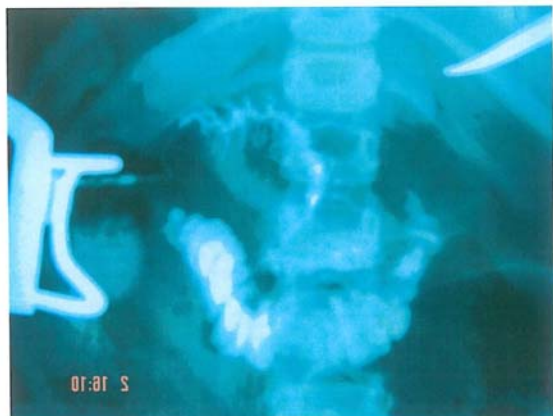بحث

یکی از انواع پانکراتیت‌های مزمن، پانکراتیت مزمن فامیلیال (ارثی) است که اساس ژنتیکی و موتاسیون‌های مسئول آن تا حدودی شناخته شده‌اند. [۳ و ۲ و ۱] شایع‌ترین علامت این بیماری درد شکمی در ناحیه اپیگاستر با انتشار به پشت همراه با بی‌اشتهایی است. [۴ و ۱] وجود درد مزمن شکم سبب روی آوردن بیمار به داروهای ضد درد و گاه مخدرها شده به گونه‌ای که یکی از عوارض این بیماری را اعتیاد به مواد مخدر می‌توان به حساب آورد. [۱] لذا تلاش در جهت کنترل علائم و درد این بیماری می‌تواند اهمیت ویژه‌ای داشته باشد. به ویژه آنکه این بیماری در سنین پایین بروز می‌کند. از روش‌های مختلفی جهت کنترل علائم و درد این بیماران استفاده شده است که از روش‌های طبی به این‌ها می‌توان اشاره کرد: تجویز آنزیم‌های پانکراس، بلوک شبکه عصبی سلیاک با تزریق الکل و stent گذاری در مجرای پانکراس از طریق اندوسکوپ.

از روش‌های جراحی نیز جهت کنترل درد این بیماران استفاده شده که اساس آنها دکمپرسیون و کاهش فشار در داخل مجرای پانکراس است. هر کدام از این روش‌ها بر حسب نوع تکنیک معایب و محاسن خاص خود را دارا هستند. روش Frey روش مناسبی جهت کنترل علائم این بیماران است و می‌تواند سبب حفظ عملکرد پانکراس شود. [۸ و ۹ و ۱۰]

دو بیمار ذکر شده مبتلا به پانکراتیت مزمن ارثی در مرکز درمانی، (بیمارستان شهدای تجریش تهران) و با روش Longitudinal Fery Procedure تحت عمل Longitudinal Pancreaticojejunostomy به صورت Roux-en-y قرار گرفتند که در هر دو مورد علائم و درد شکمی بیماران بهبود یافت. در زمان نگارش مقاله که از عمل جراحی بیمار اول ۳ سال و بیمار دوم ۲ سال می‌گذرد در پیگیری‌های انجام شده شواهدی دال بر عود علائم مربوط به پانکراتیت در آنها دیده نشده است.





Archiv



مراجع

- 1- Brunicaudi F.C, Ander Sn D.K. et al. schwartz's Principles of surgery 8th ed., Mc Graw hill, 2005. 1220-1290
- 2- Lee Sk, Hereditary Pancreatitis. Korean j Gastroenterology 2005 NOY; Gb15): 358-67
- 3- Whitcoms OC: Hereditary disease of pancreas, in yamada T, Alpers OH, Lainel, owyanync, textbook of Gastro enterology, 4th ed philadelphin; Lippincott Williams 4 wilkins, 2002, p2147
- 4- Duffy IP, Reben HA. Surgical treatment of chronic pancreatitis J Hepatobiliary & pancreatic surg. 2002; 9 (b): 659-68
- 5- Frey CF, mayer kl. Comparison of local resection of the head of the pancreas combined with longitudinal pancreaticojejunostomy (Frey procedure) and duodenum preserving resection of the pancreas head (beger procedure) world j surg. 2003 NOV; 27 (11); 1217-30
- 6- Falloni m, Bassic, cusettil, et al. Long-term results of Frey's procedure for chronic pancreatitis: A longitudinal prospective study of 40 patients: J Gustrointest surg. 2006 Apr;10(4):504-10
- 7- Pessaux P, kianmancsh R, Regimbean jim, et al, Frey Procedure in the treatment of chronic pancreatitis; pancreas, 2006 NOV; 8-354: (4) 33
- 8- Du Bay D, Samdler A, Kimurak, Bishopw, Eimen m, Soper R. the modified puestow procedure for complicated hereditary pancreatitis in children: J pediatri surg, 2000 Feb; 35 (2): 343-8
- 9- Chiu B, Lopoo J, Superina RA. Longitudinal Pancreaticojunostomy and selective billiary diversion for chronic pancreatitis in children J pediatric surg 2006 may; 414 (5): 946-9
- 10- Strate T, taherpour z, Bloechlec, et al. long term follow up of a randomized trial comparing the beger and frey proudure for patients suffering from chronic pancreatitis. Ann surg. 2005 Apr; 241(4):591-8.