مجله علمی سازمان نظام پزشکی جمهوری اسلامی ایران، دوره ۳۲، شماره ٤، زمستان ۱۳۹۳: ۳۵۹-۳٦۲

● مقاله موردی کد مقاله: ۳۵

Tenecteplase داروی نجات‌دهنده جان یک بیمار مبتلا به ترومبوآمبولی وسیع ریه به دنبال عمل جراحی بای پاس عروق کرونری قلب

دکتر کاظمی اصل سیامک ۱*

۱- استادیار گروه قلب و عروق، مرکز آموزشی تحقیقاتی و درمانی قلب و عروق شهید رجائی

* نشانی نویسنده مسؤول: تهران، شهرک قدس،ستاد مرکزی وزارت بهداشت، درمان وآموزش پزشکی، طبقهٔ هفتم، مرکز مطالعات وتوسعهٔ آموزش علوم پزشکی، مسئول دبیرخانه‌ی شورای عالی قطب‌های علمی علوم پزشکی کشور

تلفن: ۰۲۱-۸۱٤۵۲٤۲۸

نشانی الکترونیکی:

s.kazemi@behdasht.gov.ir

چکیده

مقدمه: آمبولی ریه و ترومبوز عروق وریدی عمقی، میلیون‌ها نفر از مردم جهان را درگیر می‌نماید و میزان مرگ‌ومیر ناشی از آمبولی ریه، در حدود ۱۵ درصد است [۱و۲]. ترومبوسیتوپنی ناشی از مصرف هپارین (HIT) به عنوان عارضه تهدیدکننده حیات ناشی از مصرف هپارین (UFH یا LMWH)، معمولاً در عرض ۱۰-٤ روز پس از شروع تجویز هپارین بروز می‌نماید. عوارض ترومبوتیک آن در حدود ۵۰-۲۰ ٪ از بیماران رخ می‌دهد [۱و۲]. ترومبولیزیس در بیماران مبتلا به شوک کاردیوژنیک ناشی از آمبولی وسیع ریه سبب حفظ حیات بیمار می‌گردد، ولی استفاده از این روش در زمینه‌های مختلف بالینی، هنوز بحث برانگیز می‌باشد. [۲]

گزارش مورد: آقای ۷۵ ساله‌ای است که به دنبال انفارکتوس حاد میوکارد (STEMI) بستری و تحت آنژیوگرافی عروق کرونری قرار گرفت و با تشخیص انسداد هر سه شریان کرونری (۳VD)، عمل جراحی بای پاس (CABG) انجام شد. بیمار پس از دوازده روز از دریافت هپارین داخل وریدی مبتلا به ترومبوسیتوپنی شد و به دنبال آن دچار آمبولی شریان پوپلیته پای راست گردید که به علت آمبولکتومی ناموفق، عمل جراحی بای پاس شریانی انجام پذیرفت. چهار روز بعد از این عمل، ترومبوز ورید عمقی (DVT) در پای راست بروز کرد که منجر به آمبولی وسیع شریان ریوی و شوک کاردیوژنیک شد.

بحث: ترومبوسیتوپنی ناشی از مصرف هپارین می‌تواند زمینه‌ساز عوارض ترومبوتیک در بیمار باشد، که ازجملهٔ این عوارض، بروز آمبولی شریانی و ترومبوز وریدی می‌باشد. در بیمار مورد بحث ما، پس از انجام عمل جراحی بای پاس کرونری و در پی بروز ترومبوز ورید عمقی در پای راست، آمبولی وسیع عروق شریانی محیطی ریوی و متعاقب آن، شوک کاردیوژنیک ایجاد شد که به علت سابقهٔ دریافت اخیر استرپتوکیناز در زمان پیدایش انفارکتوس حاد میوکارد و نیز جراحی اخیر (CABG)، اقدام به جراحی مجدد ویا تجویز مجدد استرپتوکیناز انتخاب مناسبی نبود. لذا از داروی ترومبولیز دیگری به نام Tenecteplase (TNK) [۳]، استفاده شد و به دنبال آن، Danaparoid و وارفارین نیز تجویز شد.در معاینات روزانه از بیمار، بهبود وضعیت بالینی و شاخص‌های پاراکلینیکی به عمل آمده، حاکی از برطرف شدن قابل ملاحظه ترومبوآمبولی ریوی بود.

واژگان کلیدی: ترومبوآمبولی ریه (PTE)، ترومبولیزیس (Thrombolysis)، ترومبوسیتوپنی ناشی از مصرف هپارین (HIT)

تاریخ دریافت مقاله: ۹۳/۵/۱۲ تاریخ اصلاح نهایی: ۹۳/۱۱/۲۵ تاریخ پذیرش مقاله: ۹۳/۱۰/۱٦

[Downloaded from jmciri.ir on 2025-07-12]

مقدمه

آمبولی ریه و ترومبوز عروق وریدی عمقی، میلیون‌ها نفر از مردم جهان را درگیر می‌نماید. میزان مرگ‌ومیر ناشی از آمبولی ریه، بالا بوده و در حدود ۱۵ درصد است [۱و۲]. ترومبوسیتوپنی ناشی از مصرف هپارین (HIT) به عنوان عارضه تهدیدکننده حیات بیمار، معمولاً در طی ۱۰-۴ روز پس از شروع مصرف هپارین بروز می‌نماید [۱و۲] و عوارض ترومبوتیک آن در حدود ۵۰-۲۰ ٪ از بیماران رخ می‌دهد [۱و۲]. ترومبولیزیس در بیماران مبتلا به شوک کاردیوژنیک ناشی از آمبولی وسیع شرائین ریوی می‌تواند سبب بقاء جان بیمار گردد، ولی استفاده از این روش در زمینه‌های مختلف بالینی، هنوز بحث برانگیز می‌باشد [۲].

معرفی بیمار:

بیمار، آقای ۷۵ ساله‌ای است که به علت سندروم حاد کرونری به مرکز قلب و عروق شهید رجائی تهران ارجاع شد. وی اخیراً به علت انفارکتوس حاد میوکارد (STEMI)، استرپتوکیناز (SK) دریافت کرده بود. در شرح حال وی شواهدی به نفع فشارخون بالا، دیابت، هیپرلیپیدمی و مصرف دخانیات موجود نبود. بیمار، در کل مراحل معاینات بالینی، هوشیار بود و همکاری مطلوبی داشت. فشار خون در هر دو بازو: ۱۲۵/۷۵ میلی‌متر جیوه، نبض: ۸۴ ضربان در دقیقه، تعداد تنفس: ۱۴ نفس در دقیقه بود. فشار ورید ژوگولار نرمال بود. در سمع قلب وریه، نکته غیر طبیعی قابل ملاحظه‌ای مشهود نبود. نوار قلب بیمار: ریتم سینوسی نرمال، Poor R progression و افت قطعه ST در لیدهای V۱ تا V۴. در اکوکاردیوگرافی به عمل آمده: LVEF= ۳۵٪ بود.

علاوه بر درمان دارویی با آسپرین، کلوپیدوگرل، هپارین، استاتین و نیترات، آنژیوگرافی عروق کرونری از بیمار انجام شد که حاکی از انسداد قابل توجه هر سه شریان اصلی کرونری (۳VD) همراه با run off distal مطلوبی بود که بدین سبب تحت عمل جراحی بای پاس (CABG) قرار گرفت. دو روز بعد از عمل جراحی و در پی ۱۲ روز مصرف هپارین، بیمار دچار ترومبوسیتوپنی (تعداد پلاکت: ۶۲۰۰۰ در میکرولیتر) شد. داروی مهارکننده مستقیم ترومبین و یا هر نوع جایگزین دیگر، در آن زمان در دسترس نبود. ۶ روز بعد، هنگامی که بیمار در آستانه ترخیص از بیمارستان بود، به علت بروز درد ساق پای راست، سونوگرافی داپلر به عمل آمد و تشخیص آمبولی حاد شریانی در ناحیه شریان پوپلیته راست داده شد. ضمناً سی‌تی آنژیوگرافی اسپیرال نیز انجام شد و تشخیص انسداد کامل شریان پوپلیته راست بدون هیچ شواهدی از تشکیل عروق کولترال تأیید گردید. بلافاصله آمبولکتومی اورژانسی به کمک فوگارتی (Fougarty) انجام شد که نتیجه موفقیت‌آمیزی به دنبال نداشت، لذا تصمیم به انجام آمبولکتومی به روش جراحی باز گرفته شد که خوشبختانه موفقیت‌آمیز بود و نبض دیستال پای راست برقرار شد. پس از ۴ روز، بیمار دچار ترومبوز عروق وریدی عمقی (DVT) در ساق پا و ناحیه دیستال ران راست شد. در هنگام تلاش برای مهیا نمودن یک داروی جایگزین برای آنتی کوآگولاسیون، شاهد ایجاد تنگی نفس حاد و افت شدید فشار خون (BP= ۴۹/۶۵mmHg) در وی شدیم و اولین تشخیص بالینی محتمل، آمبولی وسیع عروق شریانی ریوی بود. ریتم قلبی بیمار تبدیل به فیبریلاسیون دهلیزی با سرعت بطنی بالا شد. در فاز حاد بروز تنگی نفس و تاکی پنه، آنالیز گازهای خون شریانی بیمار، حاکی از ایجاد آلکالوز تنفسی بود. (PH=۷،۴۵) O۲Sat=PaO۲ ،۷۷mmHg.=۷۸٪، PaCo۲=Hco۳،[۳۱mmHg=۲۴mmHg

نکات قابل توجه در گزارش اکوکاردیوگرافی ترانس توراسیک به عمل آمده، عبارت بود از:

Mild RV enlargement & / LVEF=۳۰-۳۵٪ moderate RV systolic dysfunction with moderate to severe pulmonary artery hypertention(PAP=۵۰-۵۵ mmHg

در سی‌تی آنژیوگرافی اسپیرال از عروق شریانی ریوی، موارد ذیل، ثبت شده بود:

Bilateral tubular defects in interlobar and lower lobe segmental branches accompanied by a small defect in distal right pulmonary artery

که بدین لحاظ، عمل جراحی، اقدام مناسبی برای نجات بیمار نبود. (شکل ۱)

[Downloaded from jmciri.ir on 2025-07-12]

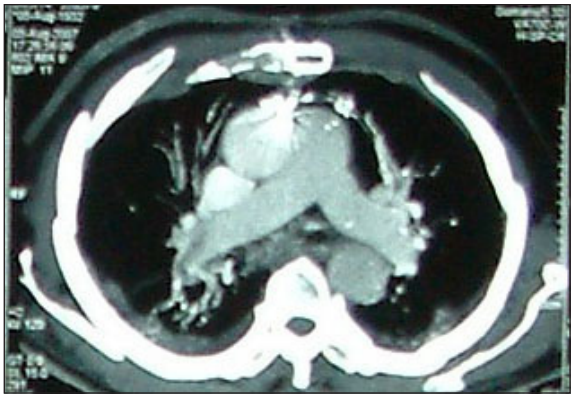

Figure 1- Initial spiral CT angiography showing bilateral tubular defects in interlobar and lower segmental pulmonary arteries.

ناگزیـر، تصمیم به تجویـز داروی ترومبولیز گرفته شـد و با توجه به دریافت اخیر اسـترپتوکیناز توسـط بیمـار، Tenecteplase (TNK) تزریق شـد و به دنبـال آن، داناپاروئید (یک LMWH اسـت که به عنوان جایگزین هپارین در موارد بروز ترومبوسیتوپنی ناشـی از مصرف هپارین تجویـز می‌گردد.) همزمان بـا وارفارین تجویـز شـد. ۳ سـاعت، پـس از تزریـق Tenecteplase (TNK) خونریزی شـدیدی از محل بخیه پای راست رخ داد و در پی آن، هماتمز و هماچوری نیز بروز کرد. خوشـبختانه با اقدامات محافظه کارانه (پانسـمان فشارنده موضعی و تزریق پلاسمای تازه (FFP)) خونریزی مهار شـد. روز بعد، شدت تنگی نفس کمتر شد و فشـارخون وی بدون نیاز به تزریـق دوپامین به ۱۰۵/۸۲ میلی متر جیوه رسـید. ریتم قلبی بیمار از فیبریلاسـیون دهلیزی به سینوس بازگشت.

در اکوکاردیوگرافی مجدد به عمل آمده، موارد ذیل مشاهده شد:
mild RV systolic dysfunction / ٪۴۰-۳۵ = LVEF
mmHg ۲۵-۲۰=/ PAP

وضعیت بالینی بیمار روزبه‌روز بهتر می شـد. یک هفته بعد، در سی تی آنژیوگرافی مجدد از عروق شـریانی ریوی، شاهد برطرف شدن کامل لخته در شـاخه‌های سـگمنتال و اینترلوبار همراه با دیفکت باقیمانده کوچک در ناحیه دیستال شریان پولمونری راست، بودیم. (شکل ۲)

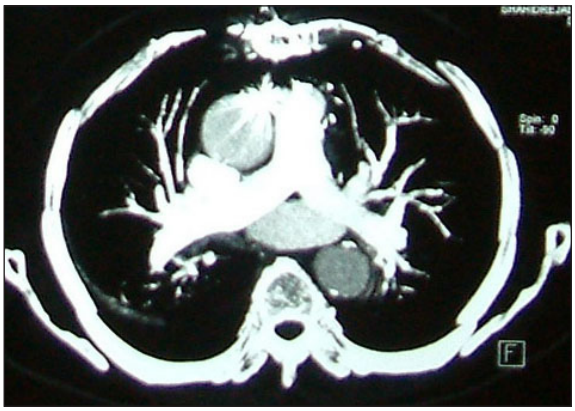

Figure 2- Control CT angiography after 1 week showing dramatic resolution of thrombosis with small remaining defect in distal right PA.

سـرانجام، بیمار با حـال عمومی خوب، INR= ۲،۷۹ و شـمارش پلاکت نرمال (۴۳۴۰۰۰ در میکرولیتر) از بیمارستان مرخص شد.

بحث و نتیجه‌گیری

تومبوآمبولـی ریـه (PTE) و ترومبوز وریدهـای عمقی (DVT)، مشـکلات شایعی در طب می‌باشد که میلیون‌ها نفر از مردم جهان را گرفتار می‌سـازد. فاکتورهای متعددی زمینه‌سـاز ایجاد ترومبوز وریدهـای عمقی هسـتند. در بیمار مورد مطالعه ما، افزایش سـن، بی‌حرکتی، جراحی و ترمبوسیتوپنی ناشی از مصرف هپارین (HIT) را می‌توان به عنوان فاکتورهای خطر در نظر داشت.

جدول ۱- ترتیب زمانی بروز وقایع بالینی

Day	Event	Action
0	Anteroseptal STEMI	SK
4th	Coronary Angiography	
10th	CABG	
12th	Thrombocytopenia	
18th	Peripheral Arterial Emboli	Surgery
22nd	Deep Vein Thrombosis	
24th	Massive Pulmonary Arteries Emboli	TNK
32nd	Acceptable anticoagulation	Discharge

[Downloaded from jmciri.ir on 2025-07-12]

صرف‌نظـر از اسـتفاده درمانی از هپارین در سـندروم حاد کرونری (ACS)، از این دارو به طور روتین جهت پیشگیری از وقوع حوادث ترومبوآمبولیک استفاده می‌شـود. ترومبوسیتوپنی ناشی از مصرف هپارین و ترومبوز متعاقب آن (سـندروم لخته سـفید)، یک عارضه تهدیدکننده به حسـاب می‌آید که معمولاً در عرض ۴-۱۰ روز بعد از آغاز تزریق هپارین بروز می‌کند.

در بیمـار ما، داروی مهارکننده مسـتقیم ترومبین، مانند هیرودین، لپیرودیـن و آرگاتروبـان درمان انتخابی جهت پیشـگیری از وقوع حـوادث ترومبوامبولیـک محسـوب می‌گردد که متأسـفانه در آن زمان در دسـترس نبود. داناپاروئید، یک LMWH می‌باشـد که در مبتلایان به ترومبوسـیتوپنی ناشـی از مصـرف هپارین، توصیه می‌گردد. بعد از پیدایش آمبولی وسیع ریه، به علت موقعیت پریفرال (محیطی) ترومبوآمبولی در شـرائین ریوی، جراحی انتخاب درمانی مناسبی نبود.

در بیمار ما که مبتلا به شـوک کاردیوژنیک در زمینه آمبولی وسیع ریه شـده بود، با در نظر گرفتن خطر خونریزی در یک بیمار مسـن و با سـابقه جراحی اخیر (آمبولکتومی شـریان پوپلیته و CABG)، ترومبولیزیـس به عنوان گزینه‌ای برای نجـات جان بیمار پذیرفته شـد. خوشـبختانه خونریزی پدید آمده، بحرانی و خطرآفرین نبود و بـا انجـام اقدامات محافظه کارانه مهار شـد. وضعیـت بالینی و پاراکلینیکی بیمار به طور قابل توجهی در عرض کمتر از ۲۴ ساعت بهبـود یافت و در نهایت با حـال عمومی خوب و INR مطلوب به همراه داروهای آنتی ایسـکمیک و وارفارین از بیمارستان مرخص شد.

مراجع

1- Braunwald E. Textbook of Heart Disease, 7th ed. Elsevier Saunders; 2012

2- Hurst. E. Textbook of Heart Disease, 11th ed. Saunders; 2008

3- Kline A.; Tenecteplase to treat pulmonary embolism in the emergency department. Journal of Thrombosis and Thrombolysis; 2007, 23 (2)

4- Harris T; When should we thrombolyse patients with pulmonary embolism? Emergency Medicine Journal 2005; 22:766-771.

5- Antonios L.; Use of Thrombolytic Agents in Hemodynamically Stable Patients With Pulmonary Emboli: Is It Indicated? Chest, 2003

[Downloaded from jmciri.ir on 2025-07-12]