اجسام خارق‌العاده‌ای که درمعده یافت گردیده است

مجله علمی نظام پزشکی

شماره ۳ ، صفحه ۱۸۱ ، ۱۳۴۹

دکتر سید جلال حسامی *

مقدمه :

بطورکلی بلع اجسام خارجی کوچك درزندگی روزمره انسانی برحسب اتفاق وتصادف صورت می گیرد واین اجسام معمولا عبارتند ازسوزن ـ سنجاق‌سر ـ خارماهی وقطعات شکسته دندان‌وغیره. این اجسام درمعده ودوازدهه گیر کرده ودر آنجا مدت مدیدی باقی می‌ماند . اگرجسم بلع شده نوك تیز باشد امکان‌فرورفتن درجدار معده وپاره کردن آن زیاد است. گاهی قابلیت اتساع مری بقدری زیاداست که تصورش مشکل‌میباشد وزمانی به‌اجسام خارجی بسیار بزرگ نیز امکان عبوربدون توقف را میدهد . این اجسام پس‌از عبور از مری وارد معده شده ودرآنجا متوقف میگردند .

اتیولوژی :

۱ـ بلع اجسام خارجی درکودکان به‌مقتضیات سنی آنها مربوط بوده واغلب درحین بازی قطعات اسباب‌بازی راقورت داده واین اجسام درمعده آنها باقی می‌ماند .

۲ـ دراشخاص بالغ ، ورود اجسام خارجی درمعده به دوصورت اتفاق می‌افتد :

الف ـ بلع‌های تصادفی وخود بخودی اجسام : این مواردبیشتر دراشخاصی‌دیده شده که حرفه‌آنها ایجاب‌می‌نماید اجسام‌خارجی را در دهان برای سهولت‌کار نگهدارند واین‌اجسام درحین‌انجام کار دردهان لغزیده و قورت داده میشود ، صاحبان این حرفه‌ها عبارتند از: خیاطها، کفاشها، نجارها ودکوراتورها .

ب ـ بلع‌عمدی اجسام خارجی دربالغین بیشتر دربیماران‌مشاهده گردیده است .

کلید، پیچ ، سنجاق قفلی، دسته قاشق، حتی تیغ سلمانی‌ازجمله اجسامی است‌که ازمعده این قبیل اشخاص خارج‌گردیده است . غیر از موارد بالا اجسام خارجی‌دیگری نیز درمعده مشاهده‌شده است‌که عبارتند از :

تریکوبزوآر وفیتوبزوآر Phyto Bezoar وTricho Bezoare که دربین‌دختران جوان وخانمها دیده شده است . این بیماران بنابر عادت تارهـای‌گیسوان خود را در دهان گذاشته وکم‌کم بلعیده‌اند یااینکه پس از شانه زدن مو، تارهای موئی‌که از شانه خارج شده قورت داده‌اندکه براثر تجمع تدریجی این موهـا وترکیب آنها باغذا وشیره معده توده‌موئی خمیری شکل‌بوجود میآید. این‌توده موئی‌نیز شکل وقالب معده راگرفته ودرصورت افزایش وبزرگ شدن تـوده در دوازدهه نیز فرورفته و درست نمای معده و دوازدهه رابخود می‌گیرد (شکل شماره ۳).

یك‌مورد این‌بیماری سال‌گذشته توسط‌نگارنده مورد عمل‌جراحی قرار گرفته و خارج‌گردیده است‌که شرح حال را باختصارذکر می‌کند :

بیمار زنی بود ۲۰ ساله از اهالی مایان‌که بعلت تورم و بزرگ شدن شکم وشکایت از استفراغ بعداز غذا ودرد شدید شکمی وبی اشتهائی بستری‌گردید . طبق‌گفتهٔ بیمار این تورم و برجستگی از شش سال پیش شروع شده وطی سالهـا بربزرگی‌اش افزوده گردیده بود . بیمـار بطورکلی نمیتوانست غذا بخورد چنانکه بلافاصله بعدازخوردن غذا استفراغ میکرد . پس از آزمایشهای معمولی ، بیمار مورد عمل‌جراحی گاستروستومی قرار گرفت و

* بیمارستان شیروخورشیدسرخ ـ تبریز

[Downloaded from jmciri.ir on 2024-10-12]

یك توده موئی بزرگ از معده اوخارج گردید . وزن این توده موئی درحدود ۲ کیلو وطولش ۳۵ وعرضش ۱۵ سانتیمتر بود . این بیمار درموقع بستری‌شدن دچاریك‌حالت‌خمودگی(دپرسیون) بودکه ابتدا علت‌آنرا نمی‌توانستیم توجیه‌کنیم تااینکه‌تحقیقاتی که وسیله دانشگاه ریودوژانیرو انجام گردید این حقیقت را برما روشن‌کردکه خوردن موباعث ایجاد خمودگیهـای روحی میگردد وبعلاوه کسانی‌که مو میخورند بطورکلی تزلزل روحی دارند .

بطورکلی خوردن مو درپیش خانمها بعلت بیماریهای روحی است ولی دربیمار موردبحث فقط یك حالت ویار باعث این‌امرشده‌که دراولین بارآبستنی،ویار موکرده وموخورده‌است وپس اززایمان نیزبصورت یك عادت ادامه یافته‌است . البته موقعی‌که‌تومرموئی را خارج‌کرده و به بیمار نشان داده و تحقیقات را ادامه دادیم اظهار داشت‌که موقع آبستنی مرتب مومیخورده است .

(شکل‌های شماره ۱ـ۲ و۳)

شکل (۱)

تشخیص :

تشخیص اجسام خارجی معده وسیله رادیوگرافی با ماده حاجب رقیق بسیار آسان است . البته توصیه میشود رادیوگرافی راقبل از آندسکوپی انجام داد . چون ماده حـاجب رقیقی که برای رادیوگرافی بکار می‌رود بعلت رقیق بودن آن اطراف اجسـام خارجی‌را احاطه ننموده ودرضمن‌مخاط رانیز نمی‌پوشاندوامکان بعدی اندسکوپی نیزموجود خواهد بود ، بخصوص پرتونگاری

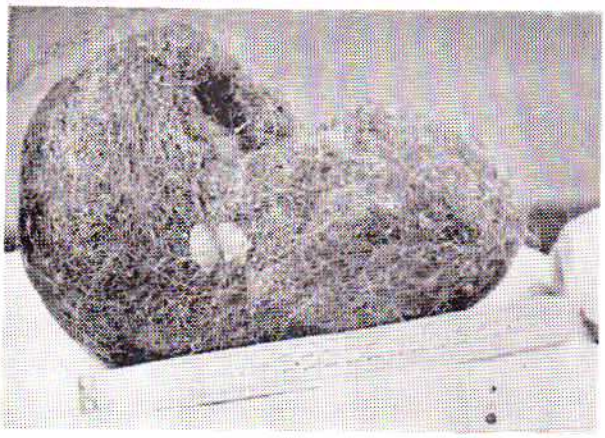

شکل (۲)

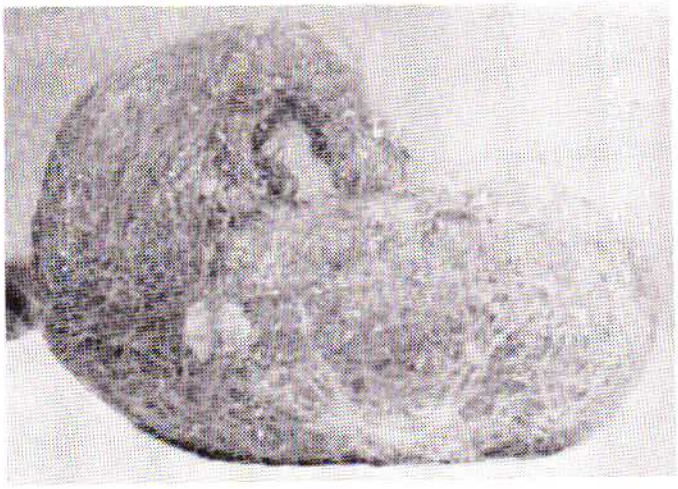

شکل (۳)

با این طریقه برای اجسامی‌که در مقابل اشعه حـاجب نیستند فوق‌العاده وسیله مفید ومؤثری برای تشخیص میباشد .

عوارض :

قریب ۳۵٪ اجسام خارجی نوك تیز که وارد معده میشوند خطر پاره کردن معده را دربردارنـد . دیگر عوارض عبارتست از گیرکردن جسم خارجی درمحل دریچه ایلئوسکال وفرورفتن‌آن به‌جدار کولون ودر نتیجه تولید آبسه درناحیه مربوط . موقعی که‌جسم خارجی بلع‌شده سربی‌باشد امکان ایجاد مسمومیت‌سربی نیز وجود دارد . دملینگ عقیده داردکه خونریزی‌های دستگاه گوارش بعلت جسم‌خارجی خیلی نادراست . ماندن جسم‌خارجی درمعده وتحریکات حاصله از آن ممکن است منجربه ایجاد یك گاستریت هیپرتروفی وگاهی زخمها و پولیپ‌ها گردد . جدار معده در بیماری‌که شرح حال اوذکر شد متورم بود وسطح‌معده بصورت پولیپوز تغییراتی را نشان میداد .

درمورد وفوراین بیماری بآماری که‌دراین‌موردتوسط‌رمی گولس‌کی

[Downloaded from jmciri.ir on 2024-10-12]

(Remigolski) انتشاریافته اشاره‌می کنیم. او، بنابر گزارش‌های خود، ۷۵عمل جراحی در روی معده‌هائی که درآن‌جسم خارجی موجود بوده انجام داده است واجسام مختلفی از جمله تکه‌های آهن ، دسته قاشق ، چنگال ، تیغ ریش تراشی سلمانی‌ها وفنر مشاهده کرده است . وبزرگترین وطویل‌ترین‌اجسام خارجی که ذکر کرده است عبارتند از :

فنری بطول ۲۹ سانتی‌متروسیمی ازجنس آلمینیوم به درازی ۴۰ سانتی‌متر .

مؤلف دیگری نقل کرده است که بیماری که برای ترك اعتیاد تحت‌درمان قرار گرفته بمنظور متوقف ساختن معالجه خوداجسام مختلفی ازجمله سنجاق قفلی،دسته قاشق،وسکه‌های متعدد بلعیده است. همچنین‌ازمعده دختری ۱۶ساله مبتلا به‌هیستری ۲۱۰قطعه اجسام مختلف مثل پیچ ، میخ ، کلید ، سنجاق سر ، سررخت‌گیر فلزی و بالاخره از معده یك بیمار روحی دیگر نیز چندین دستمال ، یك پیراهن ویك کتاب بوزن ۲/۵ کیلو خارج گردیده است .

سایکن (Saiken) شرح مالی گزارش نموده‌است که۳۹۳قطعه جسم خارجی‌ازجمله ۷۸دسته‌قاشق‌ازمعدهٔ بیمارخود خارج کرده‌است. و همچنین در کالبد شکافی از معده یك جسد یك ترمومتر یافت شده است . در معده محبوسی ۶۱ قطعه سیم فلزی که بهم‌چسبیده بوده مشاهده گردیده است . وبالاخره تا دوهزار قطعه(۲۰۰۰) اجسام خارجی درمعده نیز مشاهده شده است .

شرح حالی که بسیار جالب است درمورد بیمار جوانی ۲۷ ساله میباشد که بعلت کم‌خونی باهموگلوبین ۸ گرم درصد دربیمارستان پانکو برلین(Berlin Pankow)مورد معالجه‌قرار گرفته‌است.در رادیوگرافی، رشته‌های فیلی فورم اجسام خارجی درمعده‌اودیده شده‌است.پس‌از یك گاسترسکوپی زیر کاردیا اجسام طویلی‌برنگ خاکستری سفید بادرخشش فلزی‌مشاهده میشود وبعلت‌جلوگیری آن‌اجسام ازجلوبردن گاسترسکوپ امکان گاسترسکوپی کاملتری را از معاینه‌کننده سلب میکند . در عمل جراحی شش تکه باند شکمی‌و۵ تکه از قطعات کمربند که جمعاً بطول ۵ متر و۹۲سانتی متر بوده از معده بیمار خارج میشود . پس ازاین عمل کمخونی بیمار برطرف و باهموگلوبین ۱۴ گرم درصد مرخص میگردد . بابررسیهای زیاد معلوم میشود که بیمار براثر خوردن‌الکل زیاد درحالت بیهوشی ومستی این قطعات را بلعیده است .

به‌اشکال ۴و۵ که‌ازمجله شیرورگیش پراکسیس Chirurgische_ Praxis اقتباس شده توجه فرمائید .

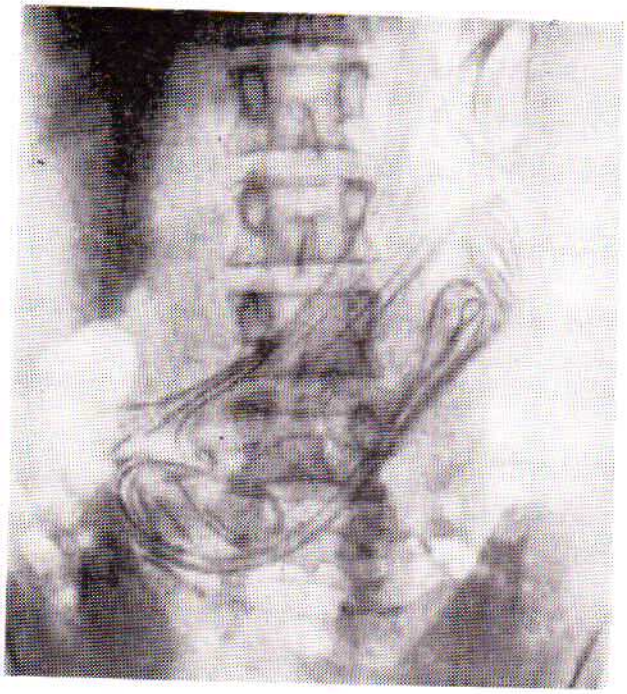

(شکل ۴) عکس ساده شکمی که تکه‌های جسم خارجی را نشان میدهد.



(شکل ۵) جسم خارجی معده (پس از عمل عکس‌برداری شده)

درمان:

بطورکلی معالجه این بیماران همان عمل جراحی وخارج کردن جسم و دوختن جدار معده بطور عرضی است که از تنگی حفره معدی جلوگیری بعمل آید .

دراجسام کوچك امکان‌خارج کردن جسم‌خارجی بطریقه‌محافظتی ودادن رژیم‌های بخصوص وخوراندن‌پوره سیب زمینی امکان‌پذیر میباشد .

دراین موارد دادن مسهل ممنوع‌است ـ اصولا معالجه را موقعی بایستی شروع کرد که تشخیص بیماری کاملامسجل شده باشدودرآن موقع‌اخذ تصمیم‌مبنی براینکه باچه رویه‌ای جسم‌خارجی‌مزبور را خارج کنیم‌آسان خواهد بود. بارها دیده شده که افرادی چندین بار دربیمارستان بستری‌وتحت عمل‌جراحی‌قرار گرفته‌اندواجسام خارجی مختلفی از معده آنان خارج گردیده است .

[Downloaded from jmciri.ir on 2024-10-12]

درصورتی که اجسام‌خارجی معدی کوچك باشد امکان خارج‌شدن خود بخودی آنها زیاد بوده فقط بایستی با رادیوگرافی مرتب سیر آنها را مورد توجه قرار داده درصورت توقف، محل مزبور تحت کنترل قرار گیرد چون‌توقف جسم‌خارجی امکان پاره‌کردن محل مزبور را دارد .

خلاصه :

اجسام خارجی که درمعده دیده‌شده‌اند اغلب عبارتند از: سوزن، سنجاق، خارماهی‌ودندان مصنوعی که‌برحسب‌اتفاق بلعیده‌میشوند. قورت دادن این‌اجسام وباقی ماندن درمعده کودکان اتفاقی بوده ودربالغین عمدی یااتفاقی است . عمدی بیشتر دربیماران روحی واتفاقی دربین‌اشخاصی که بمناسبت شغل‌خود جسم خارجی را در دهان گذاشته وغفلتاً قورت داده‌اند پیش می‌آید .

دیگر اجسام‌خارجی معده عبارتند از : تریکوبزوآروفیتوبزوار که‌پس‌از تحقیق بایستی‌حتماً باعمل جراحی خارج گردند. بعضی از اجسام خارجی کوچك خود بخود از راه طبیعی‌دفع‌میگردند. دراجسام‌خارجی نوك‌تیز امکان‌پاره شدن معده وروده وجوددارد.

منابعی که درنگارش این مقاله بکار رفته است :

1 : Chirurgische Praxis 1964 Heft 2 Jahrgang 13 Hans Marseille Verlag München Page 231/4
2 : Lehrbuch der chirurgie von L.Hellner K.Voss chute R. Nissen 1962 Stuttgart Page 624.
3 : Lehrbuch der chirurgie von Egohrbandt E.V; Redwitz F. Sauerbruch 1951 Jena Page 589.

[Downloaded from jmciri.ir on 2024-10-12]