

وفور و اشکال هیستوپاتولوژی سیروز و سرطانهای اولیه کبد در ایران*

دکتر کمال الدین آرمین**

مجله علمی نظام پزشکی

شماره ۵، صفحه ۳۶۲، ۱۳۴۹

برای مطالعه بافت‌شناسی از رنگ هماتوکسیلین ائوزین یا تری-کروم و رنگ‌های نقره‌ای استفاده شده است. در موارد سرطانهای اولیه سعی کافی بعمل آمده که اگر در بیماران سابقه سیروز وجود دارد، روشن و بررسی گردد. نتیجه مطالعات و بررسی‌های انجام شده در جداول زیر منعکس گردیده است.

جدول ۱- وفور و نسبت انواع مختلف ضایعات کبدی را نشان میدهد.

وفور و نسبت ضایعات مختلف کبد در ۶۵۳ مورد
(۴۳۸۹ اتوپسی)

نوع ضایعه	ضایعات آماسی و انگلی حاد و مزمن	سرطانهای ثانویه کبد	سیروزها	سرطانهای اولیه کبد
عده	۲۴۵	۲۵۰	۱۳۴	۲۴
نسبت درصد	۳۷/۵	۳۸/۳	۲۰/۵	۳/۷

جدول شماره (۱)

جدول ۲- وفور و نسبت تومورهای را که موجب متاستاز در کبد شده‌اند نشان میدهد. (صفحه مقابل)

سیروز:

در این گزارش اصطلاح سیروز برای ضایعاتی بکار برده شده که در آن کبد بزرگ و گرهی (نودول دار) و در آزمایش میکروسکوپی دارای پرولیفراسیون سلولهای هپاتوسیت، کوپفر، کولانژیوسیت و کولانژیون سازی بوده است (شکل ۱ و شکل ۲)

وفور و اشکال هیستوپاتولوژی سیروز و هپاتومها در مناطق مختلف گیتی یکسان نیست و اختلاف زیادی باهم دارد.

با وجود مطالعات دامنه دار و چشمگیری که در سالهای اخیر درباره سیروز و سرطانهای اولیه کبد بعمل آمده است، متأسفانه باید گفت که هنوز در علت، بیماریزایی و آسیب شناسی آنها نکاتی بسیار مبهم و تاریک وجود دارد و آنچه تاکنون دریافته‌اند هیچگاه نمیتواند کاشف اسرار این ضایعات در سرتاسر دنیا باشد، زیرا چگونگی این بیماریها بستگی کامل بوضع جغرافیائی و طرز زندگی افراد یک کشور دارد، از این رو هر کشور باید بیماریهای مذکور را در محیط خود مورد بررسی و مطالعه قرار دهد تا شاید بتوان از مقایسه نتیجه مطالعات در کشورهای مختلف، به اسرار این بیماریها دست یافت. برای بررسی موضوع و تعیین انواع سیروز و هپاتومها و میزان وفور آنها در ایران، کلیه مدارک و پرونده‌های کالبد گشائی مربوط به سیروز و سرطانهای اولیه کبد که در بخش آسیب شناسی دانشکده پزشکی دانشگاه تهران موجود است مورد مطالعه قرار گرفت.

یافته‌های کالبد شکافی ۴۳۸۹ بیمار که از سال ۱۳۳۸ تا سال ۱۳۴۷ در بخش آسیب‌شناسی دانشکده پزشکی جمع آوری شده و ۶۵۳ مورد مربوط به ضایعات کبدی بوده است و نیز سابقه بیماری و مخصوصاً سابقه هپاتیت و زردی بیماران و اولین تظاهرات بالینی آخرین مرتبه‌ای که در بخش بستری گردیده‌اند و همچنین علت مرگ آنان مطالعه گردیده، علاوه بر کبد از نظر ماکروسکوپی و میکروسکوپی دقیقاً بررسی شده است.

* دهمین کنگره بین‌المللی سرطان (هوستون - تکزاس ۲۲ - ۲۹ ماه مه ۱۹۷۰)

** آزمایشگاه تحقیقات جنایی شهر بانی کل کشور

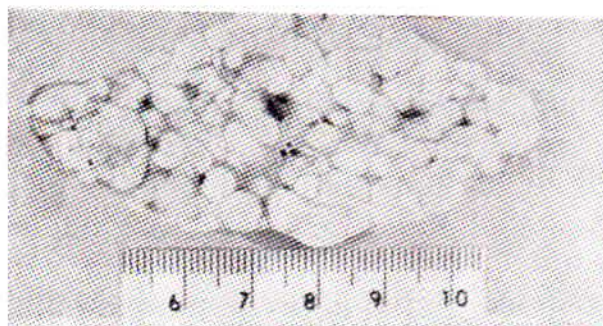
جدول شماره (۲)

وفور و نسبت سرطانه‌های مختلف که در کبد متاستاز داده‌اند در ۲۵۰ مورد اتوپسی

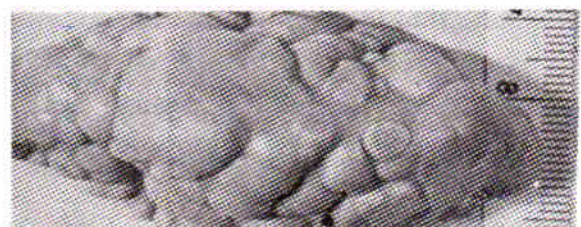عضو	عده زن	عده مرد	حدود سنی	عضو	عده زن	عده مرد	حدود سنی	عضو	عده زن	عده مرد	حدود سنی
خون و دستگاه خونساز	۷	۹۷	۲۰-۴۰	اریتروبلاستوز	۱	۲	۸ ماهه تا	مثانه	-	۱	۴۱
ریه	۹	۳۰	۴۰-۶۰	مییلوم مولتیپل	-	۳	۴۵-۵۰	آپاندیس	۱	-	۵۵
معدة	۸	۳۰	۴۰-۶۰	مری	۱	۱	۳۷-۴۶	پرستات	-	۱	۵۸
کیسه صفرا	۱	۲۱	۴۰-۶۰	کوریوکارسینوم	۲	-	۱۸-۴۵	آمپول واتر	-	۱	۵۵
هوجکین	۲	۱۰	۲۰-۴۰	لوزالمعدة	۲	-	۴۷-۵۰	بیضه	-	۱	۳۰
کلیه	۲	۳	۳-۶۰	سارکوم یوینگ	-	۱	۱۲	تخمدان	۱	-	۶۱
کورتیکوسورنال	۲	۲	۲۷-۳۶	استئوسارکوم	-	۱	۳۵	مالانوم بدخیم	۱	-	۵۰
نوروبلاستوم	۱	۳	۳-۲۶	نازوفارنکس	-	۱	۵۰	جمع	۳	۴	-
جمع	۳۲	۱۹۶	-	جمع	۶	۹	-	جمع کل	۳	۲۵۰	-

جدول ۶- الف - نشان میدهد که از ۹۰ مورد سیروز پورتال، حدود ۳۷ درصد آن با واریس مری و ۱۳ درصد بازخم معده همراه بوده است. جدول ۶- ب- نشان میدهد که از ۹۰ مورد سیروز، در ۹ مورد آرتریو-اسکلروز و در ۳ مورد کولیت اولسروز وجود داشته است. جدول ۷- سابقه اعتیاد بالکل و تریاک و همچنین ابتلاء به مالاریا و سیفلیس را در بیماران سیروزی نشان میدهد.

از ۱۳۴ مورد سیروز، ۹۰ مورد سیروز پورتال، ۲۴ مورد سیروز پس از نکروز (پست نکروتیک) و ۱۲ مورد سیروز نوع صفراوی، ۶ مورد سیروز نوع پس از هپاتیت و دو مورد سیروز قلبی بوده است. ۱۹ مورد از ۱۳۴ مورد سیروز مطالعه شده، مربوط به کودکان ۲ ماهه تا ۱۳ ساله بوده است. (جدول شماره ۳ و ۴) در جدول ۵- اولین تظاهرات بالینی در ۹۰ مورد سیروز پورتال نشان داده شده است.



شکل (۲) سطح مقطع کبد در سیروز پست هپاتیک



شکل (۱) سطح خارجی کبد در سیروز پست هپاتیک

جدول شماره (۳) انواع مختلف سیروزها در ۱۳۴ مورد

نوع سیروز	جنس		نسبت مرد به زن	اقل سن	اکثر سن	عده کل	نسبت درصد به کل سیروز
	زن	مرد					
سیروز پورتال	۱۰	۸۰	۸ به ۱	۲/۵ سال	۷۹ سال	۹۰	۶۷/۲
سیروز پس از نکروز	۲	۲۲	۱۱ به ۱	۱/۵	۶۴	۲۴	۱۷/۹
سیروز پس از هپاتیت	۳	۳	۱ به ۱	۳	۵۵	۶	۴/۵
سیروز بیلییر	۱	۱۱	۱۱ به ۱	۴۹ روز	۶۰	۱۲	۸/۹
سیروز کاردیال	-	۲	۲ به ۰	۳۰ سال	۳۵	۲	۱/۵
جمع کل	۱۶	۱۱۸	۸ به ۱	-	-	۱۳۴	۱۰۰

جدول شماره (۴) انواع مختلف سیروزها در کودکان (۱۹ مورد)

نوع سیروز	جنس		اقل سن	اکثر سن	عده کل
	زن	مرد			
سیروز پورتال	۳	۷	۶ ماهه	۱۳ ساله	۱۰
سیروز پس از نکروز	۱	۳	۱۸ ماهه	۱۱ ساله	۴
سیروز پس از هپاتیت	۱	-	-	۳ ساله	۱
سیروز بیلییر	۱	۳	۱/۵ ماهه	۵ ماهه	۴
جمع	۶	۱۳	-	-	۱۹

جدول شماره (۵)

انواع تظاهرات بالینی شایع در ۹۰ مورد سیروز پورتال

علائم اصلی و علت مراجعه	جنس		نسبت درصد
	زن	مرد	
ادم و آسیت	۷	۴۱	۵۳/۲
انغماء	۱	۷	۸/۹
هماتمز	-	۷	۷/۸
آسیت و زردی	۱	۶	۷/۸
آسیت و خونریزی	-	۶	۶/۷
زردی و هماتمز	-	۴	۴/۴
زردی	۱	۳	۴/۴
مختلف	-	۶	۶/۷
جمع	۱۰	۸۰	۹۰/-

جدول شماره (۶) الف

عوارض شایع در ۹۰ مورد سیروز پورتال

نوع عارضه	جنس		نسبت
	زن	مرد	
واریس مری	۲	۳۱	۳۷ درصد
اولسر معده	-	۱۲	۱۳ درصد

جدول شماره (۶) ب

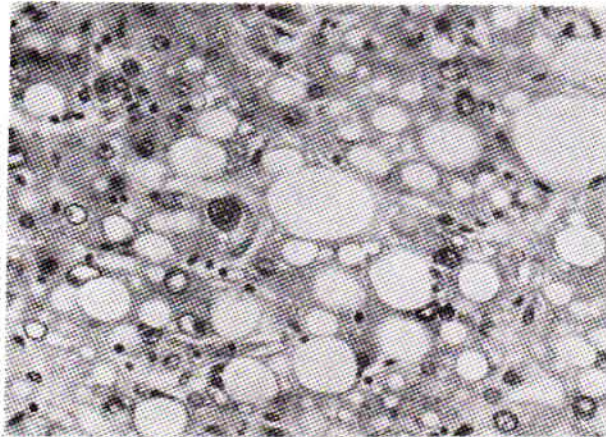
ضایعاتی که در ۹۰ مورد سیروز پورتال همراه سیروز بوده است

نوع ضایعه	جنس		نسبت
	زن	مرد	
آرتروواسکلروز	-	۹	۱۰ درصد
کولیت اولسروز	۱	۲	۳/۳ درصد

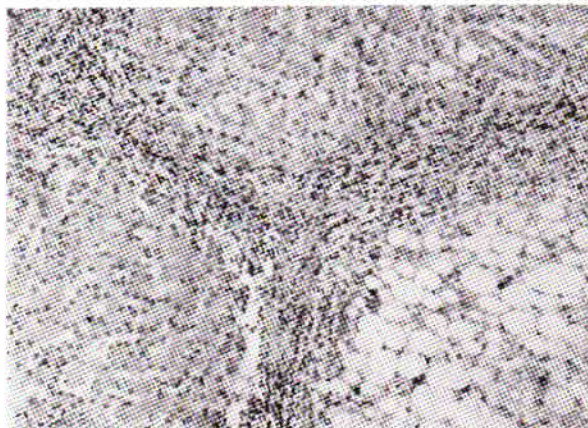
جدول شماره (۷)

اعتیاد و سوابق بیماری در ۱۳۴ مورد سیروز پورتال

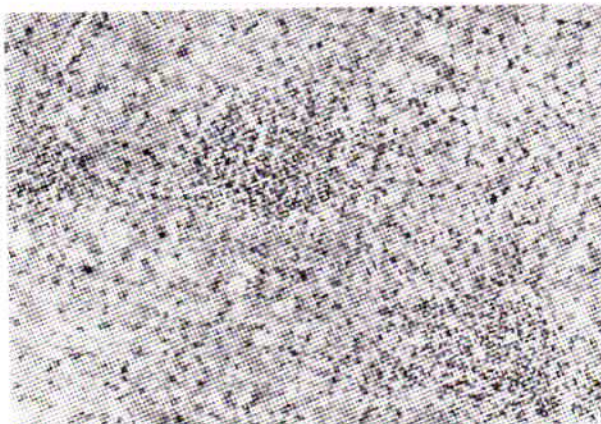
اعتیاد و سوابق بیماری	جنس		جمع	نسبت درصد
	مرد	زن		
الکل	۳	—	۳	۲/۲
اعتیاد تریاک	۲	—	۲	۱/۵
سابقه بیماری	مالاریا	—	۷	۵/۲
	سیفلیس	—	۲	۱/۵



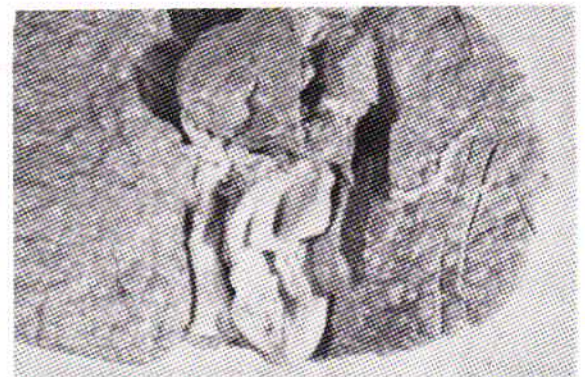شکل (۴) نمای میکروسکوپی سیروز پورتال - سلولهای کبدی متورم و اغلب آنها واکوئولدار و بدون نظم و ترتیب قرار گرفته است و استحاله چربی نشان میدهد.



شکل (۵) نمای میکروسکوپی سیروز پورتال - گلبولهای چربی آزاد و لابلای سلولهای کبدی مستقر میباشد.



شکل (۶) نمای میکروسکوپی سیروز پورتال - در بافت نکروز فوکل و نکروز تکه‌ای دیده میشود.



شکل (۳) سطح خارجی کبد در سیروز پورتال

یافته‌های آسیب‌شناسی در سیروزها:

سیروز پورتال - در ۹۰ مورد سیروز پورتال، کبد گره‌بی (نودول‌دار) سطح مقطع آن مشبک و وزن آن ۵۱۰ گرم (در کمترین سن) تا ۲۸۰۰ گرم بوده است (شکل ۳).

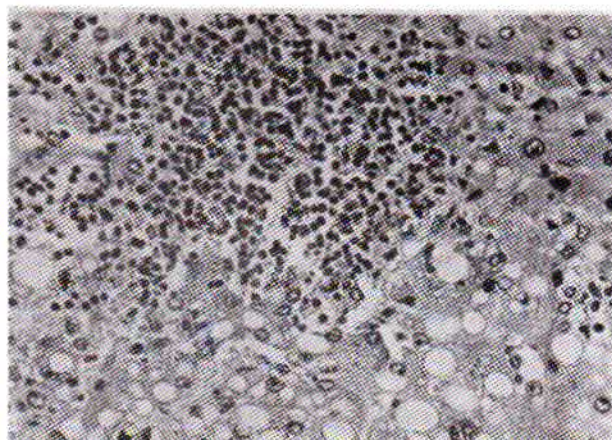
مطالعه میکروسکوپی: در سیروز پورتال، سلولهای کبدی متورم و اغلب آنها واکوئولدار و بدون نظم و ترتیب قرار گرفته و دچار استحاله چربی شده است. در بعضی موارد گلبولهای چربی، آزاد و لابلای سلولهای کبدی مستقر میباشد. در اغلب موارد نکروز سلولهای کبدی و نکروز ناحیه‌بی (فوکل) و نکروز تکه‌ای مشاهده گردیده است (شکل‌های ۴-۵-۶-۷).

نوارپشتی کلفتی، اطراف ندولهای تازه ساز را فرا گرفته و رشته‌های بافت همبند نازکی، این ندولها را به لوپولهای کاذب تقسیم نموده است.

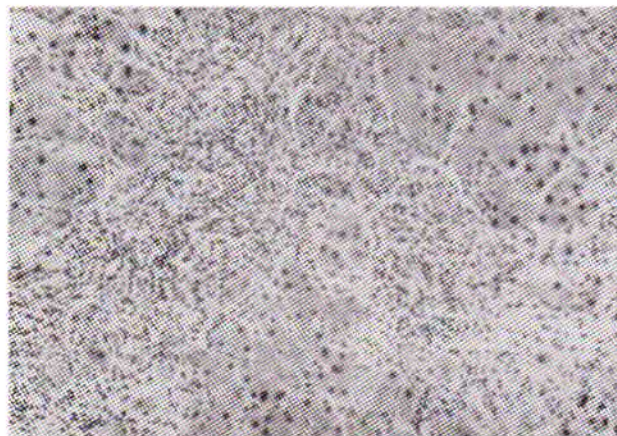
زبانته‌های پشتی ظریفی فضاهای پورت و ورید مرکزی را بهم متصل میسازد.

باشکال مختلف تظاهر میکنند که در جدول ۸ نشان داده شده است .

سیروز پس از تکروز : از ۲۴ مورد سیروز پست نکروتیک ، در ۴ مورد (۱۶ درصد) سابقه هیپاتیت وزردی در بیماران وجود داشته است .



شکل (۷) نمای میکروسکوپی ک سیروز پورتال- در بافت استحا له چربی شدید و تکروز فوکال دیده میشود



شکل (۸) نمای میکروسکوپی ک سیروز پورتال- در فضاهای پورت و استتال لهائی که از فضاهای پورت جدا میشوند سلولهای ایی تلبال کبدي دیده میشود

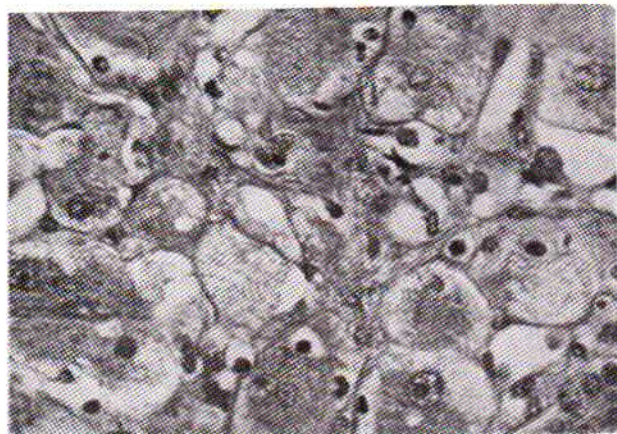مجارى صفراوى داخل لوبولى تغییرات خاصى را نشان نمیدهد ولى برعکس مجارى کاذب به تعداد زیاد دیده میشود . در بعضى از موارد ، در اطراف فضاهای پورت وهمینطور در استتال لهائی که از این فضاها خارج میشود سلولهای ایی تلبال کبدي مشاهده میگردد . (شکل ۸)

اساساً نمای خاص بافت شناسى یعنی «میکروندولهای چربى فاقد ورید مرکزى» مبنای مطالعه ما بوده است .

جدول شماره ۸

انواع مختلف سیروز پورتال (۹۰ مورد) بر حسب اشکال بافت شناسى

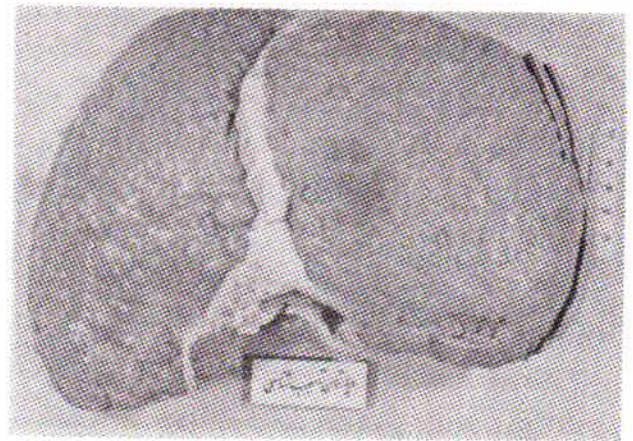
نوع سیروز	جنس		جمع	نسبت درصد
	مرد	زن		
سیروز پورتال نوع A	۲۱	۴	۲۵	۲۷/۸
B >>>	۴۹	۵	۵۴	۶۰/-
C >>>	۳	۲	۵	۵/۵
سیروز فلورید	۵	۱	۶	۶/۷
جمع	۷۸	۱۲	۹۰	۱۰۰/-



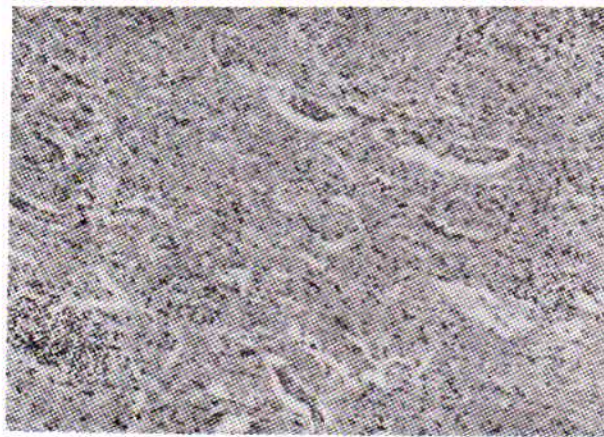
شکل (۹) نمای میکروسکوپی ک سیروز پورتال- سلولهای کبدي و سلولهای کوپفر از چربى انباشته شده و گرانولهای خرمائى در بردارند

در این موارد، کبد نامنظم، چروکیده و دارای ندولهای درشت و نامساوی بوده و در برش ، نوارهای بافت همبند وسیع سطح کبد را به حجراتی ریز و درشت تقسیم نموده است (شکل ۱۰ الف و ب) از خصوصیات ریز بینی این نوع سیروزها وجود مناطق کولاپس کم و بیش وسیع لبولهای کبدي میباشد که اغلب این مناطق رویهم افتاده، بیشتر از سه فضای کی بر نان را فرا گرفته است. در فضاهای پورت، سلولهای آماسی زیادی ارتشاح یافته و مناطق اسکروزه (متصلب)، دارای رگهای گشاد فراوان با جدار نازک میباشد. (شکل ۱۱)

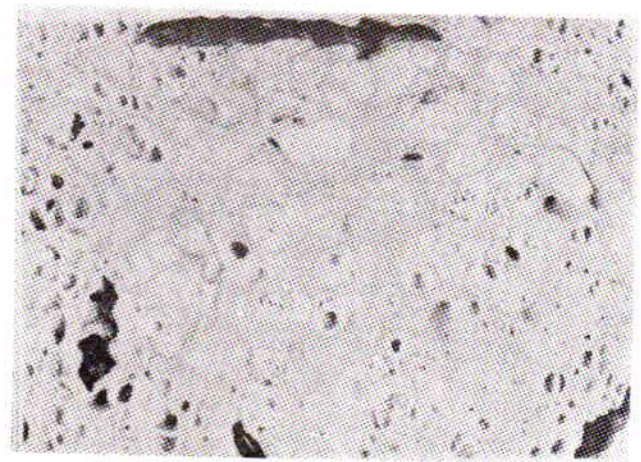
در ۷ مورد، کبد بزرگ ، زرد قهوه ای و دارای ندولهای ریز و مرتب بود . در این موارد سلولهای کبدي و سلولهای کوپفر از چربى انباشته بوده و گرانولهای خرمائى در برداشته اند و این گرانول- های رنگین ، حکایت از چربى داخل سلولى میکنند . (شکل ۹) بر حسب مقدار چربى داخل سلولى و با در نظر گرفتن طبقه بندى که پلاشتینر در این موارد نموده است، سیروزهای نوع پورتال،




شکل (۱۰) الف - سطح خارجی کبد در سیروز پست نکروتیک



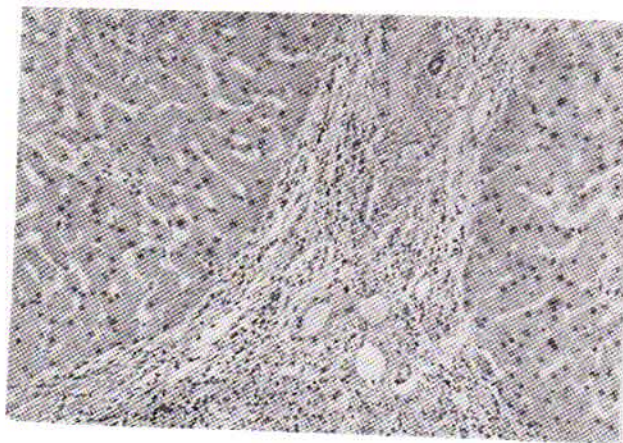
شکل (۱۱) نمای میکروسکوپی سیروزهای پست نکروتیک - لبولهای کبدي در مناطقی کم و بیش وسیع روی هم افتاده و در فضاهای پورت سلولهای آمایی ارتشاح یافته اند



شکل (۱۰) ب - سطح مقطع کبد در سیروز پست نکروتیک



شکل (۱۲) 'سطح خارجی کبد در سیروز پست هیپاتیک



شکل (۱۳) نمای میکروسکوپی سیروزهای پست هیپاتیک - جدار پشته نازک و باریکی از یک فضای پرت بقضای پرت مجاور امتداد دارد. در این نوع سیروز، سلولهای کبدي استحاله چربی دیده میشود

سیروز پست هیپاتیک: در این نوع سیروز رنگ کبدهای مورد مطالعه قرمز خرمائی بوده و ندولهایی بقطر ۰/۵۰ تا ۱/۵۰ سانتیمتر در بر داشته است.

در آزمایش میکروسکوپی کبد، جدارهای پیشنی (سپتومهای فیروز) نازک و باریک کبد که از یک فضای پورت بقضای پورت مجاور امتداد داشته، جلب توجه نموده است (شکل ۱۲)

در این نوع سیروز سلولهای کبدي تغییرات چربی نشان نمیدهد و ورید مرکزی طبیعی است (شکل ۱۳)

سیروز صفراوی: از ۱۲ مورد سیروز صفراوی، ۷ مورد خارج کبدي و ۵ مورد داخل کبدي بوده است.

نکته جالب این است که ۷۵ درصد بیماران مبتلا به سیروز از شمال غربی و غرب ایران و ۶۰ درصد بیماران زارع بوده اند.

وجود نداشته است. اندازه، رنگ، عده و چگونگی ندولهای موجود در کبد، در ۲۴ موردی که مطالعه شده است در جدول (۱۰) مشخص گردیده است. تومور در سه مورد در لب راست و در یک مورد در لب چپ و در موارد دیگر در سرتاسر کبد مستقر بوده است. در بین ۲۴ مورد، ۵ کبد از ۱۵۰۰ گرم کمتر وزن داشته و در ۱۱ مورد وزن کبد بین ۱۵۰۰ تا ۲۵۰۰ گرم و در ۶ مورد بین ۲۵۰۰ تا ۵۰۰۰ گرم و در یک مورد ۱۱ کیلوگرم بوده است. (جدول ۱۱) وزن کبد را در ۲۴ مورد سرطان اولیه کبد نشان میدهد. انواع مختلف سرطانهای اولیه کبد از روی موازین بافت‌شناسی در (جدول ۱۳) نشان داده شده است.

سرطان اولیه کبد:
از ۴۳۸۹ کالبد شکافی، ۲۴ مورد سرطان اولیه کبد مشاهده گردیده است که ۱۵ مورد آن با سیروز همراه بوده است (۱۱ درصد از ۱۳۴ مورد سیروز). سن بیماران در جدول شماره ۹ مشخص شده است. (جدول شماره ۹)
سن متوسط بیمارانیکه سیروز و هپاتوم توأم داشته‌اند ۴۸ سال و سن متوسط بیمارانیکه فقط سرطان داشته‌اند ۳۶ سال بوده است و اغلب بیماران که سرطان اولیه کبد داشته‌اند (۲۲ مورد از ۲۴ مورد) مرد بوده‌اند.
آسیب‌شناسی: در ۲۴ مورد سرطان اولیه کبد که مطالعه شده است، هیچگونه تفاوت مشخص و واضحی از نظر علائم بالینی بین سرطان‌های نوع مجاری صفراوی و سرطانهای نوع سلولهای کبدی

جدول شماره (۹)

شیوع سنی در ۲۴ مورد سرطان اولیه کبد

عده بیماران بر حسب سن						نوع هیستولوژی
۸۰ تا ۷۰ سال	۷۰ تا ۶۰	۶۰ تا ۵۰	۵۰ تا ۴۰	۴۰ تا ۳۰	پائین ۳۰ سال	
۱۷	۴	۴	۴	۱	۴	نوع با سلولهای کبدی
۵	-	-	۲	-	۳	نوع با سلولهای مجاری صفراوی نوع مختلط: یعنی نوعی که از سلولهای کبد و مجاری صفراوی تشکیل مییابد
۲	-	۲	-	-	-	
۲۴						عده کل

جدول شماره (۱۰)

آسیب‌شناسی نظری در ۲۴ مورد سرطان اولیه کبد

نوع	عده	نسبت
ندولر	۱۴	۵۸ درصد
ماسیو	۶	۲۵ درصد
دیفرز	۴	۱۷ درصد

در هیچیک از ۲۴ موردی که بررسی شده است کارسینوسارکوم و کارسینوم با سلولهای شاخی مشاهده نگردیده است (جدول ۱۲). در ۱۷ مورد کارسینوم هپاتوسلولر دیده شده است که ۱۵ نفر از آنها مرد بوده‌اند.
سرطانهاییکه با سیروز همراه بوده است -
الف - در ۱۷ مورد اولیه کبد، ۱۱ مورد سیروز با سرطان همراه بوده است. از این ۱۷ بیمار ۵ مورد مبتلا به کولانژیوکارسینوم و همگی، مرد بوده‌اند و در سه مورد از این نوع سرطان، سیروز سرطان توأم بوده است.

جدول شماره (۱۱)
وزن کبد در ۲۴ مورد سرطانی‌های اولیه کبد

جمع	وزن کبد				نوع سرطان کبد
	۱۱ تا ۵ کیلوگرم	۳۵۰۰ تا ۵۰۰۰ گرم	۱۵۰۰ تا ۳۵۰۰ گرم	کمتر از ۱۵۰۰ گرم	
۱۷	۲	۴	۷	۴	با سلول کبدی
۵	-	۲	۳	-	با مجرای صفراوی
۲	-	-	۱	۱	مختلط
۲۴	۲	۶	۱۱	۵	جمع

جدول شماره (۱۲)
وجود یا عدم سیروز در ۲۴ مورد سرطانی‌های اولیه کبد

جمع	بی سیروز	با سیروز					نوع سرطان کبد
		غیر مشخص	تغذیه‌ای	پست هپاتیک	پست نکروتیک	پورتال	
۱۷	۶	۱	۱	-	-	۹	با سلول کبدی
۵	۲	۱	-	۱	۱	-	با مجرای صفراوی
۲	۱	-	-	-	-	۱	مختلط
۲۴	۹	۲	۱	۱	۱	۱۰	جمع

جدول شماره (۱۳)
آسیب شناسی میکروسکوپی

نوع سلولی	عده موارد	نسبت
نوع با سلول کبدی	۱۷	۷۱ درصد
نوع با سلول مجاری صفراوی	۵	۲۱ درصد
نوع مختلط	۲	۸ درصد
مجموع	۲۴	صد درصد

بد سیروز پس از نکروز: در یک مورد از این نوع، سیروز با کارسینوم مجاری صفراوی همراه بوده است.

بد سیروز پورتال: در ۹ مورد، سیروز پورتال با هپاتوم و در یک مورد با کارسینوم مجاری صفراوی همراه بوده است. در ۲ مورد تشخیص نوع سیروز ممکن نگردیده زیرا که قسمت اعظم کبد بطوریکه ساختار گرفتار بوده است (یک مورد کولانژیوکارسینوم و یک مورد هپاتوم).

جدول شماره (۱۲)، ۲۴ مورد سرطان اولیه کبد را که سیروز و سرطان باهم بوده است نشان میدهد.

جدول شماره (۱۴)
یافته‌های بالینی

علائم	عده موارد	نسبت
وجود توموری در شکم	۹	۳۷ درصد
آسیت	۱۹	۷۹ درصد
درد شکمی	۱۷	۷۱ درصد
زردی	۸	۳۳ درصد
بزرگی سیرز	۱۷	۷۱ درصد
تب	۱۱	۴۶ درصد
خیز اعضا	۱۱	۴۶ درصد
خونریزی در دستگاه گوارش	۶	۲۵ درصد

مرگ تشخیص داده شده است.

شکایات اصلی بیماران که در هنگام ورود به بیمارستان جلب توجه نموده در جدول شماره ۱۴ مشخص شده است.

شیوع متاستاز سرطانهای اولیه کبد: در هر دو نوع تومور وفور متاستاز در ریه جلب توجه میکند - در ۵ مورد غدد لنفاوی بافت کبد متاستاز داشته است. در همه ۲۴ مورد، مغز مطالعه شد ولی هیچگاه متاستازی در آن مشاهده نگردید.

در یک مورد فقط آمبولی تومورال کوچکی در وریدهای ریوی دیده شده است.

بسط تومور در وریدهای پورت در دو مورد دیده شده و در سه مورد هم علاوه بر بافت کبد،طحال نیز گرفتار بوده است. در سه مورد غدد لنفاوی موضعی گرفتار بوده و در ۷ مورد تومور به دیافراگم، حفره صفاقی، پانکراس و غدد آدرنال انتشار یافته است.

در یک مورد که بیمار طفل ۷ ساله بوده متاستاز استخوان سر مشاهده گردیده است.

یافته‌های بالینی: علائم بالینی در هیچیک از موارد، جوابگوی تشخیص صریح بیماری نبوده و فقط در سه مورد بیماری قبل از

REFERENCES

- 1- John, W. Bloclock, 1957 Proceeding Royal Society of Medicine. The incidence of primary Hepatic carcinoma in cirrhosis. Vol. 50: 145-147
- 2- Buysns, M.D. 1965, Gastro Enterology, Ductular proliferation. Vol. 49: 702-705
- 3- J. Caroli, J. P. Benhamou, M. Cahin, Ch. Debray, J. N. Maillard, peguignot. Fev. 1967, La presse Medical. Cirrhoses biliaires primitives, problemes actuels. 75 No. 10, 488-491.
- 4- Charles S. Davidson, M.D. 1959, The American Journal of Medicine, Cirrhosis in alcoholics. Vol. 27 193 - 195.
- 5- Fainer, D.C. and Halsted, J.A. Jama 1955. Source of upper alimentary tract hemorrhage in cirrhosis of liver. 152: 413,
- 6- C. de ferron 1961, La medecine infantile, Les cirrhoses infantiles. 68 èm. anne'e N. 3 Mars 3-30
- 7- Jay C. Fish, M. D.; Roger C. Mc. Cary, B. A. Calvestom, tex. 1966, Archive of surgery Primary Cancer of the liver in childhood. Vol. 93: 355-359.
- 8- Edwin R. Fisher, M. D., Harold R. Hellestrom. M. D. and Bernard Fisher. 1960 Journal American Medical association, Rarity of hepatic metastasis in cirrhosis. Vol. 174: 366-370
- 9- Edward A. Call, M. D. 1960, American Journal of pathology Posthepatic, Postnecrotic and nutritional cirrhosis. Vol. 36: 241-255
- 10- Arture J. Carceau, M.D., Boston Inter-Hospital liver Group. 1964, New England Journal of Medicine The natural history of cirrhosis. II. The influence of alcohol and prior hepatitis on pathology and prognosis. Vol. 271 : 1173-1179;
- 11- Arthur J. Carceau, M. D, Thomas C. Chalmers, M.D. and the Boston inter- hospital liver Group. 1963, New England Journal of Medicine. The natural history of cirrhosis. Vol. 268,: 469-473.
- 12- Bernard Chomet, M.D., Jana S. valaitis, M. D., George Pearah, M. D. 1959; American Journal of the Medical science, Metastatic Carcinoma in the cirrhotic liver. Vol. 238: 133/759, 127/753

- 13-William J. Crace, M.D., Robert Morgagn, M.D., Sohbi Germanos, M.D. and William Minogue, M. D. 1962, American Journal of digestive disease, Chost hair and cirrhosis of the liver. Vol.7 :913-921
- 14- Vilson C. Grant, Ph. D., Fred Wasserman M.D., Paul L. Robensky, M.D. and Robert V Thomson, M.D. Coral, Cables, Florida 1959, Anal of internal Medecine, The incidence of myocardial infarction in portal cirrhosis. Vol. 51 : 774-779.
- 15- G.E. Greville William 1965, Journal of Pathology and Bacteriology, Pericholangiolitic Biliary cirrhosis. Vol. 89: 23.
- 16- Udom Harinasuta, M. D., Bernhard Chamet, M. D., Kamal ISH ak, M D., Ph. D. and Hayman J. Zimmerman, M D. March 1967 Medecine, Steatonecrosis-Mallory body type. Vol 46 No. 2: 141-163.
- 17- Hauffbauer, M D. 1966, American Journal of digestive disease, Primary biliary cirrhosis. Vol. 5:346-388.
- 18- William L. Howell M. D. and William C. Manian, M. D. 1960, American heart Journal, The low incidence of myocardial infarction in patients with portal cirrhosis. Vol. 60 : 341-343.
- 19- John H.; C.G Inson 1963, Cancer Research, The geographical pathology of primary liver cancer. Vol. 23 : 1644-1633.
- 20- Michel Lamott, J,J Bernier, P. Oudea Martin et kleinknescht 1965, La Presse Medical, Les denutritions severes. Vol. 73 : 2189-2195.
- 21- A. Lomaire et J. Emerit 1964, La revue Praticiens Evolution des ide's concentrant les cirrhoses et leur Classifications. Les criteres retenus, clinique anatomique, ethiologique. Tom XIV, No.20:2527-2535.
- 22- A. Lichtwitz M. Cachin, D. Hioco, M. Tutin et S. de Se'ze 1959, La semaine des hopitaux, Le syndrome phosphocalique de cirrhoses. Vol. 35 : 2399-2400.
- 23- Lipp. W F., and Lipsitz, M.H. 1952, Gastro-enterology, Gastric secretion in liver disease and esophageal varice rupture. Clinical signficance of co-existence of peptic ulcer and portal cirrhosis., 22:81,
- 24- Richard A. Macdonald, M.D., Rudi Schamid, M.D. and C. 1964, Archives of Pathology, Regeneration in fatty liver and cirrhosis. Vol.18 : 421-431.
- 25- Kasuo Masuku, M.D. Emanuel Rubin, M.D. and Hans Popper, M.D. 1964, Archive of Pathology, Proliferation of bile duct in cirrhosis. Vol. 18 : 421-431.
- 26- Thomas C. Merigan, JR., M.D., Robert M. Hollister, M.D., Paul F; Griska, M.D. 1960, New England Journal of Medecine, Gastro-intestinal bleeding with cirrhosis. A Study of 172 Episodes in 158 Patients. Vol. 263 : 579-585.
- 27- M. Robert Molimard. 1959, Societé, Medical des hopitaux de Paris. La regulation des masses parenchymatoses dans l'organism (recherche experimental) essai d'application a' l'etude clinico-biologique de la cirrhose ethylique chez l'home. Vol; 75 : 893-910.
- 28- Wataru Mori, M. D. 1967 Cancer Cirrhose and primary cancer of the liver. Vol. 20: 627 - 631.
- 29- Wateru Mori, M.D. May 1967, Cancer, Cirrhosis and Primary cancer of the liver. Comparative study in Tokyo and Cincinnati. Vol 20. No 5. Pb. 627-631.
- 30- Katsumi Mugai, M.D. and Boris H. Ruebner, M.D. 1963, Baltimor Archives of Pathology Acute Yellow atrophy, cirrhosis and Hepatoma Vol. 75 1609-617.
- 31- Stanislav A. Norkin, M.D., Raymond Weitzel, M.D. Dante Cambagna - pinto, M. D. Richard A. Macdonald, M.D. and C.Konneth Mallory, M.D. 1960, American Journal of Pathology Alcoholic hyalin in huma cirrhosis. Histochemical Studies. Vol. 37 : 49-57.
- 32- Ostrow, J. D., Timmerman, R. J. and Grey, S. J. 1960 Gastro enterology, Gastric secretion in human hepatic cirrhosis. 38: 303.

- 33- R. F. Parker, M.D. 1957, Proceedings royal society of Medecine, The incidence of Primary hepatic carcinoma in cirrhosis. Vol. 50: 145-147.
- 34- Roy B. Patton, M. D. and Robbert C. Horn, JR., M.D. 1964, Cancer, Primary liver carcinoma autopsy study of 60 cases. Vol 17 : 757-768.
- 35- Hans Popper, M.D. Emanuel Rubin, M.D. and Fenton Schaffner M. D. 1962, American Journal of Medecine. The problem of Primary biliary cirrhosis. Vol. 88 : 807-809.
- 36- John D. Rice Jr., M.D. and Raymond Yesner, M.D., Wost Haven, Conn 1960, American archives of internal Medecine. The Prognostic significance of so - called mallory bodies in portal cirrhosis. Vol. 105 : 123-128.
- 37- George Roekwell, M. D., Joel W. Baker, M. D. Jack T. Laserhon M. D. 1966, Cancar, Cholangio-Carcinamo of the liver. Vol. 19: 1177-1184
- 38- Danial Roth, M.D. 1959, American Journal of digestive disease. Pathologic anatomy of the cirrhose with Portal. Hypertension. Vol. 4 : 721-730
- 39- Emanuel Rubin, M.D., Fenton Schauffner, M. D. Hans Popper, M. D. 1965, American Journal of Pathology. Primary Biliary Cirrhosis. Chronic Non-Suppurative Destructive cholangitis Vol. 46: 387-409
- 40- Emanuel Rubin, M.D. 1963, Gastro - enterology Interpretation of the liver biopsy. Vol. 45: 400 -412.
- 41- Emanuel Rubin, M.D. Fenton Schaffner M.D. and Hans Popper M.D. 1963, Journal American Medical association. Localisation of the basic injury in primary. biliary cirrhosis. Vol. 183 : 331 - 334.
- 42- T.W. Sheehg, M.D. and Ann Berman 1960, Journal of Laboratory and clinical Medecine. The anemia of cirrhosis. Vol. 56: 72-82
- 43- R.S. 1962, La revue du Practicien, La cyanose des cirrhotiques. Tome XII No. 19: 2932-2933.
- 44- Sherlok, Sheila, 1958- 1963 Diseases of the liver and biliary system P, 281 Oxford, British Medical Journal, Hepatitis and cirrhosis. : 5-6.
- 45- Roy G. Shorter, M. D., and Archie G. Baggenstose M.D. American Journal of clinical Pathology Observation on the histogenesis of cirrhosis of the liver in chronic alcoholism. Vol. 32, No. 5, November 1959: 422-429.
- 46- Paul E. Steiner, M.D. Ph. D. 1960, American Journal of pathology, Precision in the classification of cirrhosis of the liver. Vol. 37 : 21-35
- 47- Poul E. Steiner, M.D., Ph.D. Cancer, Cancer of the liver and cirrhosis in trans - Saharan Africa 1960 and the United state of America Vol. 13 : 1086-1145.
- 48- J. Warter, H. Schiardin et P. Metais 1963, Compets renodus des seances de la Societé de biologie et de ses filiales, Diminution de l'absorption digestive de la vitamine C. au cours de cirrhose. Tome 157 : 658-661.
- 49- Nathan A. Womack, M. D., Richard M. Perter M.D. 1961, Anal of Surgery. The significance of splenomegaly in cirrhosis of the liver. Vol 153 : 1006-1019.