

تظاهرات و عوارض بیماری قند در دستگاه بینائی

مجله علمی نظام پزشکی

شماره ۶، صفحه ۴۹۶، ۱۳۴۹

دکتر قوام صدوقی *

موقعی که در آنسیکلوپدی طبی بفصل دیابت مراجعه میشود ملاحظه میگردد که در آنجا بطور مختصر صحبت از لکه‌های خون ریزی در رتین و یا رتینیت مرکزی نقطه‌ای شکل شده است. پزشک هم پس از یک نگاه سطحی به این علائم و عوارض ظاهراً ساده چشمی از این مبحث میگذرد، بدون اینکه اهمیت و ارزش بی‌اندازه زیاد آن را، چه از نظر معالجه و چه از نظر سیر بیماری، در نظر بگیرد. چه بسا دیده شده که گاهی هم اگر بیمار دیابتی را برای معاینه چشم میفرستند فقط از نظر تشریفات طبی است که معمولاً برای تکمیل پرونده پزشکی انجام میدهند و اغلب همین یک مرتبه آزمایش را کافی میدانند ولی باید این آزمایش توسط طبیب معالج و یا چشم پزشک و با همکاری هر دو آنها مرتباً ماهی یکبار برای کنترل وضع اختلالات عروقی رتین که نمونه‌ای از وضع عروق عمومی بدن و وخامت آن است، انجام یابد. و چون اغلب تشخیص بیماری قند بوسیله طبیب داده میشود نه خود بیمار، لذا طبیب معالج نباید فقط بصرف اینکه چون بیمار از چشم خود شکایتی ندارد این آزمایش را نادیده بگیرد. چه این آزمایش فقط برای وجود یا عدم وجود عوارض دیابت در چشم نیست، بلکه برای دیدن علائم و تظاهرات دیابت در ایریس و یارتین است که خود ملاک مهم برای کنترل وضع عمومی و عروقی بدن و در نتیجه سیر و آتیه دیابت نزد بیمار میباشد. چه بسا مواردی از بیماری قند که ناشناخته بوده و فقط چشم پزشک در موقع معاینه چشمی یا تصحیح عیب انکسار بیمار، بوجود آن پی برده است.

۱- ضایعات التهابی در مجاورت دستگاه بینائی .

کورکهای منتشر در بیماری قند از قدیم الایام شناخته شده است،

ضایعات بیماری قند در قسمتهای مختلفه بدن، مخصوصاً در دستگاه بینائی، قبل از کشف انسولین بطور کامل شناخته نشده بود، زیرا این گونه بیماران معمولاً در حال اغماء بدرود زندگی میگفتند و بالتیجه سیر بیماری قند و عوارض ناشی از آن ناشناخته میماند. اما چون مصرف انسولین از اغماء دیابتی جلوگیری میکند لذا بیماری به سیر خود آهسته آهسته ادامه میدهد و عوارض ناشی از آن بتدریج و کم و بیش خود نمائی میکند. از جمله این عوارض در مرحله اول ضایعات عروقی را باید نام برد که معمولاً آنها را قبل از کشف انسولین مربوط به ازدیاد فشارخون و یا تصلب شرائین میدانستند. این ضایعات عروقی معمولاً در کلیه اعضای بدن بنحوی از انحاء خود نمائی میکنند و پزشک هم بوجود آن مشکوک می‌شود. مثلاً ماهمه گانگرن‌های آرتری تیک و منظره آنا توموپاتولوژیک آنرا کاملاً میشناسیم، اما فقط چشم پزشک است که میتواند این ضایعات را در قسمتهای مختلفه چشم مشاهده نماید و اختلالات و سیر ضایعات مزبور را از نزدیک ببیند. روی این اصل است که در این مبحث سعی میکنم که نظر همکاران محترم را نه تنها بعوارض وخیم دیابت در دستگاه بینائی جلب کنم، بلکه اهمیت آزمایش‌های مکرر چشم را در این بیماری وخیم، چه از لحاظ روش معالجه و چه از لحاظ آینده کم و بیش تاریکی که دارد و چه از لحاظ پیشرفت و یا عقب نشینی اختلالات دیابتی، گوشزد و یادآوری کنم.

در مرحله اول ما چشم پزشکان میتوانیم این ضایعات را در روی ایریس (پرده عنیبیه)، و با میکروسکپ چشمی در قسمت قدامی چشم، و بالاخره با افتالموسکوپ آنها را در ته چشم دقیقاً مشاهده کنیم. این منظره ضایعات عروقی چشم، نمونه بارزی از وجود ضایعات عروقی در سایر اعضاء بدن میباشد.

* بیمارستان فارابی - دانشکده پزشکی دانشگاه تهران.

پیگمان‌های سیاه رنگی از آن جدا شده وارد مایع زلالیه میشود و تمام اطاق قدامی را سیاه رنگ و تیره میکند . این آزاد شدن پیگمانها که امروزه آنرا بعلت نفوذ کلیکوژن در طبقه پیگمانی ایریس میدانند در موقع معاینه مخصوصاً با میکروسکپ قرنیه، بچند صورت خودنمایی میکند: یکی *Houppes spongieuse de la bordure pigmentée* یعنی آزاد شدن طبقه پیگمان ترایریس درلبه داخلی حدقه که بصورت تضرس‌های کوچک و بزرگ و در عین حال منظم درلبه کنار میدان حدقه دیده میشود و یکی از علائم بارز بیماری قند میباشد، و چه بسا چشم‌پزشک با مشاهده این وضع و منظره، تشخیص بیماری قند را حتی قبل از آزمایش خون میدهد . دیگری تصلب ایریس (*rigidité de l'iris*) است که بعلت نفوذ کلیکوژن در نسج ایریس سبب سختی و سفتی آن شده و بالنتیجه حرکات حدقه بسختی انجام میگردد، و گاهی اوقات حتی منجر به از بین رفتن کامل رفلکس میشود که ممکن است با آرگای ربرتسن *Argyll Robertson* اشتباه گردد .

ب- *Rubeosis iridis* - از قدیم ما میدانستیم که پرده غنبيه شخص ديابتي در نزدیکی حدقه قرمز رنگ منظره میرسد ولی بعداً که میکروسکپ قرنیه اختراع گردید مشخص شد که در لبه حدقه و ایریس مجاور آن مقداری عروق اضافی تشکیل شده و وجود خون در آن عروق است که رنگ ایریس را تغییر داده و قرمز رنگ کرده است . این عروق ممکن است حتی تمام سطح غنبيه را پوشانیده، بالنتیجه منظره و خیمی را به آتیه دیابت بدهد. زیرا معمولاً همراه بسا این منظره ایریس يك تورم نسبتاً شدیدی در قسمتهای *uvée* یعنی جسم سیلیر و حتی کورویئید نیز خود نمایی میکند که خود يك علامت مهم و خامت ضایعات عروقی و آتیه بیماری است، و معمولاً طولی نخواهد کشید که ضایعات رتین شدیدتر خواهد گردید و دید بیمار بی اندازه نقصان خواهد یافت و پس از آن هم حملات ازدیاد فشار چشم و دردهای آن همراه با خون- ریزی داخل کره چشم، بیمار را آزار خواهد داد و بالاخره بدر آوردن چشم منجر خواهد گردید .

ج- *Iritis diabétique* - این التهاب پرده غنبيه بدو صورت ممکن است ظاهر شود: یکی ایریتیس همراه با خون ریزی- *Iritis hemorrhagique* و دیگری ایریتیس چرکی تورپید. ایریتیس هموراژیک در حقیقت يك نوع *Iritis rubeosis* پیشرفته میباشد که در تمام سطح ایریس، عروق مشاهده میشود . این عروق خون ریزی میکنند و بالنتیجه اطاق قدامی پر از خون میشود و لخته‌های خون در سطح حدقه جایگزین شده منجر به چسبندگی حدقه و بالاخره گلوکوم هموراژیک میگردد . روی این اصل است که ما چشم

گل مژه‌های مکرر همراه با بلفاریت‌های شدید و طولانی ممکن است چشم پزشک را بفکر دیابت بیاندازد. بعضی اوقات عفونتهای معمولی و خوش خیم ممکن است روی زمینه دیابت بصورت يك عفونت بدخیم و سرسخت مانند گانگرن جلوه گر شود و بهمین- ترتیب مثلاً يك زخم ساده قرنیه میتواند بسیار وخیم گردد و با يك آبسه ساده لثفاتیك يك ممکن است به گانگرن تمام پلك منجر شود و حتی دیده شده است که يك آبسه ساده کیسه اشك روی زمینه بیماری قند منجر به فلگمون چشم و بالنتیجه بمرگ منتهی شده است.

۲- اختلالات تطابق

گاهی اوقات يك تنبلی تطابق زودرس و یا تغییر سریع و نوسانی آن ممکن است علامت زودرس بیماری قند باشد و زمانی يك تنبلی تطابق و یا فلج کامل آن نزد جوانان شبیه فلج تطابق در دیفتری، کافی است که ما را بوجود بیماری قند واقف سازد . خوشبختانه این تنبلی تطابق زودگذر است و بهبود خواهد یافت چون در نتیجه يك مسمومیت خود بخود میباشد .

۳- تغییرات در انکسار نور .

تغییرات انکسار نور در چشم گاهی بسیار عجیب و شگفت‌انگیز بروز مینماید . مثلاً جوانی که تا امروز دید بسیار خوب داشته است غفلتاً بمقدار ۲ یا ۳ و حتی ۶۰۵ دیوپتری میوپ میگردد. این تغییرات ناگهانی نشانه تغییر ناگهانی مقدار قند خون و ممکن است حتی مرحله قبل از اغمای دیابتی نیز باشد . هنوز مکانیسم این تغییر انکسار برای ما روشن نیست، برخی معتقدند که شاید نفوذ ملکول‌های آب در طبقات خارجی عدسی در بروز آن بی‌تأثیر نباشد . برعکس گاهی ممکن است که شخصی که مبتلا بمرض قند است و از لحاظ انکسار نور، سالم و یا نزدیک بین میباشد، غفلتاً دورین گردد . این هم بازنشانه آن است که مقدار قند خون بی اندازه پائین آمده و معالجات انجام شده خیلی شدید بوده است، در هر حال تغییرات مذکور چه بصورت اول یا دوم و یا هر دو از نظر چشمی بسیار خوش خیم و زودگذر هستند.

۴- اختلالات پرده غنبيه

اختلالات پرده غنبيه در بیماری قند بسیار جالب توجه هستند و به شکل ممکن است خودنمایی کنند :

الف - *Hydropisie du feuillet pigmentaire de l'iris*

ب - *La rubeosis iridis*

ج - *Iritis diabétique*

الف - هیدر و پیزی طبقه پیگمان ترایریس - اغلب مشاهده شده است که در اعمال جراحی چشم بمحض اینکه به ایریس دست بخورد

پزشکان موقعی که خود را مواجه با یک ایریتیس هموراژیک می بینیم همیشه بفکر دیابت می افتیم .

شکل دوم، ایریتیس تورپید چرکی میباشد که معمولاً نزد دیابتیکها با هیپوپيون خفیف مشاهده میشود. در این موقع هیچ علامت التهاب و قرمزی در چشم مشهود نیست . بعضی از چشم پزشکان این عارضه را یک نوع ایریتیس متاستاتیک نامیده آنرا مربوط بیک کانون خفته چرکی در بدن میدانند که روی زمینه بیماری قند در ایریس خود نمائی کرده است .

۵- کاتاراکت دیابتی.

کدورت عدسی بزرگسالان را نمیتوان صد درصد مربوط به دیابت دانست، ولی میتوان گفت که این کدورت در زمینه دیابت زودتر تظاهر میکند ، برعکس دیده شده است که نزد جوانان دیابتی در ظرف مدت خیلی کوتاهی مثلاً چند هفته و یا چند ماه و حتی چند روز غفلتاً در دو چشم کدورت عدسی خود نمائی کرده است. این کدورت در قسمت قدامی و خلفی عدسی بطور یکنواخت متمرکز میشود و سپس بسایر قسمت های آن اثر کرده کاتاراکت کامل ایجاد میکند بطور کلی بروز آب مروارید نزد یک جوان دیابتی را باید علامت و خامت بیماری قند دانست .

۶- اختلال فشار کره چشم .

اختلال فشار کره چشم ممکن است بصورت ازدیاد فشار و یا نقصان آن تظاهر کند . در چند سطر قبل راجع به گلوکوم هموراژیک صحبت گردید، این همان علامت مهم دیابت و ازدیاد فشار چشم در نتیجه ایریدیس روبوئوزیس میباشد که بالاخره منجر به درآوردن چشم میگردد. اما کمی فشار چشم ممکن است منجر به افتالمومالاسی شود. نقصان فشار چشم ممکن است گاهی از اوقات به اندازه ای زیاد باشد که حتی شکل و فرم قرنیه را نیز از بین ببرد و آنرا کاملاً تغییر دهد. این یک علامتی است که سالهاست شناخته شده و علامت بارز مرحله قبل از اغمای دیابتی میباشد . بنابراین با شناختن این علامت ، چه بسا که بتوان از بروز این اغما و بالنتیجه مرگ جلوگیری کرد. پس ملاحظه میشد که جقدر چشم پزشک میتواند کمک شایان توجهی به طبیب عمومی چه از لحاظ معالجه و چه از لحاظ پیش بینی بیماری، بکند .

۷- فلج عضلات چشم .

یکی دیگر از تظاهرات چشمی دیابت، فلج عضلات محرك چشم میباشد و ممکنست يك يادو ياهر سه عصب محرك یعنی ۳ و ۴ و ۶ گرفتار شوند. معمولاً و بیشتر از همه عصب شش فلج میشود، بطوریکه بعضی

از مصنفین عقیده دارند که در فلج عصب ۶ قبل از هر چیز باید به فکر دیابت بود . پس از آن عصب ۳ و کمتر از آن عصب ۴ ممکن است گرفتار شود . معمولاً قبل از شروع فلج دردهائی در شقیقه و یادر اطراف کره چشم ایجاد میشود و سپس یکمرتبه درد از بین میرود و بلافاصله فلج عضلانی ظاهر میگردد . این فلج معمولاً پس از مدتی کوتاه خود بخود ممکن است از بین برود و بعد از یک الی دو ماه کاملاً بهبود یابد ولی باز مجدداً چندی بعد عود میکند و این مرتبه علاوه بر یک عصب ممکن است عصب دیگر همان چشم یا چشم دیگر را نیز گرفتار سازد . فلج مضاعف عصب ششم که بعضلات مستقیم خارجی دو چشم مربوط است، نسبتاً زیاد دیده میشود ولی فلج تقارب بسیار بندرت مشاهده میگردد .

در باره علت این فلجها، نظرات گوناگون است. برخی آنرا مربوط به بولی نوریت و برخی دیگر آنرا معلول خونریزیهای کوچک در نزدیکی هسته های عصبی میدانند . فلج کامل تمام عضلات یک چشم و یادو چشم در بیماری قند بسیار نادر است، ولی چند شرح حال در این مورد در دسترس میباشد . در هر صورت چه بسا اتفاق افتاده است که فقط با بر خورد به این فلجهای عضلانی بوجود یک دیابت مخفی پی برده شده است .

۸- نوریت عصب باصره.

نوریت اپتیک یکی از عوارض بارز بیماری قند است و معمولاً بصورت نوریت رتر و بولبر تحت حاد یا مزمن، که نشانه گرفتاری رشته های ماکولاست ، ایجاد میشود . در این صورت ، دید مرکزی بیمار نقصان مییابد و در موقع مطالعه دچار اشکال میشود ولیکن نسبتاً کوچکی دائماً در جلوی چشمش ، مخصوصاً موقعی که بخواهد شیئی را دقیقاً نگاه کند، او را آزار میدهد. و بدین ترتیب وجود یک اسکوتوم مرکزی را بیمار خود تأیید میکند . علائم بالینی این عارضه کمیاب بسیار شبیه به نوریت های است که در نتیجه مصرف زیاد طولانی مشروبات الکلی ایجاد میگردد و بهمین علت هم هست که برخی از دانشمندان ارتباط آنرا با بیماری قند مشکوک تلقی کرده اند، ولی باید گفت در چند موردی که آزمایش آسیب شناسی انجام یافته است وجود ضایعات عروقی در عصب باصره ثابت شده و در نتیجه دیابت را مسئول آن دانسته اند .

۹- اختلالات پرده شبکیه .

بطوریکه ملاحظه گردید ضایعات و تظاهرات دیابت، قسمت های مختلف قدامی چشم و همچنین عضلات و اعصاب آنرا گرفتار میکند و چه بسا اتفاق افتاده است که یک دیابت مخفی بوسیله مشاهده همین علائم فوق تشخیص داده شده و از پیدایش اغمای دیابتی جلوگیری گردیده است . با وجود این متأسفانه این آزمایشها چندان

۱- رتینیت مرکزی نقطه شکل *Retinite punctuée centrale* در قطب خلفی چشم در ناحیه ماکولا و حتی در اطراف پاپی نقاط سفید رنگ گرد و یاستاره شکل کم و بیش منظم دیده میشود بدون اینکه کوچکترین علامتی از رتینیت آلبومینوریک وجود داشته باشد. همچنین چند نقطه کوچک هموراژیک نیز در همسایگی این نقطه‌های سفید رنگ مشهود می‌شود که بیشتر بسمت تامپورال چشم بیمار پیشروی کرده‌اند. این منظره یکی از بارزترین اشکال رتینیت دیابتیک میباشد که هیچ علامتی از نفرت و هیچ نشانه‌ای از فشارخون در آن وجود ندارد، وجه بسا سالها بدون اینکه تغییری در این منظره ته چشم پیدا شود یک صورت باقی می‌ماند. دو شکل دیگر ضایعات مرکزی رتین را نیز میتوان به این شکل نسبت داد و آن دو عبارتند از:

الف - خون ریزی‌های نقطه‌شکل مرکزی رتین *hemorragies punctuées de la retine centrale* که فقط در ماکولا و قطب خلفی رتین، نقاط خون ریزی کوچک بدون آگزودا جلب نظر میکند.

در اینجا دید مرکزی مختصری نقصان می‌یابد. آزمایش‌های آناتوموپاتولوژیک نشان داده است که این نقاط خون ریزی نتیجه میکروآنوریزم‌های کاپیلر ناحیه ماکولا و بالتبع نتیجه علامت خاص دیابت میباشد.

ب - رتینیت نقطه شکل متمرکز در اطراف رتین - *Retinite punctuée périphérique* در این شکل هم آگزودا و هم خون ریزی هر دو بصورت نقاط کوچکی خودمائی میکنند، منتها فقط در قطب خلفی نیستند بلکه در سایر قسمتهای رتین مخصوصاً در ناحیه تامپورال زیاد دیده میشوند.

۲ - اشکال هیبرید رتینیت دیابتی

Les formes hybrides de la retinite diabétique

الف - منظره کلینیکی این شکل کاملاً شبیه بمنظره کلینیکی رتینوپاتی آرترواسکلروز می‌باشد، بدین معنی که خون ریزی و آگزودا در قطب خلفی کمی دورتر از پاپی همراه با تورم مختصر رتین ظاهر میشوند و علائم تصلب شرائین و همچنین علائم تقاطع شریان و ورید بطور کامل مشهود میگردد. این شکل بیشتر نزد اشخاص دیابتی که ازدیاد فشارخون و مختصری آلبومین در ادرار دارند دیده میشود ولی باید تذکر بدهیم که آنرا نمیتوان یک شکل خالص دیابت دانست و اگر چشم پزشک از بیماری قند بیمار اطلاع نداشته باشد این منظره کلینیکی را رتینیت هیبرید تانسو می‌نامد. فقط بودن تورم در صفحه پاپی تا اندازه‌ای بتشخیص کمک مینماید و ما را بسمت تشخیص بیماری قند سوق میدهد.

ب- رتینیت دیابتیک آگزودا *Retinite diabetique exudative*

مورد توجه آقایان پزشکان قرار نمی‌گیرد و همیشه نظر خود را بیشتر معطوف بتظاهرات چشمی در پرده شبکیه مینمایند. خوشبختانه باید بگوئیم که این ضایعات همیشه و در یک موقع معین ایجاد نمیشوند. معمولاً ما آنها در دوران آخر مراحل دیابت یعنی پس از سالها ابتلا و مخصوصاً در سنین بین ۴۰ و ۵۰ مشاهده میکنیم. زمانی هم دیده شده است که در سنین جوانی، این ضایعات خود نمائی میکنند و با کمال تعجب موقعی که بمقدار قند خون توجه شود می‌بینیم که حداکثر بین ۱/۳۰ الی ۱/۵۰ بیشتر نوسان ندارد و لذا هیچ تناسبی بین وجود ضایعات شبکیه با مقدار گلیسمی وجود ندارد. ماسعی میکنیم که در سطور زیر این تظاهرات را در دو مرحله سنین جوانی و سنین بالاتر مورد مطالعه قرار دهیم.

اول - ضایعات رتین نزد جوانان.

الف - لیپمی رتین: در این حالت، رتین مختصری کمرنگ میشود و بنظر میرسد که عروق از خون کمرنگ و یاسفید رنگ پر شده‌اند. این منظره بیشتر نزد جوانانی مشاهده میشود که دارای حالت عمومی بسیار ضعیف هستند و متأسفانه باید گفت که این علامت مرحله نزدیک اغمای دیابتی را خبر میدهد که خوشبختانه بسا تزریق انسولین از آن جلوگیری بعمل می‌آید.

ب- نشت مواد لیپوئیدی از جدار شریان‌ها: این منظره هم در جوانان مشاهده میشود. جدار شریانهای رتین در قسمتهای مختلف و بطور مقطع از غلاف سفید رنگی که همان مواد لیپوئیدی هستند پوشانیده شده است و در فواصل اینها گاهگاه خون شریانی خود را نشان میدهد.

دوم - ضایعات رتین نزد بزرگسالان.

اختلالات رتین نزد اشخاص بالغ هیچ رابطه با دید مرکزی بیمار ندارد. ممکن است دید مرکزی بیمار کاملاً طبیعی و حتی ۱/۱۰ باشد، در صورتیکه ضایعات دیابتی در چشم بحد اکثر موجود باشد و نسبت باینکه این ضایعات در کجا و چه نقطه رتین وجود داشته باشد دید مرکزی هم کمتر و یا طبیعی است. بنا بر این کم نشدن دید مرکزی را نباید نشانه نبودن علائم ته چشم دانست. بعضی از دانشمندان منظره بالینی عادی رتینیت دیابتی را کاملاً مربوط به بیماری قند نمیدانند و میگویند که چون همیشه همراه با دیابت، فشارخون و یا بیماری کلیوی نیز وجود دارد، پس این ضایعات یا مربوط بفشارخون و یا مربوط به نفرت میباشد. ولی باید گفت که صحیح است که گاهی اوقات دیابت با فشارخون و یا با نفرت همراه است، ولی از لحاظ افتالموسکوپیک نکات و علائم خاصی در رتینیت خالص دیابتی وجود دارد که آنرا با هیچ چیز دیگری نمیتوان اشتباه کرد. در سطور بعد به این نکات اشاره می‌شود:

تا اینکه مرگ بیمار را فرارسانند. روی این اصل است که طبیب عمومی نباید تنها بتعیین مقدار قند خون بیمار اکتفا کند و بامشاهده مقدار طبیعی قند خود را راضی و بیمار را دلشاد سازد. بطوریکه ملاحظه میشود چه بسا بیمارانی که قند خونشان از مدتها پیش طبیعی باقی مانده و آزمایشهای مکرر خون هم آنها را تأیید کرده ولی عوارض شدید آن که غیر قابل جبران هستند آهسته پیمشروی و خودنمائی کرده اند و چه بسا که بمرگ بیمار منجر شده است.

در اینجا لازم میدانم یکبار دیگر به اهمیت و ارزش آزمایش مکرر چشم برای کنترل وضع عمومی عروق بیمار اشاره و ارزش آنها برای پیشگیری و پیش بینی گوشزد کنم.

پاتوژنی رتینیت دیابتی

همانطور که در سطوفرق ذکر شد، علائم و ضایعات چشم پس از کشف انسولین مورد مطالعه و مشاهده قرار گرفت، زیرا بیماران دیابتی پیش از کشف انسولین، قبل از اینکه بمرحله عوارض چشم برسند، جان خود را از دست میدادند، ولی امروزه با تزریق انسولین میتوانیم زندگی بیمار را طولانی تر و بالنتیجه سیر خفیف و نسبتاً شدید این بیماری وخیم را از نزدیک کاملاً مشاهده و بررسی کنیم. پس اگر ما امروزه میتوانیم این اختلالات عروق را در چشم مشاهده و بررسی سیر بیماری را مطالعه کنیم، همه از برکت وجود انسولین است.

ضایعات مشهود در چشم نمونه ضایعات شریانی و وریدی و کاپیلری است که قاعدتاً در سایر اعضاء بدن نیز وجود دارد و بطور کلی عبارتست از یک دژنرسانس لیپوئیدیک که به مرور در جدار عروق و در زیر آندوتلیوم خودنمائی میکنند. تزریق انسولین جان بیمار را نجات میدهد، ولی دیگر نمیتواند از اختلالات وخیم عروق، که ایجاد شده و یا خواهد شد، جلوگیری کند. اما علت این ضایعات عروق را باید در اختلالات مواد لیپو تروپ مخصوصاً در لوزالمعده جستجو کرد. حقیقت اینست که اثر مواد هورمونی لیپوکائیک در ضایعات دیررس دیابت کامل ثابت گردیده است، و همین وجود و رسوب مواد لیپوئیدی در جدار عروق است که زمینه را برای اختلالات آتی آن فراهم میسازد.

ارزیابی و پیش بینی دیابت از روی علائم چشمی: بعضی از علائم و نشانههایی که در فوق ذکر شد جنبه بالینی داشته هیچگونه ارزش پیشگویی را ندارند، فقط ارزش آنها برای پی بردن بدرجه اهمیت بیماری قند میباشد. ولی برخی دیگر از علائم چشم از نظر یک چشم پزشک بسیار قابل اهمیت میباشد مخصوصاً در موقع اعمال جراحی چشم، همچنین علائم دیگری هستند که از لحاظ آشکار ساختن یک بیماری قند مخفی که شاید تا آنروز برای یک طبیب

در این شکل هم باز توری در پایی موجود نیست، ولی در رتین و اطراف آن خیز مختصری وجود دارد و خون ریزیهای نسبتاً کوچک و بزرگ همراه با اکسوداهای شدید و اختلالات عروقی تصلب شرائین در قسمت های خلفی رتین و گاهی هم پراکنده بسمت محیط رتین جلب نظر مینماید. این شکل هم بیشتر در نزد دیابتی هائی که هم فشار خون و هم اختلالات کلیوی دارند دیده میشود. تنها پلاکهای اکسوداتیو شدید همراه با پایی نسبتاً سالم است که چشم پزشک را متوجه دیابت میکند. این دو شکل اخیر یعنی رتینیت دیابتیک اکسوداتیو و رتینیت هیبرید بسیار زیاد دیده میشوند ولی متأسفانه نمیتوانند از لحاظ پیش بینی کمک شایانی به پزشک بکنند. و با صریح تر بگویم هنوز شناسائی ما برای توجیه این ضایعات از لحاظ پیشگیری و پیش بینی کافی نیست.

۳ - اختلالات عروق در اشکال شدید و وخیم رتینیت دیابتی:

این اختلالات به اشکال زیر معمولاً خودنمائی میکنند:

الف - دسته عروق نوزاد.

ب - اختلالات شدید وریدی.

پ - غلاف سفید اطراف وریدها.

الف - دسته عروق نوزاد کاپیلر که گاهی شبیه یک صفحه بادبزنی که جلوی پایی قرار گرفته و بوسیله یک شاخه کلفت و ضخیم مانند دسته بادبزنی به صفحه عروق متصل شده است، یکی از اشکال بسیار بدخیم ضایعات چشمی بیماری قند میباشد. زیرا این عروق کم کم بزرگ شده و عروق رتین را نیز با خود بجلو آورده سبب خون ریزیهای شدید و پتره و بالاخره رتینیت پرولیفیرانت میشود. ب - اختلالات شدید وریدی و اکتازی آنها که در آن وریدها پر بیج و خم و ضخیم شده و در بعضی از قسمتهای آن، مشاهده میگردد که خون بخارج نشسته و بصورت قطره درو پتره، و یا جلوی رتین بصورت یک سطح بزرگ خون ریزی خودنمائی میکند. این منظره کم و بیش در قسمتهای مختلف رتین مشاهده میگردد.

پ - غلاف سفید وریدی: گاه بگام مشاهده میشود که دور وریدها از یک غلاف سفید پوشیده شده است و شبیه یک عضوی می ماند که در یک ناودان گچی قرار گرفته باشد. این منظره علامت نفوذ و نشت مواد لیپوئیدی در جدار عروق میباشد. ضایعاتی که بدین ترتیب در وریدها ظاهر میشوند دیگر بهبود نمیابند و بدین ترتیب روز بروز بروخامت بیماری و پیشرفت آن افزوده میشود. با وجودیکه مقدار قند خون طبیعی و حتی کمتر از آن هم شده است و دیگر فشار خون وجود ندارد و بیمار خود را معالجه شده می پندارد، ضایعات وریدی که نشانه یک دیابت وخیم هستند در حال پیشرفت عیبناشد و آهسته آهسته این وخامت درونی را فزونی میدهند

باقی وثابت مانده و طبیب هم گول این آزمایشهای فریبنده خون را خورده و بیماری قند را متعادل دانسته و بالنتیجه معالجه را دیگر جداً دنبال نکرده و بیمار هم خود را شفا یافته تلقی کرده است ، در صورتیکه آهسته آهسته در همین وضع فریبنده ضایعات عروق در تنه چشم شدت پیدا کرده اند . سابقاً قبل از اینکه انسولین کشف گردد بیمار مبتلا به اغمای دیابتی میشد و فوت میکرد ، ولی امروزه با تزریق انسولین دیگر اغمائی وجود ندارد و فقط در اثر کروناریت coronarite یا ميوکاردیت یا گانگرن یا ضایعات عروق ممکن است فوت ناگهانی پیش آید . زیرا انسولین نه تنها روی این ضایعات اثری ندارد بلکه قادر بجلوگیری از پیشرفت خفیف آنهاست . بهمین جهت است که وجود ضایعات و اختلالات عروق در تنه چشم ما را به اهمیت وضع عمومی عروق سایر نقاط بدن آگاه میکند و آتیه و سیر بیماری را از روی این نشانه‌های بالینی ته چشم میتوانیم چون پرده سینما دیده و بالنتیجه مطالعه کنیم .

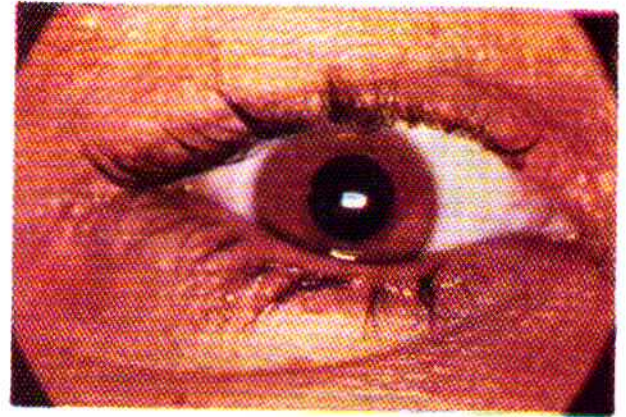
آنژیوگرافی رتین با محلول فلورسئین

آنژیوگرافی رتین با تزریق محلول ۵ تا ۱۰ درصد فلورسئین در ورید بیمار، وسیله بسیار ارزنده‌ایست برای توجیه و نشان دادن دقیق ضایعات عروق و مخصوصاً آنوریسم‌های بسیار کوچکی که حتی با افتالموسکوپ هم نمیتوان بوجود آنها در قطب خلفی چشم پی برد . ما میتوانیم بدین وسیله خاصیت نفوذ پذیری جدار عروق رتین را دقیقاً مطالعه کرده بالنتیجه قبل از بروز ضایعات چشم بوضعیت عمومی عروق بدن پی برده و پیش بینی و یا پیش گیری عوارض وخیم آنها بکنیم. همچنین بوسیله تزریق ماده فوق‌میتوان نزد دیابتی‌های فامیلی و همچنین فرزندان آنها پیش بینی وضع آتی بیمار را کرده از روی زمان ظهور فلورسئین در ورید و شریان قابلیت نفوذ کاپیلر و اهمیت ضایعات وریدی را در آنها مورد مطالعه قرار دهیم . از همه مهمتر میتوان بوسیله فلورسئین و بالنتیجه رتینو-گرافی معالجات انجام شده را ارزیابی و اثرات آنها را نزد بیمار مشاهده کرد .

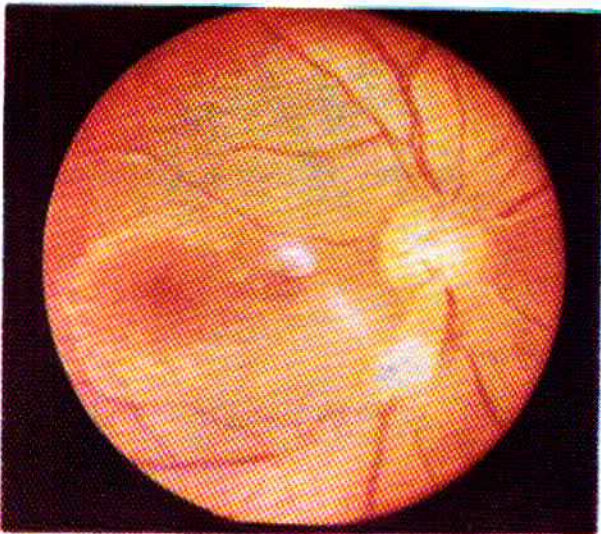
عمومی و یا خود بیمار ناشناخته بوده است مهم میباشد . ولی باید گفت که روی هم رفته این ارزیابی بدو قسمت مهم تقسیم میشود: یکی برای طبیب معالج از لحاظ زندگی بیمار و دیگری برای چشم پزشک از لحاظ آینده بینائی او.

الف - آتیه بینائی : اختلالات در تطابق و یا عیب انکسار و حتی فلج‌های عضلات محرك چشم همه موقتی است و در آتیه بیمار را ناراحت نمی‌کند، ولی آماس عصب باصره یکی از علائم نسبتاً بد این بیماری است و معمولاً پس از ایجاد، قابل برگشت نیست و دید بیمار برای همیشه نقصان خواهد یافت . بعضی از علائم دیگر يك نوع زنگ خطری هستند که نشانه وخامت بیماری میباشد، مثل Iridis rubeosis که بمحض رؤیت چنین علامتی باید بیمار خود را برای يك آتیه وخیم و بد بینائی آماده سازد . ضایعات عروق رتین نیز اهمیت بسزائی برای آتیه بیماری قند دارند و معمولاً از روی همین عوارض و ضایعات است که میتوان دقیقاً پیش بینی وضع بینائی بیمار را کرد . مثلاً يك چشم ممکن است در اثر گلوکوم ثانوی همورازيك از بین برود و چشم دیگر در نتیجه يك رتینیت تیبیک دیابتیک و رتینیت پرولیفرانت به نابینائی منجر شود . بنابراین يك بیمار دیابتی کور میشود در صورتیکه هنوز بزنگی خود ادامه میدهد و ظاهراً هم آزمایش‌های خون او مقدار طبیعی قند و حتی کمتر از اندازه طبیعی را نشان میدهد . بطوریکه ملاحظه میشود يك دیابتیک عاقبت بدی دارد و بصورت نزاری زندگی خود را ادامه میدهد ، حتی اگر هم دید بسیار مختصری برای او باقی مانده باشد . زیرا ناتوانی عمومی و عدم تغذیه و نابینائی نسبی و بالنتیجه عدم توانائی انجام کارهای روزمره خود عاقبت ناخوشی را برای او بار می‌آورد .

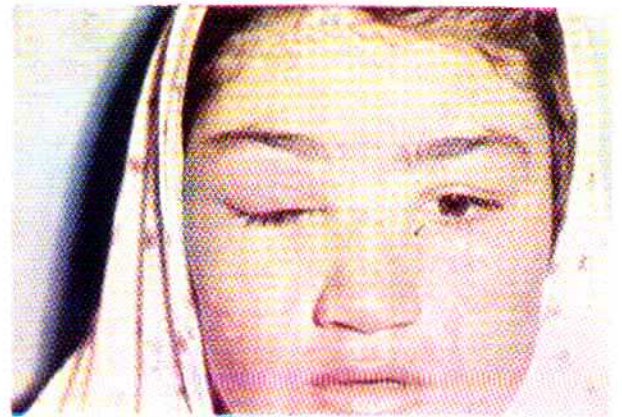ب - آتیه عمر و زندگی: همه میدانیم که چقدر مشکل است راجع به آتیه يك بیماری قند اظهار نظر کرد. بطور کلی علائم چشم نقش بسیار مهم و ارزنده را در این پیش بینی دارا میباشد، زیرا چه بسا اتفاق افتاده است که از مدت‌ها پیش قند درادرار بیمار بکلی از بین رفته و مقدار قند خون او هم بمقدار طبیعی و حتی کمتر از آن سالها



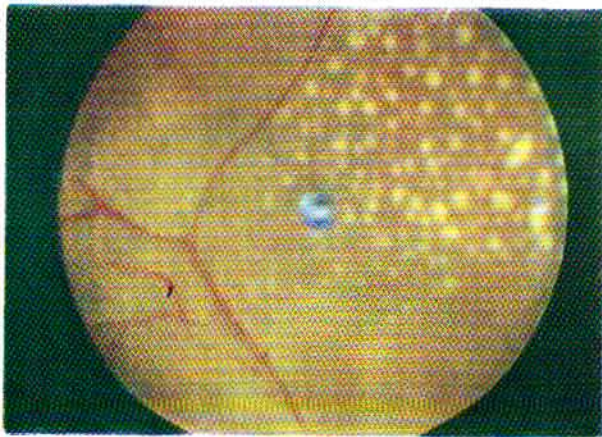
شکل ۱ - گل مزه‌های مکرر در اثر دیابت



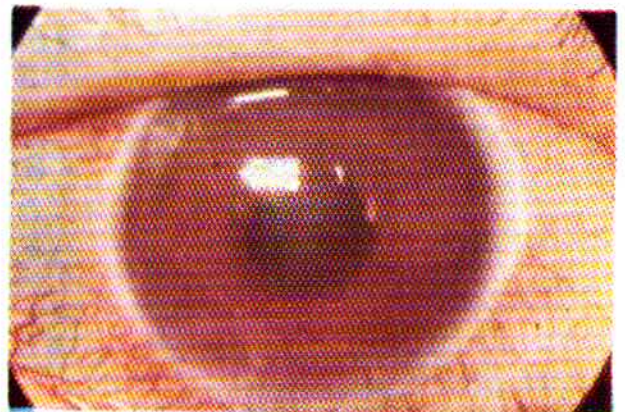
شکل ۴ - قنطاط سفید مایل به زرد در قطب خلفی رتین (شکل کاملاً مشخصه رتینیت دیا بیتیك)



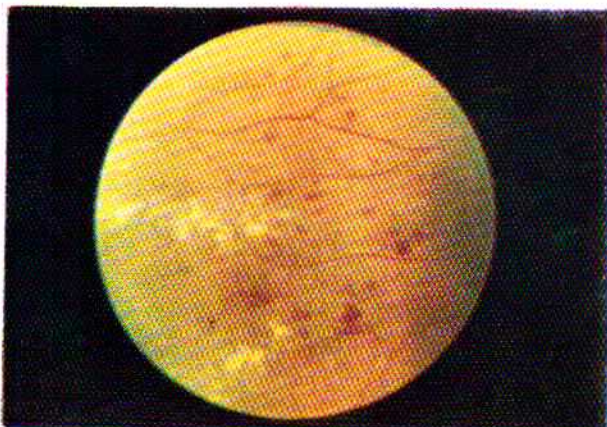
شکل ۲ - فلگمون پلك فوقانی در اثر دیابت



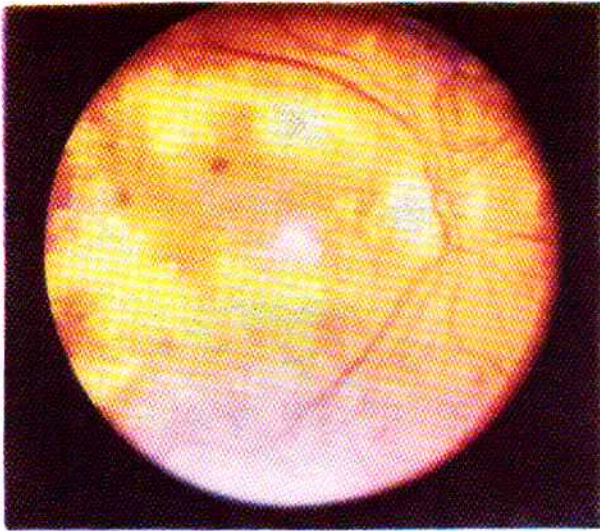
شکل ۵ - رتینیت نقطه شکل بدون خون ریزی (یکی از اشکال مشخصه دیابت در رتین)



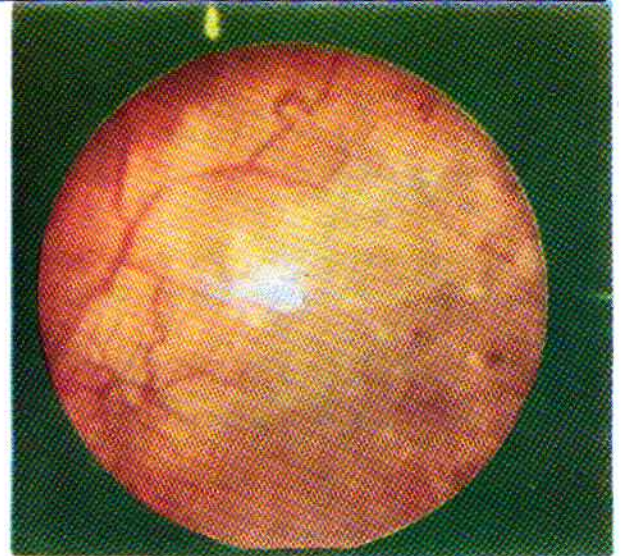
شکل ۳ - عروق نوزاد در روی پرده عنبیه و کنار حدقه (Iritis Rubeosis)



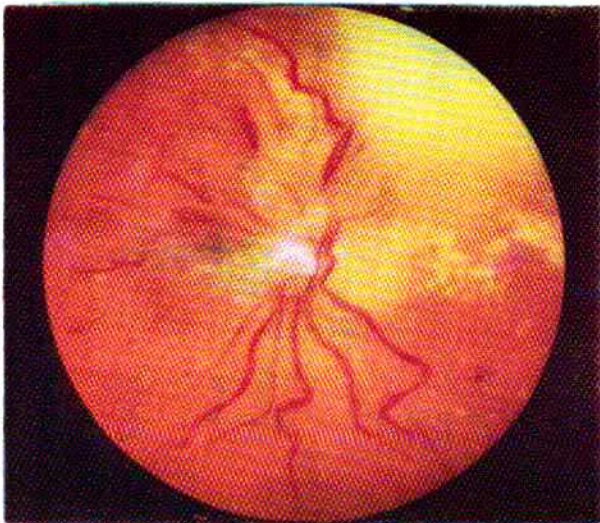
شکل ۶ - خون ریزی همراه با میکروآنوریزم و انژیودا (فرم مرکزی ضایعات دیابت در رتین)



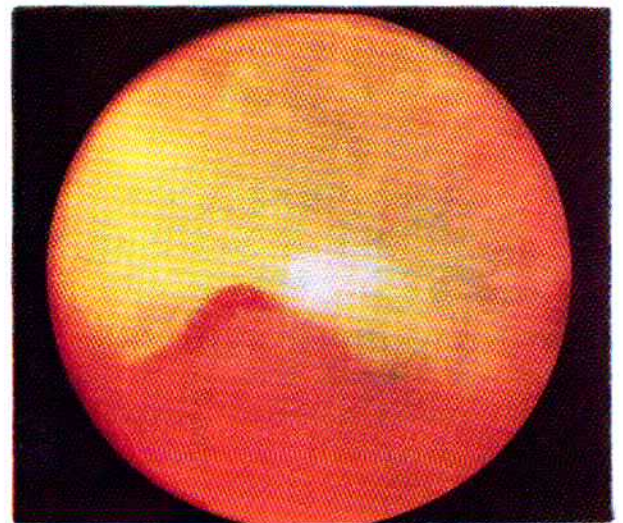شکل ۹ - دیوهای کلسترل همراه با میکروآنوریزم و خون ریزی و سروزیته (مراحل آخر فرم خالص ضایعات دیابت)



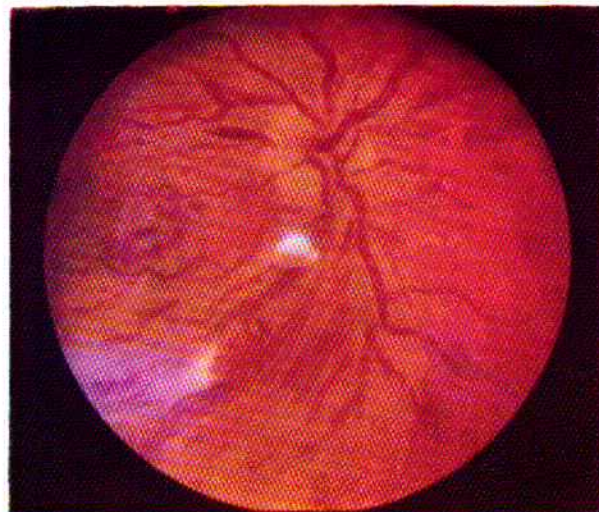
شکل ۷ - عروق نوزاد همراه با آگزودای بسیار شدید و میکروآنوریزم (ضایعات دیابت منتشره در تمام قسمت های رتین)



شکل ۱۰ - تورم باپی و خون ریزیهای شدید همراه با اوجاج عروق و سروزیته فراوان (ضایعات دیابتی همراه با فشار خون و ضایعات کلیوی)



شکل ۸ - خون ریزی بسیار شدید همراه با تورم رتین و نشت سروزیته (مرحله قبل از گلوکوم در دیابت)



شکل ۱۱ - خون ریزیهای منتشره در تمام قسمت ته چشم با سروزیته (تقریباً همراه با دیابت و فشار خون)

REFERENCES

- 1- Abrami, Gallois, Stehelin, Bull. S.O. Paris Juin 1930.
- 2- Adams, Retinite diabétique chez un malade de 22 ans. Brit. J.O. Janvier 1932 Page 38.
- 3- Bailliart, La circulation retinienne. Paris 1923 Page 246.
- 4- Bautin (C.T.) Diabetic lipemia retinalis and fat embolism, J. Am. Med. As. 86. 20 Fev 1926 Page 546.
- 5- Beauvieux et Pesme, La retinite diabétique Ar. O. 1923. Page 65.
- 6- Benedict, Les retinites dans les affections cardio-vasculaires et reinales. Am. J.O. 4. No 7. 1921. Juillet. Page 495 .
- 7- Retinite hypertensive et nephrite, Trans. sect. Opht. Am. Med. Ass. 73 Année, 22. 26 Session saint louis 1922.
- 8- Bistis. Retinite avec hyperglycemie sans glycosurie. Bull. S.O. Paris 20 Dec 1930
- 9- Bonnet (Paul). Manifestation du diabète sur l'appareil visuel. Oph. Clinique 1952 Page 1211.
- 10- Braun. R. Retinite diabétique. étude de 115 Cas. Ar. S.O. Nov. 1932.
- 11- Chailloux, les retinites chez les hyperglycemiques sans glycosurie. XIII Cong. inter. D.O. amsterdam. 10. Sep. 1929.
- 12- Chase (L.). Diabete lipemia retinalis. J. Am. Med. As. 57. 17. 18. Juillet 1931.
- 13- Cohen. Pathogenie et Pronostic des Complications oculaires dans les diabètes. Int. clin, 4, serie 23, 1923. P. 246.
- 14- Cohen, Lipemia retinalis with hypotonie diabetic coma. Ar. of. O, 50, Mai 1921. P. 247.
- 15- Couvelaire, A propos de 2 cas de retinites gravidique, glyco et obst, 2, No 5. 1920. P. 305
- 16- Dufur et gonin, Retinite diabetique, Encycl. Frac. O. Paris, 6. P. 833.
- 17- Garreton, Le diabète de la retine. Ar. O. Hispn. A. 32. 1932. P. 185.
- 18- Geunet. Le fond de l'oeil des diabétiques J. Med. lyon. 1924. P. 159. No 101
- 19- Gresser (E.D.). Recherche sur les rétinopathies: Diabete sucré, Am. J,O. Juillet. 1933. P. 608.
- 20- Hardy. Action de l'insuline sur la lipemie retinienne, Am. J.O. 1924 No.1 P. 39.
- 21- Jaffe (Moris) et schoufeld (W.A.). Lipemie retinienne due au diabete. Ar. O. Avril 1933.P. 531
- 22- L.O. Russo. la Retinite diabetique An. Di. Ott. 55, 1927. P. 222.
- 23- Malbran. Belgeri, Satanavsky, Alterations oculaires dan la diabetes. Soc. Argentina Oph.21. Dec. 1934.
- 24- Nylius, Retinite diabetique, Heidel. G. 1937.
- 25- Poyales. l'insuline en ophtalmologie. Ar. O. 1924. P. 207.
- 26- Re benjamin. Complications oculaires du diabete. Benos. ayres. 1934.
- 27- Rochon, Duvigneaud, Monthus, 2 cas de Glaucome dans la retinite diabetique. Cong. S.F.O. Mai. 1927
- 28- Rowo (A.). Effect of insuline in treatment of dlabetc with lipemia retinalis. J.Am. Med Ass. 82. 12 Avril 1924. P. 1167.
- 29- Taubenhans, Yeux et diabete. Bull. S.O. Vienne. Oct. 1934
- 30- Wagner, Willes. La retinite de diabete Mellitus J. Am. Med. As. 77. No 8. 1921. P. 515.
- 31- Waite. Les complications oculaires du diabete. New. Enge. Oph. Soc. 17. Oct. 1934.