درمان پروگناسی (پروژنی) با جراحی

مجله علمی نظام پزشکی

سال۲، شماره ۱ـ۲، صفحه ۱۲۳، ۱۳۵۰

دکتر ایرج مودت *

درمان ناهنجاریهای فك و دندان بوسیله عمل جراحی پدیده‌ای تازه نیست و از دیرزمان پزشکان در این صدد برآمده‌اند ، ولی از میان ناهنجاریهای مختلف، پروژنی بیشتر ازهمه نظرآنان را بخود جلب می کرد بطوریکه برای درمان آن گاهی به‌عمل‌جراحی نیز متوسل می‌شدند.

از شروع دوره تکامل و ایجاد روش های دقیق در درمان ناهنجاریهای مختلف فك وصورت، در حدود ده الی پانزده سال میگذرد. دراین‌مدت باابتکارشیوه‌های‌جدید وبادست‌آمدن امکانات بسیار ، متخصصین این فن قادر بانجام عمل‌هائی شده‌اند که‌از نظر کارآئی(فونکسیون)وزیبائی‌بسیار باارزش‌است و کمك‌مؤثری به بیماران میکند .

بررسی شکستگی‌های مختلف فك و صورت بجراح امکان میدهد که بسته بهر یك ازناهنجاریها، شیوه‌های بدیعی بوجود آورد.

ناهنجاریهای فك ودندان ممکن‌است باشکال مختلف آشکارشود :

اول‌ـ فك بالا و پائین از نظر شکل و اندازه کاملا طبیعی هستند ولی از نظر توپوگرافی نسبت بهم بطور غیر طبیعی قرار گرفته‌اند .

دوم‌ـ این دو فك ازنظر توپوگرافی نسبت بیکدیگر بطورطبیعی قرار دارند ولی از نظر شکل و اندازه نسبت بهم غیر طبیعی و نامتناسب هستند .

سوم‌ـ ممکن است هر دو نوع فوق‌الذکر تواماً نیز وجود داشته باشد .

نه‌تنها تناسب هردوفك نسبت‌بهم‌باید درنظر گرفته‌شود بلکه وضع فکین نیز نسبت به‌دیگرقسمتهای صورت، حتی‌نسبت به‌شکل‌خارجی تمام‌بدن‌ازنظرشکل‌واندازه‌وتوپوگرافی، بایدمتناسب‌وهنجارباشند.

تاکنون فقط بعضی از ناهنجاریهای فك و دندان بطور دقیق طبقه‌بندی شده‌اند (پروژنی‌ـ مزیوکلوزیون‌ـ دیستوکلوزیون‌ـ بآنس و غیره) ولی باید بخاطر داشت‌که امکان بروز دو یا چند نوع ازآنها تواماً دریك بیمار نیزوجود دارد.

در درمان ناهنجاریهای فوق‌الذکر باید بخصوص به‌نکات زیر توجه داشت :

۱ـ امکان بسته شدن دهان بطور طبیعی ودرنتیجه جلوگیری از عمل‌تنفس از راه دهان .

۲ـ ایجادکارآیی (فونکسیون) بهتر با جفت‌گیری (اکلوزیون) بهتر، برای‌کمك بعمل‌جویدن‌وگوارش.

۳ـ تکلم بهتر.

۴ـ زیبائی.

۵ـ از همه مهمتر رفع ناراحیتهای روانی .

اغلب با بیمارانی‌روبرومیشویم که دراثر ناهنجاریهای فك ودندان دچارناراحتیهای‌شدید روانی‌میباشند که‌عموماً بارفع ناهنجاریهای مذکور ناراحتیهای اخیرنیز برطرف می‌شوند.

۶ـ بهبودوضع اجتماعی‌ـ ناهنجاریهای فك ودندان تغییراتی در شکل خارجی صورت ایجاد میکند ودرنتیجه، جویدن ، گوارش، تنفس و تکلم را بسیار دشوار میسازد. و براثر این ناهنجاریها، وضع‌اجتماعی‌بیماران‌نیز بمخاطره میافتد وبرای‌انتخاب‌وآموختن حرفه‌موردنظر، گاه دچار مشکلات بسیارمیشوند بنحویکه امکان ادامهٔ زندگی برای‌آنان باقی‌نمیماند . ازاین‌رو ضرورت درمان این قبیل بیماران غیرقابل‌انکار است .

یکی ازشایعترین‌ناهنجاریهای فك ودندان‌که فقط باعمل‌جراحی قابل درمان است پروژنی(پروگناسی) است.

اصطلاح جدید و جامع‌تر پروژنی (پروگناسی) ، پروتروزیون

* خیابان آریامهر ـ تهران ـ شماره ۲+۱۱

[Downloaded from jmciri.ir on 2024-10-12]

ماندیبولر میباشد. این‌اصطلاح بمفهوم کلینیکی وقتی بکارمیرود که جسم ماندیبول، درحال‌جفت گیری‌دندانها(اکلوزیون بسته)، هم درجهت قائم (ساژیتال) و هم در جهت عرضی (ترانسورسال) نسبت‌به‌فك‌بالا، جلو(مزیال)، یعنی بطوراکلوزیون معکوس،قرار گرفته باشد و در مفصل گیجگاهی هیچگونه تغییری نسبت بوضع طبیعی‌وجودنداشته باشد وکندیل‌ها نیزقرارطبیعی خود را حفظ کرده باشند . در اینصورت ثـلث تحتانی صورت (محتوی جسم ماندیبول) نسبت به‌ثلث وسط صورت ، جلو (مزیال) قرار دارد وبدین‌ترتیب امکانات زیرموجود است:

اول‌ـ فك پائین نسبت به‌قرارطبیعی فك بالا ،جلوتراست.

دوم‌ـ فك بالانسبت به‌قرار طبیعی فك پائین عقب‌تراست.

سوم‌ـ هردو حالت فوق ممکن است تواماً پیش‌آید

برای تشخیص اینگونه ضایعات باید بدو نکتـه توجه داشت :

اول وضع‌جفت گیری‌دنداها(اکلوزیون)و دوم‌وضع نیم‌رخ صورت.

برای مبادرت بجراحی و انتخاب روش‌آن ، بایـد مشخص کرد که‌کدام فك در ایجاد ناهنجاری موجود دخالت بیشتری دارد و لازم است از بررسی نیمرخ چه از نظر تصویر (۱و۳و۵) و چه از نظر رادیوگرافی و سفالومتری (شکل۹) و مخصوصاً مطالعه دقیق‌مدلهای گچی(شکل۷) استفاده کرد . درهرصورت تشخیص نوع ناهنجاری و انتخاب روش جراحی بوسیله متخصص‌جراحی فك و صورت‌که تجربه‌کافی در جراحی ارتوپدی فك‌داشته‌باشد، انجام میگیرد .

برای درمان پروژنی باعمل‌جراحی، روشهای‌مختلفی وجوددارد که اغلب ازخارج دهان‌انجام‌میشود ومتاسفانه در دوطرف‌صورت ایجادسیکاتریس مینماید .

با پیشرفت روزافزون جراحی ارتوپدی فك،امروزه عمل‌جراحی پروژنی از داخل دهان کاملا عملی است .

امکانات جراحی ـ در حقیقت از هرنقطه شاخه افقی و یا شاخه صعودی ماندیبول وکندیل‌ها امکان استئوتومی و استکتومی‌برای درمان پـروژنی وجود دارد که بنوبـه خود روش خاصی را تشکیل میدهند و هریك از این شیوه‌ها نسبت بهم دارای مزایا و معایبی است .

درزیرچند بیمارکه باشیوه جدید ازداخل دهان جراحی شده‌اند معرفی میگردند.

معرفی بیمار ـ۱ـ

دوشیزه ص‌ـ ب‌ـ ۱۸ ساله ساکن اصفهان، ازکودکی تغییراتی در دندانهای خود مشاهده‌کرد وپی‌بردکه فك تحتانی او بتدریج بجلو رانده میشود (شکل۱ـ۳ـ۵).از سه سال قبل با بکار بردن پلاکهای متعدد ارتدنسی تحت معالجه‌قرارگرفت و در نتیجه‌باز کردن فك بالا، فقط فاصله‌هائی بین دندانهای او ایجاد شد ولی برای درمان پروژنی و تولید اکلوزیون طبیعی هیچ نوع اقدام موثری بعمل نیامد .

نزد این بیمار، پروژنی ازنوع حقیقی بود. بیش‌ازیکسال است‌که رشدآن متوقف شده‌است ازنظرسابقه، ناهنجاریهائی نیزدربستگان نزدیك بیمار دیده شده است .

مشخصات بالینی

۱ـ معاینه از خارج دهان :

یك‌سوم پائین صورت (محتوی جسم ماندیبول) بزرگ وجلوتر ازحد طبیعی قرارگرفته است، چانه خیلی جسیم و بلند میباشد. زاویه ماندیبول (نیوتن) بازتر از معمول است و یك‌سوم وسط صورت (محتوی فك بالا)کوچکتر ازطبیعی بنظرمیرسد وطرفین بینی، فرورفته‌است . (شکل ۱ـ۳ـ۵)

۲ـ معاینه از داخل دهان :

فکین و قوسهای دندانی بصورت اکلوزیون معکوس قراردارند. فك پائین بطرف چپ منحرف شده و تماس دندانـی نیز فقط در طرفین (مولرها و پرمولرها) وجود دارد (شکل ۵ـ۷)

قوس دندانی‌بالاکوچك‌است،دندان‌نیش(کانین‌نیمه‌نهفته) چپ‌بالاو دندان(لاترال)راست پائین‌قبلا کشیده‌شده، دندان‌نیش راست بالا هنوز در زیر استخوان پنهان‌است، فك پائین‌تنگی (کمپرسیون) شدیدی را نشان میدهد .

۳ـ رادیوگرافی :

در رادیوگرافیهای تهیه شده از بیمار نیز علائم فوق‌الذکرکاملا مشهوداست. نسج استخوانی‌طبیعی بوده نشانه‌ای از اکرومگالی، چه ازنظر کلینیکی‌وچه‌ازنظررادیوگرافی،وجود ندارد (شکل۹) از تاریخ‌عمل جراحی این بیمار مدت دوسال میگذرد وهیچگونه نشانهٔ برگشت مشاهده نشده است .

معرفی بیمار۲

دوشیزه ل ـ م ۲۰ساله،ازکودکی‌اختلال درجفت گیری دندانها ورشد مداوم فك پـائین داشته است. تصویر (۱۱و۱۲و۱۳و۱۴و۱۵ و ۱۶).یکسال قبل‌تحت عمل جراحی‌قرارگرفت وتاکنون کمترین علامت برگشت در او مشاهده نشده‌است.

معرفی بیمار۳

دوشیزه ش‌ـر ۲۳ساله. این بیمار ازکودکی مبتلا به پروگناسی بوده است تصویر (۱۷و۱۸)

بعد از بررسی دقیق عکس‌ها و رادیوگرافی و مدلهای گچی و اکلوزین بیمار فوق‌الذکر ، تصمیم به‌انجام عمل جراحی روی فك پائین از داخل دهان‌گرفته شد .

[Downloaded from jmciri.ir on 2024-10-12]

تاکنون بیمار تحت کنترل بوده وخوشبختانه هیچ نوع تغییری در اکلوزین او ایجاد نشده و بدین ترتیب نتیجه عمل کاملا رضایتبخش است. روش جراحی در مورد بیماران مذکور، ساژیتال اسپلیتینگ از داخل دهان است شکل (۱۹ و ۲۰). روش فوق بدلائل زیر بر روشهای دیگر برتری دارد.

۱ـ عمل جراحی از داخل دهان انجام میگیرد و ایجاد سیکاتریس که برای بیماران بی‌اندازه قابل اهمیت است ، نمیکند .

۲ـ امکان حرکت دادن فک و قوس دندانی پائین بهر طرف و هر اندازه و ایجاد اکلوزین مورد نظر وجود دارد .

۳ـ ظهور مفصل کاذب (پسودارتروز) تقریباً دیده نمیشود زیرا در هرصورت تماس استخوانی کافی در محل استئوتومی وجود خواهد داشت (شکل ۲۰ و ۱۹ـ۱۱ و ۱۲).

REFERENCES

1- Converse, J.M., : Reconstructive plastic surgery by W.B. Saunders Co. (1967).

2- Dal_Pont, G. : Retromolar osteotomy for the correction of prognathism. J. Oral Surg., 19:42, (1961).

3- Koele, H. : Die chirurgische Veraenderung von Form und Lage des Kinns. Eortschr. Kieferorth. 25, 233 (1963).

4- Mavaddat, I. : Die isolierte Fraktur des Processus muscularis mandibulae. Diss. (1968) Zuerich.

5- Mavaddat, I.: Intra-Oral correction of the facial asymetry due to condylar hyperplasia: J. Oral Surgery June (1971).

6- Mavaddat, I. : Prognathism (Progenie) The J of the Iranian dental Association No: 1,2,4 (1970).

7- Obwegeser, H.: The surgical correction of mandibular prognathism and retrognathia with consideration of genioplasty. Or. Surg., Or, Med., Or. Path. 10, 677 (1957).

8- Obwegeser, H.: Vorteile und Moeglichkeiten des intraoralen Vorgehens bei der Korrektur von Unter - Kieferanomalien, in:Schuchardt, K. Fortschr. der Kiefer._und Gesichtschirurgie, Vol.7,Stuttgart Thieme, 1965.

9- Qbwegeser, H.: The indication for surgical correction of mandibular deformity by the sagittal_splitting technique. Brit J.-oral Surg. I.No.3 (1965).

10- Reichenbach, Koele, Brueckl.: Chirurgische Kieferorthopaedie. J. Ambrosius Barth, Leipzig (1965).

۱۱ـ دکتر مهدی ورقا ناهنجاریهای فکی ودندانی واصول درمان آنها، سال ۱۳۴۷.

شکل ۱ـ تصویر بیمار(۱) از روبرو، قبل از عمل جراحی

شکل ۲ـ تصویر بیمار(۱) ازروبرو، بعدازعمل جراحی

[Downloaded from jmciri.ir on 2024-10-12]

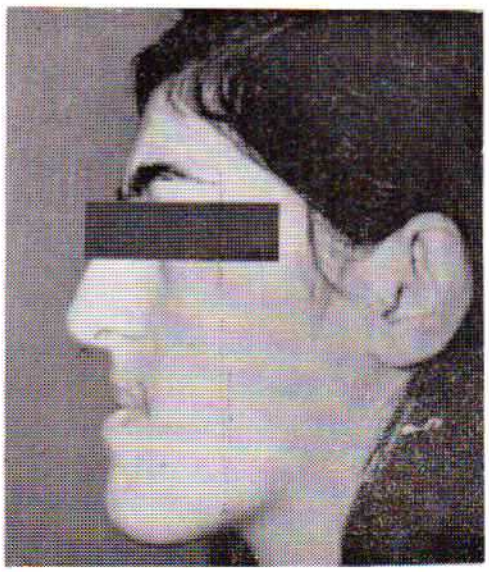

شکل ۳ــ تصویر نیمرخ بیمار (۱)، قبل از عمل

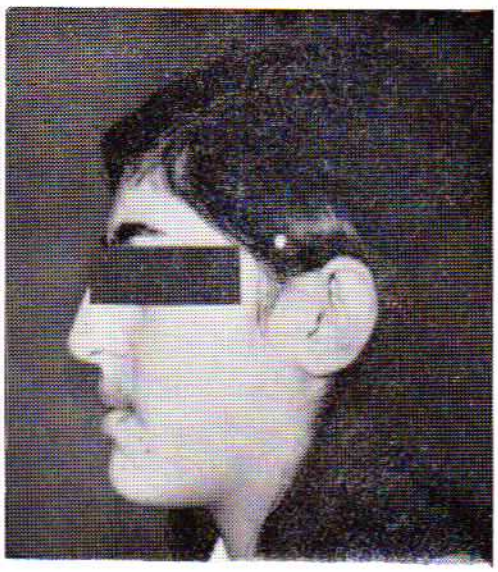

شکل ۴ــ نیمرخ بیمار (۱)، بعد از عمل

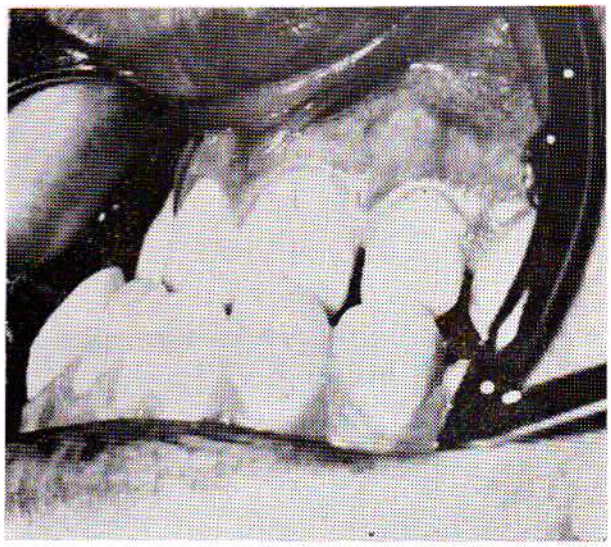

شکل ۵ــ جفت‌گیری دندانها (اکلوزیون) قبل‌ازعمل جراحی

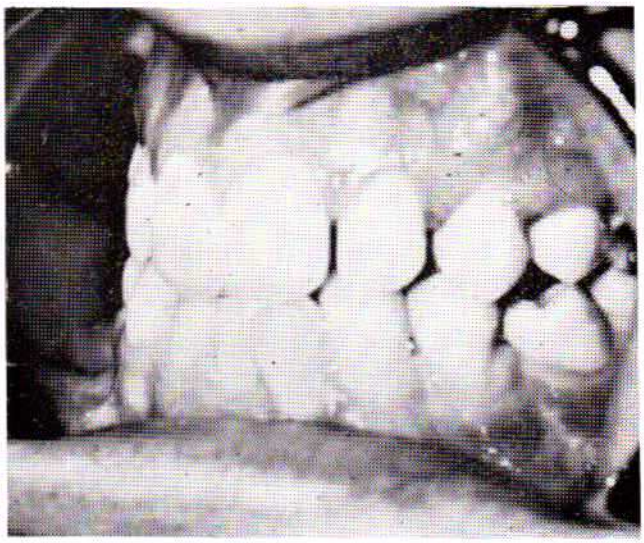

شکل۶ــ جفت‌گیری دندانها(اکلوزین) بعد از عمل جراحی

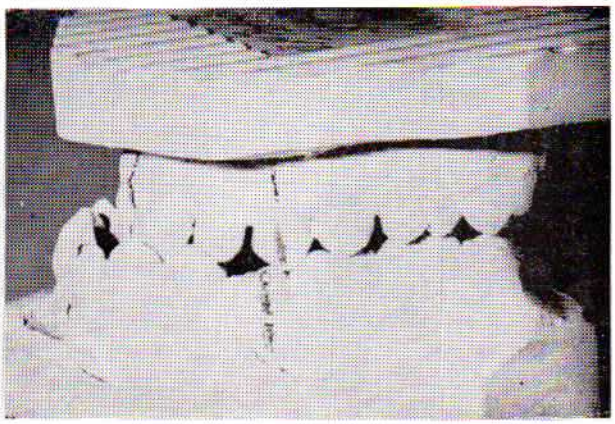

شکل ۷ــ مدل‌گچی (اکلوزین) بیمار قبل‌از عمل جراحی

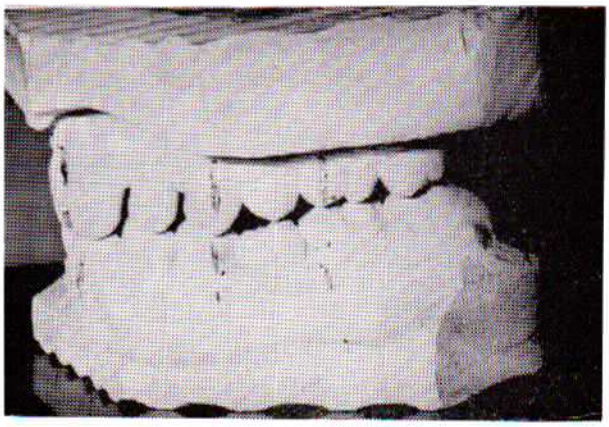

شکل ۸ــ مدل‌گچی (اکلوزین) بیمار بعداز عمل جراحی

[Downloaded from jmciri.ir on 2024-10-12]

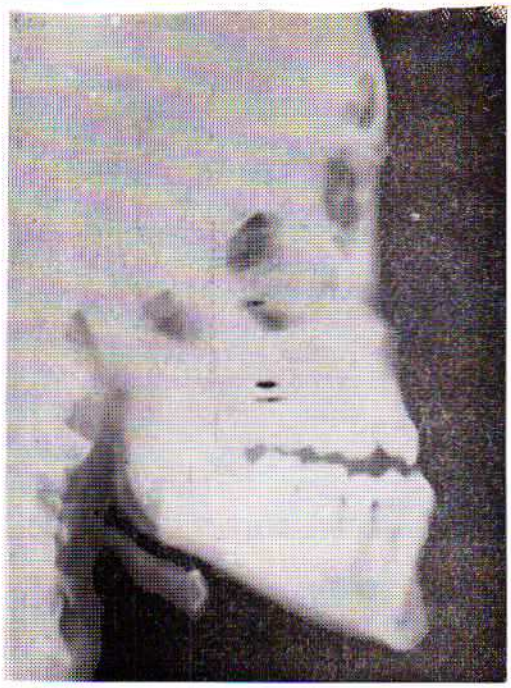

شکل ۹- رادیوگرافی از نیمرخ بیمار قبل از عمل جراحی

شکل ۱۰- رادیوگرافی از نیمرخ بیمار بعد از عمل جراحی

شکل ۱۱- نیمرخ بیمار(۲)، قبل از عمل جراحی

شکل ۱۲- نیمرخ بیمار(۲)، بعد از عمل جراحی

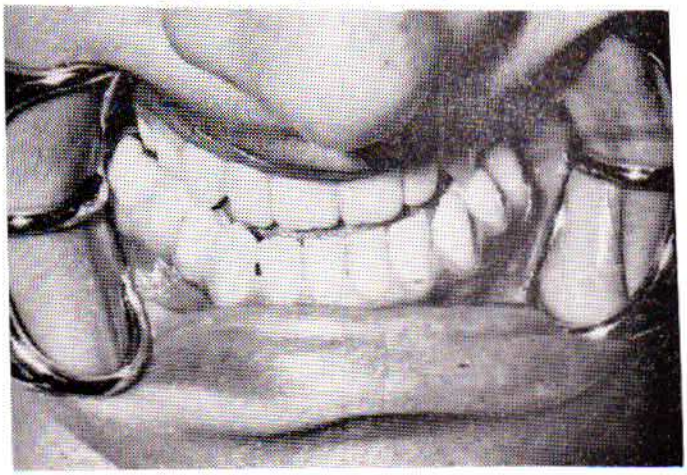

شکل ۱۳- جفت‌گیری دندانها (اکلوزین) قبل از جراحی

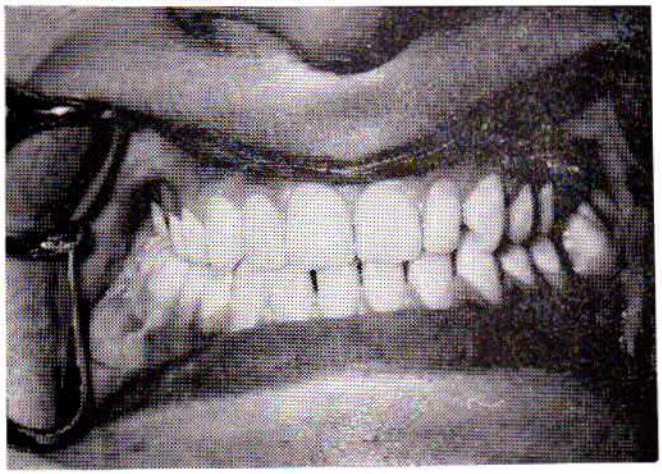

شکل ۱۴- جفت‌گیری دندانها (اکلوزین) بعد از عمل جراحی

[Downloaded from jmciri.ir on 2024-10-12]

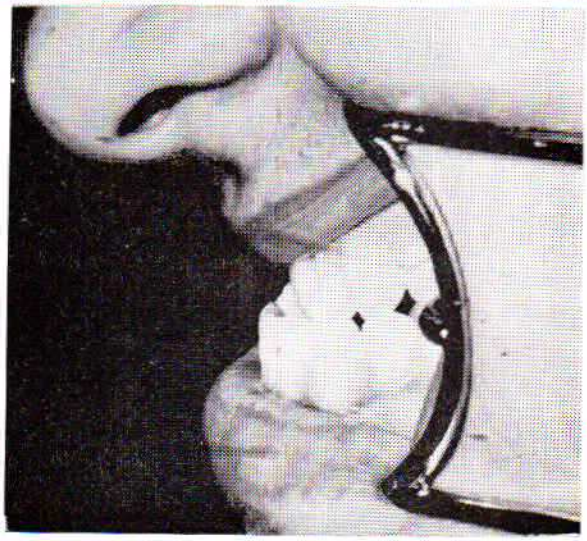

شکل ۱۵- جفت‌گیری دندانها از نیمرخ (اکلوزین) قبل ازعمل جراحی

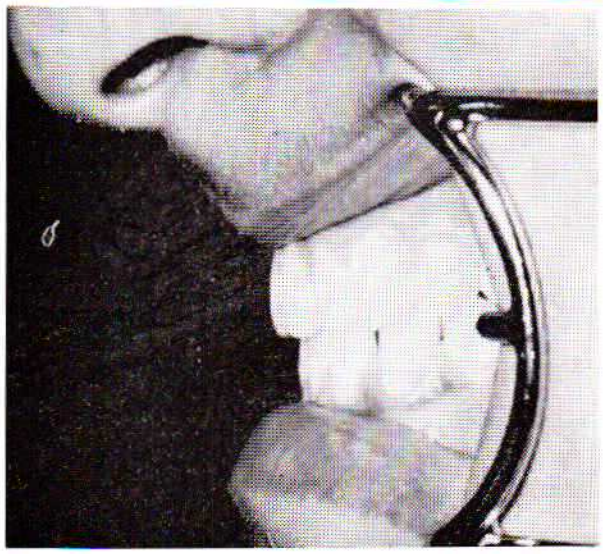

شکل ۱۶- جفت‌گیری دندانها از نیمرخ (اکلوزین) بعداز عمل‌جراحی

شکل ۱۷- نیمرخ بیمار(۳) ، قبل ازعمل جراحی

شکل ۱۸ - نیمرخ بیمار(۳) ، بعدازعمل جراحی

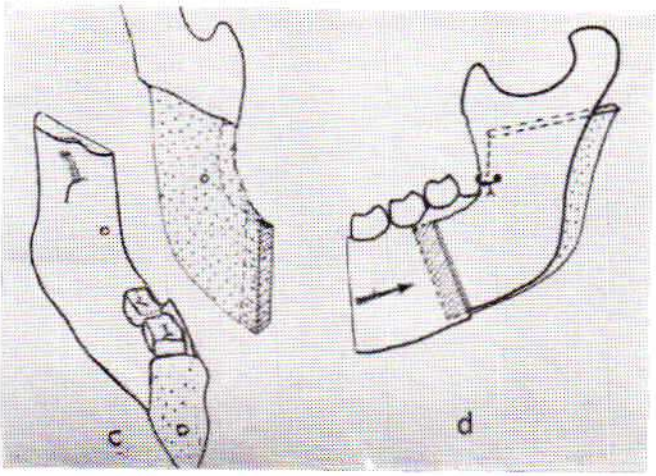

شکل ۱۹- روش جراحی (ساژیتال‌اسپلیتینگ)،درهرصورت تماس‌استخوانی وجود دارد

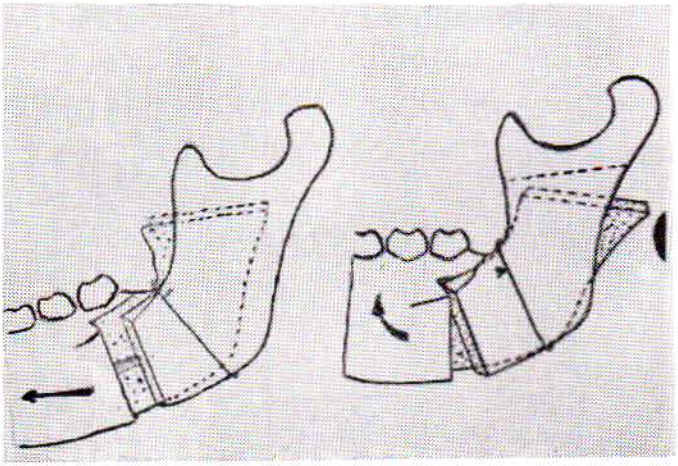

شکل ۲۰- روش‌جراحی (ساژیتال اسپلیتینگ)،آزادی حرکت بهرطرف وجود دارد

[Downloaded from jmciri.ir on 2024-10-12]