بحث پروکتولوژی

روش نوین بیوپسی از مخاط سیگموئید در تشخیص بیماریهای روده بزرگ

مجله علمی نظام پزشکی
سال ۲ ، شمارهٔ ۳ ، صفحهٔ ۲۲۷، ۱۳۵۰

دکتر محمد وفائی ـ دکتر احمد دیباج*

مقدمه

دراین مقاله، روش نوین بیوپسی مخاط سیگموئیدورکتوم بوسیلهٔ مکیدن (ساکشن بیوپسی)، برای کمك به‌تشخیص ودرمان ضایعات منتشرعفونی وغیرعفونی روده‌بزرگ، معرفی وتجربهٔ نویسندگان شامل ۲۰ مورد بیوپسی بررسی میشود.

در این موارد بکمك بیوپسی تشخیص بیماریهای عفونی مختلف روده بزرگ ازقبیل رکتیت اولسروز ، رکتوکولیت اولسروز و پولیپوز انفلاماتوار داده شده است.

نکته جالب‌توجه درمورد ساکشن بیوپسی اینکه در۶مورد، نتیجه آندوسکپی مؤید عارضه‌ای درروده بزرگ‌نبود درحالیکه‌آزمایش میکروسکوپی‌ازتکهٔ نمونه برداری شده بوسیله دستگاه مذکور، نشان دادکه عارضه‌ای وجود دارد .

بیوپسی ازمخاط سیگموئید ورکتوم درتشخیص بیماریهای عفونی وغیرعفونی روده بزرگ ازقبیل کولیتهای غیراختصاصی (کولیت اولسروز)، اختصاصی(بیماری‌کرون)، هیرشپرونگ وغیره نقش مهمی دارد (Gear and Dobbins1968)

درموردضایعات‌منتشرروده که‌مخاط‌ونسوج‌مبتلا، تردی‌وشکنندگی لازم‌را ندارند واساساً بصورت تومور نیستندکه بتوان بـا «پنس بیوپسی معمولی» مقداری ازآنهارابرداشت، بهتراست ازبیوپسی بروش مکیدن مخاط استفاده‌کرد (ساکشن بیوپسی).

طبیعی است‌که برای‌تشخیص تومورها ودیگرضایعات موضعی‌باید ازهمان پنسهای بیوپسی معمولی استفاده نمود وطـریقه ساکشن بیوپسی برای اینگونه ضایعات توموری بی‌فایده‌است.

ساکشن بیوپسی چیست ؟ هرگاه مخاط رکتوسیگموئید ضایعات پراکنده‌ای داشته‌باشدکه تشخیص علت‌آن‌تنها بانگاه‌کردن ازراه رکتوسیگموئیدسکپی میسرنباشد ویا نتوان بـا قاطعیت تشخیص علت‌را داد، باید ازروش‌نوین‌بیوپسی مخاط بوسیلهٔ مکیدن استفاده کرد.

توضیح اینکه قبلاً تشخیص علت ضایعات منتشر وپراکنده مخاط رکتوسیگموئید تنها بانگاه ومشاهده مخاط روده امکان‌پذیر بوده ولی بـرای چنین تشخیصی بصیرت و تجربـه کافی و طولانی برای طبیب متخصص‌لازم‌است.همچنین‌بایدتوجه داشت‌که ضایعات مخاطی‌رکتوسیگموئید درمراحل مختلف یك‌بیماری‌مثلاً «بیماری کولیت‌اولسروز» تغییرات‌فاحشی میکند ودرفواصل بین‌حمله‌های بیماری، مخاط حتی ممکن است شکل طبیعی وعادی‌بخودبگیرد. ازطرف دیگر دربیماریها وضایعات مختلف روده‌ای گاهی شکل‌و منظره مخاط دررکتوسیگموئیدسکپی شبیه‌بوده تفکیك وتشخیص آنها ازیکدیگر واقعاً مشکل‌است.

باتوجه به‌نکات فوق میتوان به‌ارزش ساکشن بیوپسی پی‌برد، چه متخصص آسیب شناسی باتهیه ـرشهای میکرسکوپی و تکیه بر مشاهدات خود تشخیص راقطعی میکند ، لذا با این طریقه‌آسان ترمیتوان مشکلات تشخیصی اینگونه ضایعات‌را حل کرد.

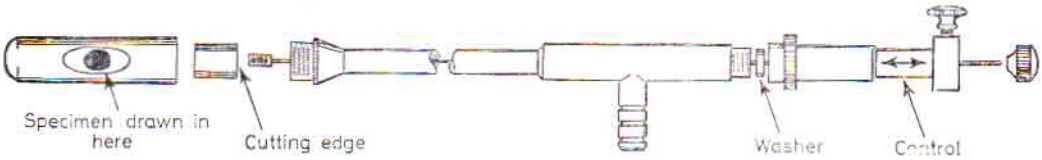

شکل ۱ــ دستگاه ساکشن بیوپسی

* بیمارستان‌ابن‌سینا‌ـدانشکده پزشکی دانشگاه‌تهران

[Downloaded from jmciri.ir on 2024-10-12]

البته بهیچوجه ادعا نمیشود که ساکشن بیوپسی ازارزش تشخیصی چشم‌ودیدن مناظر گوناگون بیماریهای روده‌ای بارکتوسیگموئید سکپی کاسته ، یااینکه توجه به شرح حال و دانستن سابقه بیمار اهمیت خودرا ازدست داده است، بلکه چه‌بسا تشخیص‌های قطعی میکرسکوپی متکی برمشاهدات سیگموئید سکپی و بررسی سوابق بیماراست .

بدلایل فوق روز بروز برارزش و اهمیت بیوپسی بروش ساکشن افزوده میشود وامروزه درهیچ‌یك‌از مراکزمهم درمانی بیماریهای روده بزرگ ورکتوم دنیا، بدون اتکاء بـه‌تشخیص میکرسکوپی بطریقه ساکشن بیوپسی، اقدام به‌هیچگونه درمان اساسی نمیشود.

اسباب ساکشن بیوپسی و تاریخچه آن: طـرح اسباب سـاکشن بیوپسی که در سال ۱۹۶۱ بوسیله Grayson و Dick ، ریخته شده بر اساس لوله بیوپسی معده که تـوسط (Wood, Doing Motteram & Hughes) ساخته شده‌بود متکی‌است. این‌وسیله دارای‌یك‌لوله‌استوانه‌ای مستقیم‌فلزی‌توخالی‌است. بانتهای‌این‌لوله سرپوشی پیچ میشودکه در دیواره طرفی خود سوراخی بقطر ۳ میلیمتر دارد، درداخل سرپوش چاقوئی بشکل تیغه‌برنده (شکل ۱) استوانه‌ای ومتحرك وجوددارد. این چاقوباتیغه برنده‌توسط سیمی‌که ازسرتاسر لوله استوانه‌ای عبورمیکند بـه‌اهرم خود در خارج منتهی میشود . باکشیدن این اهرم تیغه چاقو بعقب‌کشیده میشود وازجلوی سوراخ سرپوش عبورمیکند واگرمخاط بوسیله ساکشن بداخل سوراخ مکیده شده‌باشد آنراقطع مینماید.

طول اسباب ۳۴ سانتی متر است وساکشن یامکیدن ازیك زائده سوراخدار طرفی انجام میشود.

هر تیغه چاقوبخصوص دستگاه خود وقالب‌لوله استوانه‌ای‌سرپوش ساخته شده‌است. گم‌شدن تیغه، دستگاه ساکشن بیوپسی را ازحیز انتفاع میاندازد.

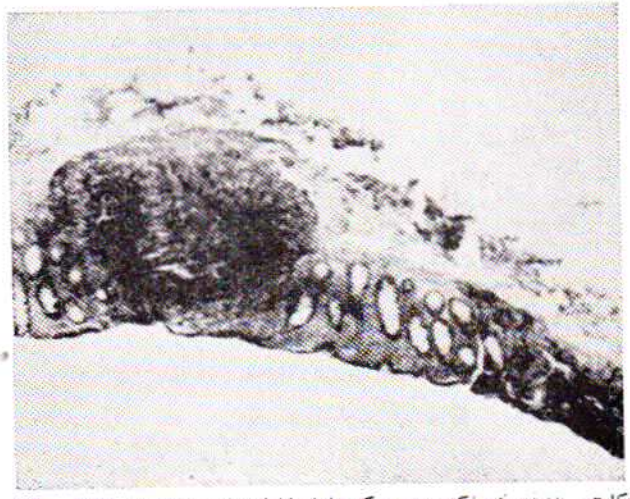

شکل ۲ــ یك نمونه ساکشن بیوپسی که شامل مخاط وطبقه سطحی زیرمخاطی میباشد (بزرگ نمائی ۱۸)

طریقه بیوپسی: پس از عبور سیگموئید سکپـی و تماشای مخاط سیگموئید، محل مورد نظررابرای بیوپسی انتخاب میکنیم. محل انتخابی بیوپسی‌معمولاً در ۱۰ تا۱۵سانتی‌متری بالای مقعدمیباشد، باید این‌نکته را همین‌جا توضیح دادکه نمونه برداری بادستگاه ساکشن‌بیوپسی ازمخاط ناحیه آنوس، بخصوص پائین‌خط‌دندانه‌ای. صحیح نیست وباید ازآن اجتناب‌کرد، زیرا اولاً بیوپسی‌این‌ناحیه دردناك است چه‌الیاف حساسه عصبی درپائین خط‌دندانه‌ای فوق‌العاده زیاد میباشند، درحالیکه این‌الیاف عصبی بتدریج که‌ازخط دندانه‌ای ببالا میرویم کم‌وکمتر وپراکنده‌ترمیشوند. ثانیاً توجیه هیستولوژی مخاط ناحیه آنوس معمولاً مشکل‌است.

بهرحال لولهٔ دستگاه ساکشن بیوپسی راکه قطرآن ازنیم سانتی مترتجاوز نمیکند ازلولهٔ سیگموئید سکپ عبـورداده، به‌انتهای فوقانی آن نزدیك میکنیم سپس از آن هم فرانر رفته سرپوش‌را به‌مخاط می‌چسبانیم وبرای رسیدن به‌منظور فوق لولهٔ سیگموئید سکپ را کمی بعقب میکشیم. حال‌مخاط ضایعه‌دار ومورد‌نظردر برابرسوراخ سرپوش دستگاه ساکشن بیوپسی قرار گرفته است. اینك بایك سرنگ‌که بوسیله یك‌لوله لاستیکی به‌دستگاه ساکشن بیوپسی متصل‌است ودرمسیرش نیزیك مانومتر قرار دارد، ۱۰ تا ۲۰سانتی‌مترمکعب هوامیکشیم تامانومتر فشاری برابر ۱۰ تا ۲۰ سانتی‌متر جیوه نشان دهد.

مقدار این‌فشار باید دربیماران وبیماریهای مختلف متفاوت‌باشد. دربیماریهائیکه مخاط کلفت شده‌بـاشد طبیعتاً فشار بیشتری لازم است تامخاط بداخل سوراخ دستگاه‌کشیده شود وبااگرمنظوراز بیوپسی‌نسج‌زیرمخاطی وبررسی گانگلیون‌های عصبی زیرمخاطی باشد (بیماری‌هیرشپرونگ) بایدتکه ونمونه‌برداشته‌شده بزرگتر وعمیقتر باشد. لذاباید فشاربیشتری برای مکیدن بکاررود تانسج عمیقاً بداخل سوراخ‌کشیده شود.

عوارض بیوپسی: عوارض قابل تصورعبارتند ازسوراخ شدن‌روده وخونریزی شدید ولی عملاً تـاکنون هیچگاه سوراخ شدن روده دیده نشده‌است. چنین عارضه‌ای نه تنهـا در ۲۰ مورد بیوپسی که توسط نویسندگان‌این‌مقاله بعمل‌آمده‌است مشاهده نشده بلکه در ۵۰۰موردی نیز که‌توسط دیگران گزارش‌شده مشهودنیامده‌است. عارضهٔ دوم عبارتست ازخونریزی: طبیعی‌است که پس‌از برداشتن نمونه ازمخاط روده‌کم وبیش خونریزی خواهیم‌داشت، لذا باید پس‌از بیرون‌آوردن‌لوله‌ی دستگاه ساکشن‌بیوپسی لوله‌سیگموئید سکپ‌را بجای گذاشت ودقیقاً محل برداشت‌بیوپسی‌راخشك وبررسی کرد. معمولاً پس‌ازمدت کوتاهی خونریزی‌قطع‌میشود ولی‌بندرت

[Downloaded from jmciri.ir on 2024-10-12]

ممکن است دربیماران مستعدبه خونریزی ویـاتصادفاً بعلت پاره شدن‌یك رگ‌بزرگ، خونریزی قابل‌توجهی پیش‌بیاید. در ۵۰۰ مورد فوق الذکر ۲ مورد خونریـزی دیده شده که احتیاج به ترانسفوزیون پیداکرده‌اند.

بهرحال ناراحتی‌وعوارض این‌روش بقدری‌کم است‌که انجام‌دادن بیوپسی‌دربیماران سرپائی بطورعادی‌ومستمر توصیه شده‌است منتها به‌بیماربایدتذکرداده شودکه پس‌ازبیوپسی ممکن‌است‌کمی خون در مدفوع خود به‌بیند.

آماده‌کردن نمونه: پس‌ازانجام بیوپسی، بوسیلهٔ سوزنی نمونه را از دستگاه خارج کرده بطریقی روی انگشت میگذاریم‌که طبقهٔ زیرمخاطی‌که معمولاً بصورت نقطهٔ مرکزی سفیدی ظاهر میشود روبه بیرون باشد.

سپس‌نمونه‌را ازروی انگشت به‌یك قطعه‌کوچك شیشه ناصاف (یخ زده) یاکاغذ خشك‌کن می‌چسبانیم ودر محلول ثـابت‌کننده قرار میدهیم. طرزقرار دادن نمونه، درتوجیه‌نتایج بافت‌شناسی بسیار مهم‌است. پس‌ازثبوت نسج‌نمونه‌را ازروی شیشه‌برداشته ازپهلودر پارافین‌میگذاریم. رویه‌صاف‌نمونه به‌تکنیسین‌اجازه‌میدهدکه سطح برش‌را عمود برسطح مخاط انتخاب‌کند. بهترین‌برش‌ها ازقسمت وسط‌نمونه‌بدست میآید زیرا دراینجاکمی ازطبقه زیرمخاطی نیز وجود دارد.

برشها به کلفتی ۳ میکرون تهیه میشود وبارنگ‌آمیزی معمولی هماتوکسیلین وائوزین رنگ‌آمیزی میشوند.

مزایای نمونه برداری بادستگاه ساکشن بیوپسی:

نمونه‌هائیکه باپنس بیوپسی ازمخاط مسطح گرفته میشود معمولاً باندازه‌های مختلف‌وضخامت‌نامساوی‌بدست میآیدولی‌نمونه‌هائیکه بوسیله دستگـاه ساکشن بیوپسی تهیه میشود به اندازه وضخامت مساوی بوده معمولاً شامل مخاط وطبقه سطحی‌زیرمخاطی میباشد وچون این‌نمونه‌ها هیچگاه شامل طبقه‌عضلانی نبوده‌اند، لذاامکان



شکل۳ ـ بیوپسی‌که زخم‌سطحی مخاط وارتشاح سلولهای آماسی تك‌هسته‌ای‌را درمخاط نشان میدهد (بزرگ‌نمائی ۷۲)

سوراخ‌شدن روده نیزوجود ندارد.

توجیه یافته‌های آسیب شناسی درروش ساکشن بیوپسی راحت‌تر است زیراوضع نسج‌نمونه اجازه برشهای منطقی وصحیح تری را میدهد. مثلاً دراین‌نوع بیوپسی‌هـا ضخامت مخاط وپـراکندگی سلولهای آماسی وناراحتی‌های طبقه زیر مخاطی وتغییرات غدد مخاطی‌را میتوان بهتر بررسی کرد. (شکلهای ۳ـ۴ـ۵)

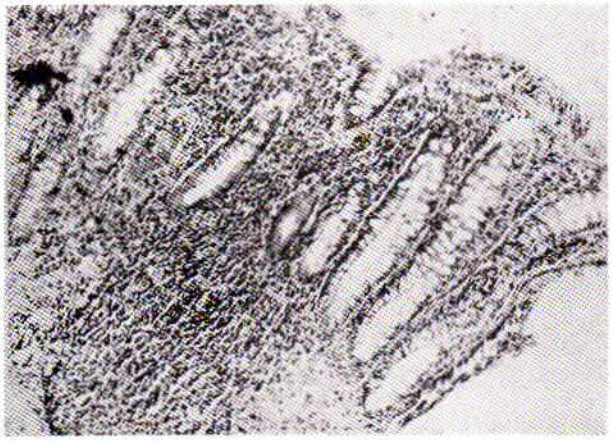

شکل۴ـ نمونه‌ای ازارتشاح شدید سلولهای‌آماسی تك‌هسته‌درمخاط وزیرمخاط (بزرگ‌نمائی ۷۲)

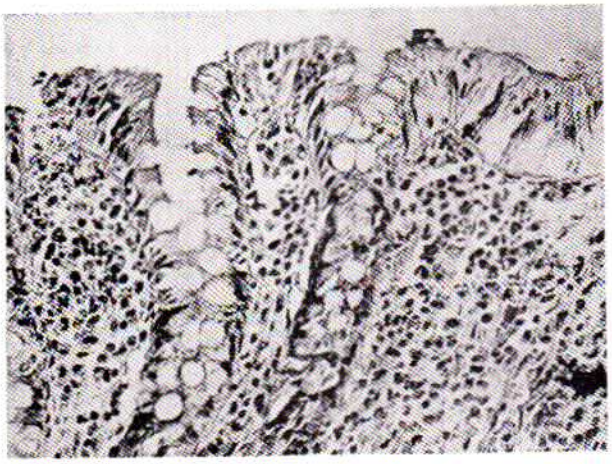

شکل ۵ـ ارتشاح سلولهای آماسی‌تك هسته درمخاط (بزرگ‌نمائی ۸۰)

نتایج بیوپسی بطریقه ساکشن توسط مؤلفین

در۸ ماه اخیر ۲۰ مورد بیوپسی بطـریقه ساکشن انجام وتوسط نویسندگان مورد بررسی‌قرار گرفته‌است. تمام‌این‌بیماران‌دارای علائم‌کلینیکی کولیت بدرجات مختلف بوده‌اند.

سن: سن بیماران از۲۱تا۵۸ سال ومتوسط سن ۳۶ سال است.

۲۱ <سن> ۵۸

متوسط سن ۳۶

مدت شکایت برحسب سال: ۱۵ نفر ازبیماران بمدت ۱ـ۲۰ سال ناراحتی‌های‌کولیتی داشته‌اند. (جدول۱)

[Downloaded from jmciri.ir on 2024-10-12]

مدت شکایت	تعداد بیماران
۳ تا ۱۵ روز	۲ نفر
۶ تا ۱۲ ماه	۳ »
۱ تا ۲۰ سال	۱۵ »

جدول ۱

در ۱۰ مورد ، در آندوسکپی علائم واضح کولیت از قبیل : بلغم فراوان ، خیز مخاطی، شکنندگی وخون دهندگی مخاط، احتقان بـدرجات مختلف و زخم واضح دیـده شده است. در دو مورد، پولیپوز انفلاماتوار Inflammatory Polyposis وجود داشته است که ضایعات یکی از آنها (مدت شکایت ۲۰ سال) منحصر بناحیه رکتوسیگموئید وضایعات دومی (مدت شکایت ۱۴ سال) درسر تاسر کولون دیده شده ومعلوم نیست ازچه تاریخی کولیت این بیماران سیرپولیپوز بخود گرفته است. ۳ نفـر دیگر از این عده علائم آندوسکپی واضح نداشته‌اند.

مدت شکایت برحسب ماه: ۳ نفر از بیماران مدت شکایتشان از ۶ تا ۱۲ ماه بوده دریکی از آنها علائم آندوسکپی رکتیت دیده شده است و دردومورد علائم آندوسکپی واضحی نبوده است. ازاین دو نفر یکی مبتلا به مونیلیاز روده ودیگری مبتلا به آمیبیاز بوده است. جدول (۱)

مدت شکایت برحسب روز: دو نفر از بیماران شکایتی بمدت ۳ و ۱۵ روز داشتند. یکی ازاین دو نفر دراندوسکپی اکیموز پراکنده زیر مخاطی نشان داده ودیگری ضایعه‌ای نداشته است. بیمار مبتلا به اکیموز برای معاینات بعدی مراجعه ننمود ولی بیمار دیگـر که درموقع مراجعه درد مختصر ناحیه ماك بورنه داشت چندروز بعد با حمله حاد آپاندیسیت مراجعه کرد وجراحی شد، بعد ازعمل کلیه علائم کلینیکی وی مرتفع گردید. جدول (۱)

علائم بالینی: تمام بیماران مورد بحث دارای علائم بالینی کولیت بوده‌اند. این علائم به‌ترتیب شیوع عبارتند از: اسهال، بلغم، تنسم، نفخ ، وجود خون در مدفـوع ، یبوست و اسهـال متناوب و زورپیچ. (جدول ۲)

علائم	اسهال	بلغم	تنسم	نفخ	خون بامدفوع	یبوست بااسهال	زورپیچ
موارد	۱۴	۱۶	۱۶	۱۴	۱۲	۱۰	۳

جدول ۲

شدت بیماری	موارد
ملایم	۱۲
متوسط	۷
شدید	۱

جدول ۳

در ۱۲ مورد علائم بالینی خفیف، در ۷ مورد متوسط ودر ۱ مورد شدید بوده‌است (جدول ۳)

سابقه آمیبیاز: در ۶ مورد بیماران سابقه‌ای شبیه به آمیبیاز ارائه کردند ولی درهیچیك آمیب درمدفوع دیده نشد.

علائم رادیولوژی: در ۹ مورد از بیماران رادیـوگرافی روده‌های بزرگ انجام شد، در ۴ مورد تشخیص کولیت داده شد وبقیه طبیعی گزارش شده‌اند.

محل بیوپسی: نمونه برداری ازسانتیمتر ۵ (آمپول رکتال) تاسانتیمتر ۲۵ (سیگموئید) انجام شده‌است.

نتایج آسیب شناسی: در ۱۷ مورد بافت برداشته شده علائم کولیت داشت ودر ۳ مورد بقیه نمونه مخاط طبیعی بود (جدول ۴). درتمام موارد بـافت بـرداشته شده شامل مخاط و طبقـه زیـر مخاطی بوده است.

تعداد	نتیجه پاتولوژی
۱۷ نفر	+
۳ »	—

جدول ۴

درتمام بیمارانیکه علائم اندوسکپی کولیت دیده‌شد، تشخیص توسط آسیب شناسی تائید گردید .

درهیچ یك از بیمارانیکـه نتیجه آسیب شناسی منفی بوده علائم آندوسکپی مثبت دیده نشده است. نکتهٔ جالب دراین‌است که در ۶ مورد (۳۰٪) از بیماران علائم آندوسکپی منفی‌ولی نتیجه آسیب شناسی مثبت بوده‌است وکلیه این بیماران بدرمان کولیت جواب مثبت داده‌اند. واینجااست که ارزش بیوپسی وآزمایش آسیب‌شناسی، بعنوان وسیله ارزنده‌ای برای کمك بـه بیمار وطبیب درتشخیص و درمان کولیتها، مشخص میگردد. (جدول ۵)

[Downloaded from jmciri.ir on 2024-10-12]

مقایسه نتایج آندوسکپی و پاتولوژی			
تعداد	پاتولوژی	آندوسکپی	علائم کلینیکی
۱۱ نفر	+	+	+
» ۶	+	−	+
» ۳	−	−	+

جدول ۵

نکات دیگر:

در۳ مورد از بیماران علائم اندوسکپی محدود به رکتوم بوده‌است یعنی بیماران فقط پروکتیت داشته‌اند.

۳ نفر از بیماران قبلا ۱ تا ۳ بار بعلت شکایات فعلی تحت عمل جراحی بواسیر قرار گرفته بوده‌اند وچون ناراحتیهای آنها مربوط به پروکتیت بوده‌است بهبود نیافته‌اند. (جدول ۶)

بیمارانیکه بی‌جهت عمل شده‌اند		
نوع عمل	بیماری اصلی	تعداد
هموروئیدکتمی	پروکتیت	۲ نفر
هموروئیدکتمی	پولیپوز انفلاماتوار	» ۱

جدول ۶

از ۱۱ بیماریکه نتایج آندوسکپی مثبت داشته‌اند در۲مورد کولیت اولسروز(جدول۷) تشخیص داده شده که یکی همراه پولیپوز انفلاماتوار بوده است.

نتیجه تشخیصهای مثبت اندوسکپی درکولیتهای غیراختصاصی	
تعداد	مشخصات
۲ نفر	کولیت اولسروز «یکی همراه باپولیپوز انفلاماتوار»
» ۱	پولیپوز انفلاماتوار بعلت نامعلوم
» ۷	رکتوکولیت «دوتای آن فقط پروکتیت بود»
» ۱	رکتیت اولسروز

جدول ۷

ـ دریك مورد پولیپوز انفلاماتوار بعلت نامعلوم دیده شده است.

ـ درهفت مورد رکتوکولیت غیراختصاصی Non specifique تشخیص داده شده که دومورد آن فقط پروکتیت بوده‌است.

ـ دریك مورد نیز رکتیت اولسروز وجود داشته‌است.

بیماریکه مبتلا به آپاندیسیت بود علائم آندوسکپی وآسیب شناسی منفی داشته‌است همچنانکه پس‌ازعمل علائم بالینی بیمار مرتفع شده‌است.

یکی از بیماران مبتلابه پروکتیت که قبلاهموروئیدکتمی شده بود مبتلابه تنگی مقعد گردیده است.

دونفر از بیماران که دارای علائم بالینی کولیت بوده‌اند ولی علائم آندوسکپی وپاتولوژی کولیت را نداشته‌اند، درآزمایش مدفوع یکی مبتلا به مونیلیازو دیگری دارای نارسائی میکربی محیط روده بوده‌است.

REFERENCES:

1- Brandborg, L.L., Rubin, C.E. and Quinton, W.E.(1959) Gastroenterology. A multipurpose instrument for suction biopsy of the oesophagus, stomach, small bowel and colon. 37, 1-16.

2- Dick, A.P., Lennard-Jones, J.E., Hywel Jones, J.and Morson, B.C. (1970) Gut. Technique for suction biopsy of rectal mucosa. 11, 182-184.

[Downloaded from jmciri.ir on 2024-10-12]

3- Dick, A.P. and Grayson, M.J., (1961) Brit. Med. J. Ulcerative colitis: a follow_up investigation with mucosal biopsy studies. 1, 160-165.

4- Dobbins, W.O., and Bill, A.H.(1965) New Eng l. J.Med., Diagnosis of Hirschsprung's disease excluded by rectal suction biopsy. 272, 990-993.

5- Flick, A.L., Voegtlin, K.F., and Rubin, C.E , (1962) Gastroenterology. Clinical experience with suction biopsy of the rectal mucosa. 42, 691_705.

6- Gabriel, W.B., Dukes, C.E., and Bussey, H.J.R. (1951) Brit. J. Surg. Biopsy of the rectum. 38,401-411.

7- Gear, E. V., and Dobbins, W O. (1968) Gastroenterology. Rectal biopsy: A review of its diagnostic usefulness. 55, 522-544.

8- Truelove, S.C., Horler, A.R., and Richards, W.C.D. (1955). Brit. Med. J. Serial biopsy in ulcerative colitis. II, 1590-1593.

9- Wood, I. J., Doig, R. K., Motteram, R., and Hughes, A. (1949) Lancet. Gastric biopsy: report on fifty_five biopsies using a new flexible gastric biopsy tube. I, 18_21.

10- Goligher, J.C. (1967). Surgery of the enus, rectum and colon. 2nd. edition London

۱۱ـ دکترمحمد وفائی ـ ۱۳۴۸، کتاب بیماریهای مقعد ـ دانشگاه تهران.

[Downloaded from jmciri.ir on 2024-10-12]