

پریکاردیت فشارنده بعلت پارگی کیست هیدا تیک بطن چپ و درمان جراحی موفقیت آمیز آن

مجله علمی نظام پزشکی
سال دوم، شماره ۴-۵، صفحه ۳۱۱، ۱۳۵۱

دکتر علی اکبر صحت * دکتر لوی پینچ **

بر آمده بود، وریدهای گردن در حال نشسته و در ۴۵ درجه کاملاً منسج بودند و در شقیق خالی نمی شدند. قطر قدیمی خلفی قفسه صدری افزایش یافته و شوک نوک قلب (Point Maximal Impulse = P.M I) مشاهده نشد و قابل لمس نیز نبود.

در سمع قلب صداها کاهش یافته و یک صدای سوم در اوایل دیاستول بطور متناوب در کنار چپ استر نوم شنیده شد، لیکن هیچگونه سوفل یا فروتمان وجود نداشت. در سمع ریه ها رالهای خشک بطور پراکنده در هر دو ریه همراه با کم شدن صداهای تنفس موجود بود. شکم بر آمده با آسیت آزاد، کبد حساس و دوازده سانتیمتر در پایین لبه دنده در خط وسط ترقوه ای راست بود.

پاها و ساقها تا نیمه متورم بود و گوده می گذاشت. بیمار از نظر عصبی طبیعی و آزمایش رکنال نیز طبیعی بود. آزمایشات پار کلینیکی غیر طبیعی بیمار عبارتند از: زمان پروترومبین ۲۰ ثانیه (شاهد ۱۲ ثانیه). آزمایش برم سولفن فتالین پس از ۴۵ دقیقه ۱۸٪ احتباس نشان داد. بیلیروبین توتال سرم شش میلیگرم درصد و بیلیروبین غیر مستقیم چهار میلیگرم بود. فسفاتاز آلکالن بیست واحد بسی برارک و تست تسوبر کولین و کازونی منفی بودند. سدیما نتاسیون گلبولهای سرخ پانزده میلیمتر در ساعت بود. الکتروکاردیوگرام شکل (۱).

در فلور و سکیپی: اندازه قلب طبیعی، کنار چپ قلب بصورت خط مستقیم و حرکات قلب تخفیف یافته بود. در طرف راست دیافراگم کاملاً بیلا رانده شده و حرکات آن نسبت به نیمه چپ دیافراگم متناقض بود و کلسیفیکاسیون موجود نبود.

اکینوکوکوز قلب بیماری نادر و غیر عادی است و از آن غیر عادی تر عارضه دبررس پریکاردیت فشارنده بعلت پاره شدن کیست هیدا تیک قلب بدرون حفره پریکارد است.

درمان جراحی پریکاردیت فشارنده بخوبی مشخص، و تقریباً استاندارد شده است. لیکن در مواقعی که عامل ایجاد آن اکینوکوکوز باشد، نحوه درمان بامواردی چون سل یا عفونتهای پیوژن تفاوت دارد. آنچه ذیلاً معرفی میگردد یک مورد پریکاردیت فشارنده بعلت پارگی کیست هیدا تیک قلب است که عمل جراحی آن با موفقیت کامل همراه بوده است.

شرح حال بیمار: م. و. ۵۰ ساله، زارع، اهل بیرجند در تاریخ ۳/۸/۴۸ بعلت درد و تورم شکم و پاها به بیمارستان آمریکائی مشهد مراجعه کرد و بستری گردید.

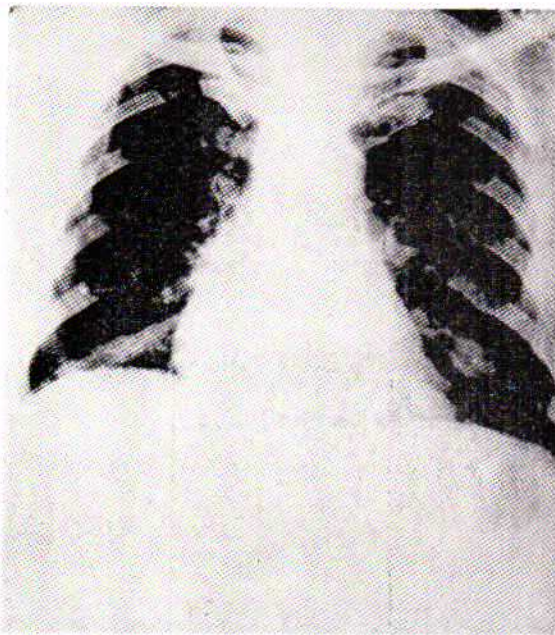
حال بیمار تا یکسال قبل از مراجعه خوب بوده است و ناراحتی وی باورم تدریجی شکم، درد رعب فوقانی راست شکم و بالاخره ورم اندام تحتانی شروع میشود. پس از مراجعه بطیب در بیرجند و درمان باقرص و امپول مقدار ادرارش زیاد میشود و ورم پاها تا حدودی تخفیف می یابد لیکن مجدداً دچار ادم و تنگ نفس بهنگام فعالیت میگردد. دو سال قبل از بستری شدن در بیمارستان، بیمار از دیوار سقوط کرده که منجر به شکستگی چهار دنده در طرف چپ قفسه صدری شده است.

در آزمایش بدنی: نبض ۱۳۰ در دقیقه و منظم، فشار خون ۱۲/۹ حرارت ۳۶/۵ و تنفس ۲۸ در دقیقه بود.

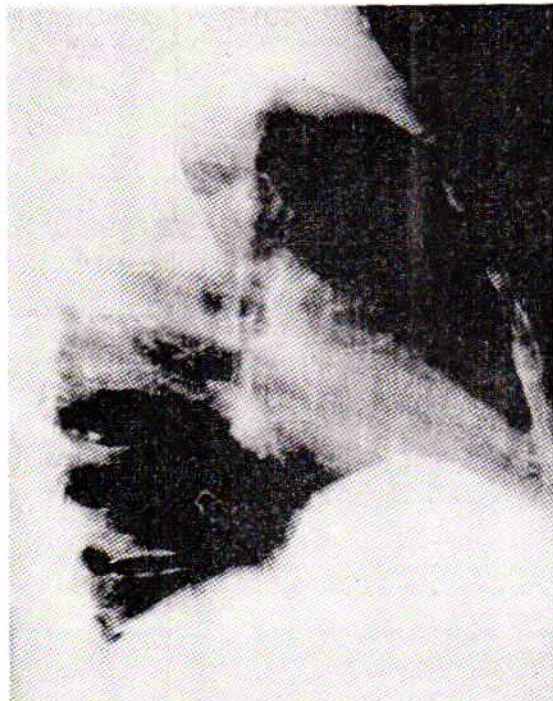وضع عمومی: بیمار سیانوزه، باصورت و پاهای متورم و شکم

* دانشکده پزشکی دانشگاه مشهد.

** جراح بیمارستان آمریکائی مشهد.



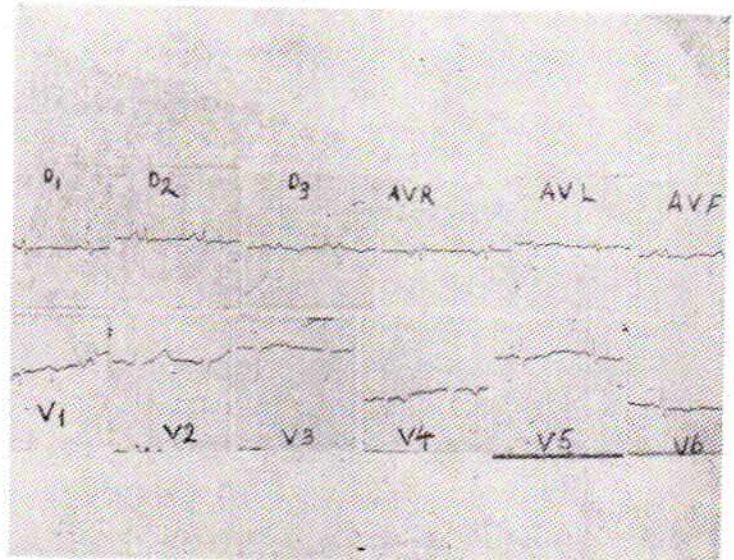
شکل ۲- اندازه قلب طبیعی، کنار راست قلب بصورت خط عمودیتیم، و نیاید یا فرام راست بیالا رانده شده است. آتار شکستگی دنده در طرف چپ دیده میشود و در عکس پروفیل ضخیم شدن پریکارد کاه، آت واضح است.



شکل ۳-

ماده سفید رنگ نرم همراه با مقدار مواد که بطور وضوح کیست نابالغ و از بقایای یک کیست هیداتیک پاره شده نوك قلب بود ملاحظه گردید (شکل ۴).
کلیه مواد نكروزه و کیست های دختر برداشته شد و ناحیه با محلول

بیمار با تشخیص پریکاردیت فشارنده تحت درمان با دینیتال و دیورتیک قرار گرفت که منجر بکندی نبض گردید، لیکن ادم واسیت و بزرگی کبد تغییر واضحی نشان نداد. چهار هفته پس از بستری شدن حال بیمار تغییری نکرد و از تنگ نفس زیاد دره وقوع راه رفتن و فعالیت شکایت داشت.

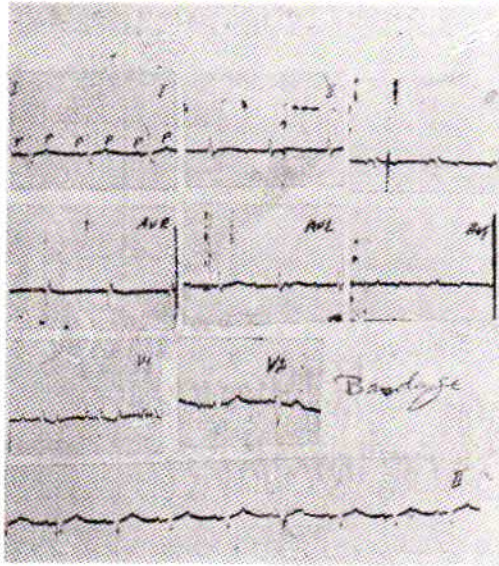


شکل ۱- ریتم قلب سینوسی، موج P در اشتقائهای II، III، AVF، V1 و V2 دو فازه و مشخص بزرگی هر دو دهل بزرگ است کمی و لتاز Q.R.S. و تغییرات منتشر موج T نشانه پریکاردیت است، ST در V1 و وجود موج S. در اشتقاقهای سمت چپ قفسه صدی احتمالاً بعلت اختلاف هدایتی در بطن راست میباشد.

در روز چهارم و پنجم بستری شدن پس از مراجعت از بخش رادیولوژی بیمار دچار سیانوز شدید با تنگ نفس، لرزشهای میوکلونی و بالاخره شوک گردید. نبض بیمار حس نمیشد و فشار خون وی قابل اندازه گیری نبود. پس از معالجه بیمار بالوآرترونول، و تجویز مایعات ناراحتی حاصله از کمبود بازده قلب مرتفع گردید و روز بعد از پریکارد بیوپسی بعمل آمد که قریب هشت میلیمتر ضخامت داشت و اثری از سل در آن دیده نمی شد. دو روز بعد بیمار تحت عمل پریکارد کتومی قرار گرفت.

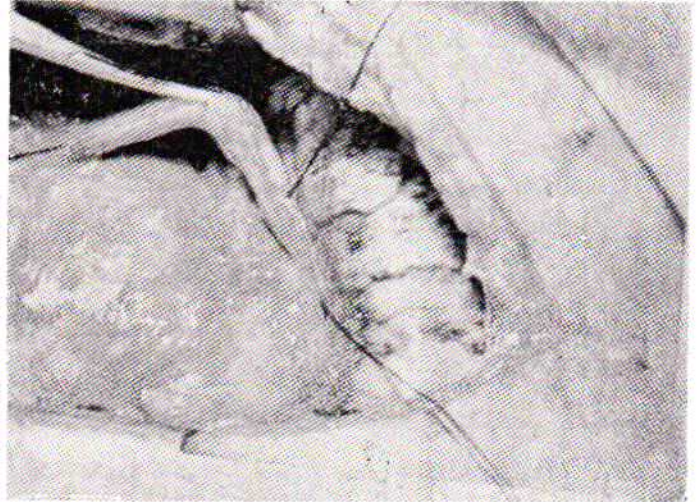شرح عمل: پس از انجام یک استرنوتومی عرضی ملاحظه شد که پریکارد فوق العاده ضخیم و از حرکات قلب بشدت کاسته شده بود. بایک برش عرضی در سطح قدامی، پریکارد از اپیکارد مجزا گردید. با این عمل کار قلب بهتر شد سپس بقیه پریکارد در پائین، تادیافراگم و در طرف راست تا عصب فر نیک و در بیالا تا شریکان ریوی آزاد و برداشته شد. بعداً دیسکسیون در طرف چپ تا عصب فر نیک چپ انجام گرفت که تا نوك قلب ادامه یافت.

در مسیر اخیر هر چه بطرف چپ دیسکسیون ادامه می یافت بقطر پریکارد افزوده می شد، تا اینکه درست در نوك بطن چپ مقداری

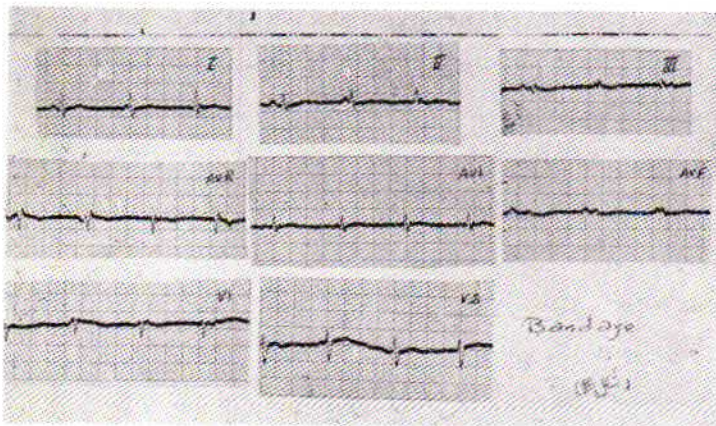


شکل ۶- الکتروکاردیوگرام پس از عمل: تاکیکاری همراه با بلوک ۳:۱ (دهلیز ۱۶۶ بطن ۸۳ در دقیقه). دریا تبین: اشتقاق II همراه با ماساژ سینوس کاروتید که بی اثر بوده و موجب ازدیاد بلوک نمیشود.

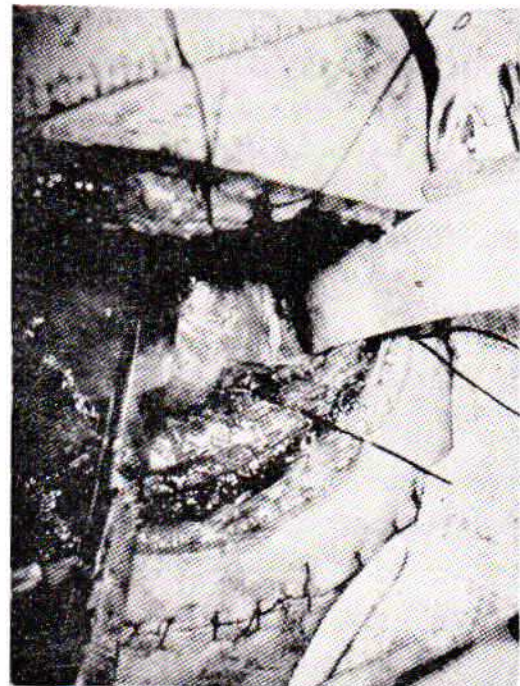
۱٪ تنظوید تمیز گردید، چون دیواره قلب در این ناحیه فوق العاده نازک شده بود، قسمتی از پریکارد برای تقویت جدار در آن نقطه بر جای گذارده شد زیرا احساس می شد که بقدر کافی پریکارد کتومی انجام شده و عمل قلب بدون مانع و بخوبی انجام خواهد شد. پس از عمل حال بیمار کاملاً خوب بود و جزیک آریتمی بصورت تاکیکاردی دهلیزی همراه با بلوک ۲:۱ که ماساژ سینوس کاروتید بر آن بی اثر بود (شکل ۵)، اشکال دیگری وجود نداشت. آریتمی فوق الذکر روز بعد تبدیل به جدائی دهلیزی بطنی گردید (شکل ۶).



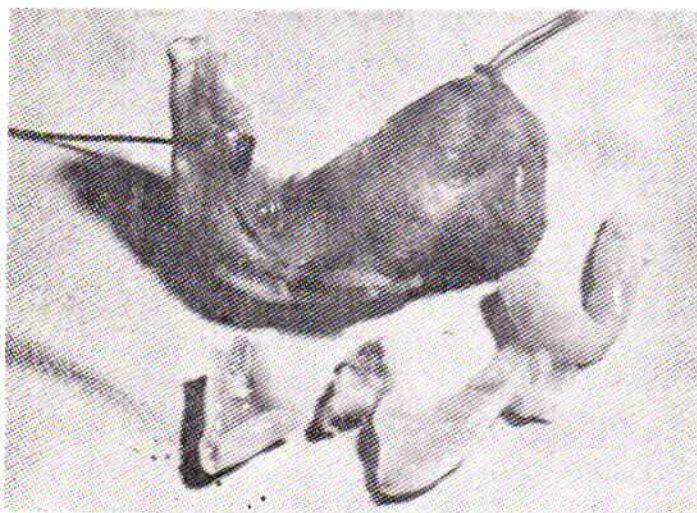
شکل ۴- سطح قدامی قلب آزاد شده وضخامت پریکارد بوضوح نمایان است.



شکل ۷- الکتروکاردیوگرام روز چهارم پس از عمل: جدائی دهلیز بطن (A.V.dissociation) را نشان میدهد.



شکل ۵- بقایای کیست هیداتیک پاره شده بصورت یک کیست نابالغ و مواد تکروره در نوك قلب (محل قرار گرفتن رتر اکتور) مشاهده می شود. روز هشتم پس از عمل قسمت اعظم هپاتومگالی و ورم بیمار همچنان درد شکم وی از بین رفته بود و در روز دوازدهم پس از عمل الکتروکاردیوگرام بیمار طبیعی بود.



شکل ۸- قسمتی از پریکارد ضخیم شده و بقایای کیست هیداتیک را نشان میدهد.

بحث: کیست هیداتیک قلب که اولین بار بوسیله Deve (۴) گزارش شد و بطور کلی بیماری اکینو کوکوز، در کشورهایی که تربیت گوسفند رواج دارد چون استرالیا، زلند جدید و گوئته یونان، خاورمیانه، شمال آفریقا، بالکان و شوروی به وفور یافت میشود.

انسان میزبان اتفاقی انگل و دچار مرحله جنینی آن میشود. میزبان اصلی سگ است و تخمها که بی نهایت در برابر عوامل خارجی مقاوم اند از طریق مدفوع سگ خارج آب و غذا را آلوده میسازند. این مواد بوسیله میزبان واسطه که گوسفند است خورده شده و اگر سگ از اعضای آلوده گوسفند بخورد دوره زندگی انگل کامل میشود.

شکل جنینی انگل بوسیله جریان خون کرونر بقلب میرسد، گرچه Jorge, Re (19) راه لنفاوی را نیز در انتشار آن مؤثر دانسته اند. Binet و Marches و Canabal کیست طرف چپ قلب را شایعتر میدانند و معتقدند که علت آن زیادتر بودن جریان خون کرونر طرف چپ قلب است (۱۸ و ۱۳) در حالیکه مواردی که بوسیله Peters و همکارانش مطالعه شد ابتلاء بطن راست بیشتر بوده است که علت آنرا سیر مستقیم خون بداخل کرونر راست میدانند (۳).

جنین پس از جایگزینی در میوکارد ایجاد یک کیست میکند که با بزرگ شدن تدریجی خود میتواند بعضی اطراف فشار آورده و در آنها تولید کم خونی کند. همچنین میتواند عمل دریچه های قلب را مختل ساخته یا در عمل هدایت قلب تغییراتی بدهد. باید دانست که ابتلای انسان در کودکی صورت گرفته و چند سال طول می کشد تا کیست رشد کرده علائم و ناراحتی ایجاد کند که در اکثر موارد بین ۵۰-۲۰ سالگی و اندازه آن از یک نخود تا یک پرتقال است. ابتلای قلب ۲/۵-۰/۵ از کلیه موارد است، چون انگل بایستی از دوسد مویرگی کبد و ریه عبور کند تا بقلب برسد. بطور کلی کیست هیداتیک قلب پنج نوع است.

۱- کیست زنده و سالم. ۲- کیست مرده که معمولاً فیبروزه یا کلسیفیه است.

۳- کیست هائی که بداخل حفره پریکارد پاره شده اند. ۴- کیست پایه دار داخل حفرات قلب. ۵- کیست هائی که یکبار یا بکرات بداخل حفرات قلب پاره شده اند.

این تقسیم بندی از آن نظر مهم است که منظره بالینی که ایجاد میشود بستگی به محل کیست، زنده و فعال، یا فیبروزه بودن آن دارد. معمولاً پس از آنکه اندازه کیست بحد معینی رسید پاره میشود. پارگی یادرجهت درون و در داخل حفرات قلب یا باسمت خارج

و در داخل حفره پریکارد است.

پارگی در داخل حفرات قلب اکثر موارد بساءکس العمل شدید آنافیلاکتیک بعلت آزاد شدن پروتئین های خارجی یا بعضی موارد بامرگ ناگهانی همراه است.

همچنین پارگی بداخل حفرات قلب باعث آمبولی های ریوی یا ورود تعدادی کیست نابالغ بداخل جریان خون بزرگ، باعث پیدایش کیست های ثانوی در مغز، طحال، کلیه، غده فوق کلیوی و شرايين محیطی میشود که خود میتواند سند رومهای بالینی مختلفی را بوجود آورد.

طبق آمارهای موجود ۴۰٪ کلیه کیستهای قلب پاره شده اند و اکثراً کشنده بوده است. پارگی کیست بداخل پریکارد معمولاً با ایجاد یک پریکاردیت حاد هیداتیک همراه است، و یا باعث ورود کیست های نابالغ بداخل پریکارد میشود که ممکنست با یا بدون علائم باشند.

گاهی پارگی کیست بداخل پریکارد ممکنست باعث ناراحتی آنی نگردد، لیکن با گذشت زمان بیمار دچار پریکاردیت فشارنده شود. بیمار مورد بحث یکی از همین موارد است که قریب دو سال قبل از بستری شدن بعلت سقوط ازدیوار و تروماتسم قفسه صدری کیست موجود در میوکارد بطن چپ بداخل پریکارد پاره و منجر به پریکاردیت فشارنده گردید.

اولین عمل موفقیت آمیز کیست هیداتیک قلب بوسیله Long در ۱۹۳۲ انجام گرفت (۱۱) و از آن پیعد بخصوص از ۱۹۵۰ پیعد گزارشهای متعددی از عمل جراحی کیست هیداتیک قلب منتشر شده است که بیشتر از آمریکای جنوبی بوسیله Canabal, Dibello و دیگران بوده است (۱۳-۱۲-۱۰-۵-۱).

اولین گزارش پریکاردیت هیداتیک در ۱۹۵۰ بوسیله Larghero انجام گرفت و تا آنجا که نگارنده اطلاع دارد هفت مورد دیگر تاکنون گزارش شده است.

البته بیماری که بوسیله Heilbrunn و همکارانش گزارش شد جزء این دسته از بیماران محسوب نمی شود چون پریکاردیت فشارنده بعلت استعمال فرمالین که بعنوان کشنده اسکولکس مصرف شده بود ایجاد گردید.

مواردی از بیماری نیز بوسیله Houel, Gayet, Halliday, Bumin، ضمن عمل جراحی مشخص شده است و در یک مورد که بوسیله Dighiero گزارش شده پریکاردیت در اتویسی پیداشد. در بیمار Larghero و همچنین در مورد دیگری که بوسیله Dibello گزارش شده است منشاء انگلی بیماری با پیدا کردن

منظره‌ای مشابه ایسکمی قلب را نشان می‌دهد. بطور کلی با داشتن الکتروکاردیوگرام طبیعی احتمال وجود کیست هیداتیک میوکارد خیلی کم می‌شود مگر آنکه کیست در دهلیز باشد. آزمایش پوستی کازونی یا آزمایشها بر مبنای ثبوت مکمل وجود کیست هیداتیک را در صورت زنده و فعال بودن تأیید میکند. تست کازونی در ۷۰-۶۰٪ از موارد مثبت است و مثبت غلط و منفی غلط نیز دارد. آزمایشها بر مبنای ثبوت مکمل (واکنش Ghedini Weinberg) در ۵۰٪ از موارد نتیجه مثبت میدهد.

درمان: از آنجا که تاکنون ماده‌ایکه بتواند بداخل غشاء کیست نفوذ کرده و محتویات آنرا از بین ببرد وجود ندارد لذا هیچگونه درمان پزشکی بصورت شیمیو تراپی برای مرحله جنینی انگل در دست نیست.

پرتو درمانی نیز کمکی در جلوگیری از رشد انگل نمیکند و تنها وسیله درمانی موجود همان برداشتن کیست با عمل جراحی است. به علت بزرگی اندازه و تردی فوق العاده جدار، پارگی آن حین جراحی و جدا کردن آن از نسوج نرم خطری است که همیشه بیماران را تهدید میکند که منجر به آزاد شدن محتویات سیست و پراکندگی هزاران اسکولکس فعال در محیط عمل میگردد و با پیوند شدن بروی نسوج نرم میزبان، اکتینوکوکوز ثانوی تولید میشود. برای آنکه از نظر انتشار محتویات سیست بنسوج اطراف جلوگیری شود قبل از برداشتن کیست معمولاً یک محلول کشنده اسکولکس بدرون کیست تزریق میشود. این روش که از سالها قبل معمول بوده است متأسفانه روش صحیحی نیست چون محتویات کیست در مقابل موادی که برای نسوج بقدر کافی سمی نباشد فوق العاده مقاوم است.

بعلاوه ماده کشنده اسکولکس تزریق شده بداخل سیست با محتویات سیست بخوبی مخلوط نمیشود و مهمتر از همه آنکه تردی جدار سیست و فشار زیاد داخلی آن ممکنست محل سوزن را در جدار تبدیل یک بیک پارگی وسیع کند.

اشکالات فوق در درمان جراحی کیست هیداتیک بوسیله مخروط بردت‌زا، بخصوص در صورتیکه نسج مپتلا میزبان امکان استفاده از این وسیله را بجراح بدهد مرتفع، خواهد گشت (۱۶).

این وسیله عبارتست از یک مخروط فلزی که بر سطح کیست قرار میگردد و بادمیدن گاز کربنیک بدرون آن در قسمتی از جدار کیست بردت ایجاد میشود و با این وسیله میتوان جداری مقاوم ایجاد کرد که بهنگام تخلیه خطر پارگی و انتشار محتویات کیست را در محیط عمل و بسالنتیجه عوارض بعدی را نخواهد داشت. این وسیله تا آنجا که نگارنده اطلاع دارد تاکنون در کیستهای قلب

کیست هیداتیک قلب ضمن عمل جراحی قبلی مشخص شده بوده است. اثرات آنی درمان جراحی در بیماران Dibello و Larghero خوب بوده است لیکن بعداً بیماران دچار عوارض شده‌اند. از جمله بیماران Dibello مبتلا به اکتینوکوز ثانوی پریکارد در بقایای لایه سروژ شد و سه سال پس از عمل با مرگ ناگهانی درگذشت. بیمار Houel نیز چند ساعت پس از عمل فوت شد. در چهار مورد از بیماران قبل، لایه‌ایکه قلب را در بر میگرفت شامل پریکارد بوده است و مایع زیادی دولایه سروژ را از هم جدا میکرد است یا بعبارت دیگر یک پریکاردیت فشارنده موجود بوده است که خود میتواند بععل دیگر نیز ایجاد گردد لیکن شایع نمیباشد.

تشخیص: بیماری اکتینوکوکوز قلب معمولاً در صورتیکه ایجاد عارضه‌ای نکرده باشد خاموش و بدون علامت است. در بعضی موارد علائمی چون درد قفسه صدری، وجود سرفه، عدم کفایت احتقانی قلب، طیش و تاکیکاردی ممکنست موجود باشد. اولین تشخیص قبل از مرگ در سال ۱۹۲۵ انجام گرفته است.

تشخیص بیماری در نقاط آندمیک، در افرادی که عکس قفسه صدری یا الکتروکاردیوگرام آنها غیر طبیعی است یا با وجود کیست هیداتیک در نقاط دیگر بدن، اتوزینوفیلی، تاریخچه شوک آنافیلاکتیک و کبیر، امکان پذیر است.

در عکسبرداری قفسه صدری گاهی کناره‌های قلب نامنظم شده و یک برجستگی موضعی در ناحیه‌ای از قلب که معمولاً بطن چپ است دیده میشود.

در فلوروسکپی حرکت ناحیه کم شده یا ممکنست نظیر آنچه در آنوریم بطن دیده میشود، یعنی متناقض بانواحی مجاور باشد. گاهی ممکنست در یک کیست قدیمی و غیر فعال کالسیفیکاسیون نیز موجود باشد. در تشخیص کیست هیداتیک قلب و تعیین محل آن آنژیو کاردیو گرافی کمک زیادی میکند.

از نظر الکتروکاردیو گرافی: گاهی در اثر وجود کیست دهلیزها، تغییرات موج P ممکنست دیده شود. اگر کیست در ناحیه دیواره بین دو بطن باشد تغییرات فاصله P-R با بسا بدون تغییرات موج QRS دیده می‌شود.

اگر کیست اولیه در بطن چپ باشد، الکتروکاردیو گرام از نظر تشخیص وسیله قابل اطمینان تری است. هر گاه کیست در میوکارد بطن چپ و نزدیک بنوک قلب باشد، موج T واژگون و نظیر موج T در بیماری ایسکمیک شرائین قلب میشود.

در صورتیکه رشته‌های عضلانی قلب بعلت فشار کیست دچار کم خونی گردد و دیواره بطن در اثر فشار، نازک شود الکتروکاردیو گرام

پریکارد کتومی کلاسیک نظیر آنچه بوسیله Holman گزارش شده است کافی است بشرطی که دقت برای یسافتن کیست بعمل آید و بمحض مواجه شدن با آن محتویات آن بدقت استریل گردد . جستجو برای کیست ریه یا کبد و درمان جراحی آن نیز ضرور است .

باید دانست که وجود کیست های متعدد ریه یا کبد نباید مانع از عمل جراحی کیست قلب شود چون خطر پارگی کیست قلب و عوارض حاصله از آن همیشه وجود دارد . همچنین موقع عمل کیست قلب باید تا آنجا که امکان دارد پریکارد را برداشت تا درآینده ناراحتی برای بیمار ایجاد نشود .

در بعضی موارد بعلت نازک شدن دیواره بطن، تخلیه کیست ممکنست واقماً خطرناک باشد .

خونریزی کشنده در ضمن عمل گزارش شده لیکن شایع نمیباشد .
خلاصه:

معرفی یک مورد پریکاریت فشارنده بعلت پارگی کیست هیداتیک قلب و جراحی آن که با بهبودی کامل همراه بوده است . هفت مورد از این بیماری قبلاً در منابع پزشکی جهان گزارش شده است .

مورد استفاده واقع نشده لیکن در کیست های ریه و کبد باموقفیت کامل بکاررفته است ، معذالک احتیاج بیک ماده کشنده اسکولکس، که بتواند بخوبی این عمل را بدون داشتن خطر سمی برای نسوج میزبان انجام دهد، همچنان باقی میماند .

Meymerian و همکارانش توانسته اند خاصیت کشنده اسکولکس را درسی وهشت ماده شیمیائی مختلف آزمایش کنند . از جمله اینمواد یکی فرمالین است که بوسیله اکثر جراحان جهت استریل کردن محتویات کیست بکار رفته است . محلول فرمالین در کیست های قلب و یا بطور کلی در قفسه صدری نباید مصرف شود چون در گذشته خود باعث چسبندگی وعوارض گوناگون شده است . محلول ۳٪ سالین را در بعضی کاملاً مؤثر و بیخطر میدانند . اخیراً ثابت شده که نیترات دارژان با غلظت کم (۵/۰ درصد) میتواند بعنوان یک ماده کشنده اسکولکس قوی و بدون داشتن خاصیت سمی برای نسوج میزبان مصرف شود (۱۷) .

بااستعمال این ماده همراه با استفاده از مخروط برودتزا که منجر به تخلیه صحیح محتویات سیست میگردد، خطر متفرق شدن اسکولکس در محیط عمل از بین برده شده است . در درمان پریکاریت فشارنده ، نظیر بیمار مورد بحث یک

REFERENCES :

- 1- Dibello, R., Mantero, M.E., Dubra, J., and Sanjines, A.: Hydatid cyst of the left ventricle of the heart. Acute hydatid pericarditis. Am. J. Cardiol., 19: 603, 1967.
- 2- Halliday, J. H., Jose, A. D., Nicks, R.: Constrictive pericarditis following rupture of a ventricular hydatid cyst. British Heart Journal, 25:821, 1963.
- 3- Peters, J.H., Dexter, L., Weiss, S.: Clinical and theoretic.l considerations of involvement of the left side of the heart with echinococcus cysts. Am. Heart Journal, 29: 143, 1945.
- 4- Dévé, F.: Les kystes hydatiques primitifs multiples chez l'homme. Compt.Rend. Soc. de biol. 80:859 1917.
- 5- Dibello, R., Urioste, H A., and Rubio, R.: Hydatid cyst of the ventricular septum of the heart, a study based on two personal cases and 41 observations in the literature. Am. J. Cardiology, 14:237, 1964.
- 6- Papo, I., and Savic, R.S.: Hydatid disease of the heart: A report on two cases treated surgically. Brit. J. Surg., 49:598, 1962.
- 7- Karageorgis, B., and Papanicolis, I.: Some remarks on two personal cases of cardiac echinococcosis. Diseases of Chest, 51:199, 1967.
- 8- Belding, D L.: Clinical Parasitology, New York, 1942, D. Appelton-century Co.
- 9- Heilbrunn, A., Kittle, C F., and Dunn, M.: Surgical management of echinococcal cysts of the heart and pericardium. Circulation, 27:219, 1963.
- 10- Dibello, R., and Menéndez, H.: Intra-cardiac rupture of hydatid cysts of the heart. A study based on three personal observations and 101 cases of the world literature. Circulation, 27: 366, 1963
- 11- Long, W.J.: Hydatid cyst of the left ventricular wall of the heart. M.J. Australia, 2:701, 1932

- 12- Dibello, R., Rubio, R., Dighiero, J, Zubiaurre, L, and Cortes, R: Pseudo_aneurysmatic form of cardiac echinococcus. Report of a new case and review of the literature. J. Thor. and Cardivas. Surg. 45:657, 1963.
- 13- Canabal, E.J., Dighiero, J., Aguirre, C.V., Baldomir, J.M., Purcallas, J, Suzacq, C.V. Horjales, J.O., Hazan, J., and Scremini Algorta, P.: Equinococosis Cardiaca. Montevideo: Imprenta Nacional. 1957.
- 14- Starr, K.W.: Hydatid cyst of pericardium. Australis & New Zealand J. Surg., 18:342, 1948.
- 15- Dibello R., Abe, Borges: Hydatid Constrictive Pericarditis. J. Thoracic and Cardiovascular Surgery, 59: 530, 1970.
- 16- Saidi, Farrokh: A Cryogenic approach to the surgical removal of hydatid cysts in man. Personal communication.
- 17- Saidi, Farrokh: Silver nitrate Solution as a Scolicidal Agent in Surgical Treatment of Hydatid Cysts. Personal Communication.
- 18- Binet J. P., and Marches, J.H.: Cardiac Hydatidosis, Rev. Practicien, 11: 59-62, 1961.
- 19- Jorge, J.M; and Re, M.: Hidatidosis Cardiasa: Vias de infestation, Arch. Internae Hidatidosis, 6:87,1946.