

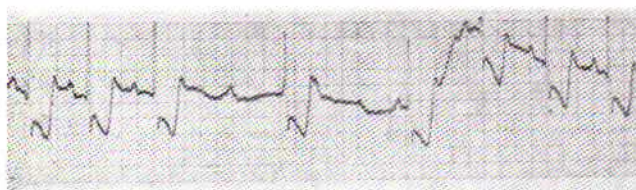
برادیکاردی در انفارکتوس میوکارد

دکتر حسین میر محمد صادقی *

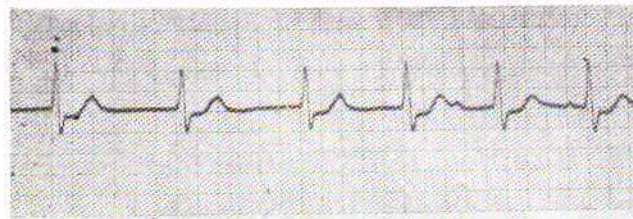
مجله علمی نظام پزشکی

سال سوم، شماره ۲، صفحه ۱۳۷، ۱۳۵۲

از علائم بد میدانستند بر طبق گزارشی که (۱) بعد از استفاده از Monitoring مداوم داده شد نه تنها این بیماران دارای عواقبی بدتر از معمول نبودند بلکه پرنوستیک آنها براتب بهتر هم بوده است. ۲- بعد از برادیکاردی سینوسی، نوعی است که بعلت وجود برادیکاردی سینوسی و فاصله زیاد بین دو ضربان، یک ضربان اضافی بامنشأ گره دهلیزی بطنی بوجود میآید و این را فرار گره‌ای (Nodal or junctional escape) میگویند (شکل ۱). اگر تعداد ضربانهای بامنشأ گره دهلیزی بطنی مکرر و پی‌درپی شوند آنرا ریتم گره‌ای یا Atrioventricular Junctional Rhythms نامند و در این صورت تعداد ضربانات قلب بین ۴۰-۶۰ میباشد و الکتروکاردیوگرام از لحاظ فرم و شکل QRS تغییری نکرده است (شکل ۲). با اینوصف گاهی بعلت هدایت‌های غیرعادی در این نوع بی‌نظمی، فرم QRS عریض‌تر از معمول میگردد.



شکل ۱- بلوک نوع دوم موبیز با یک عدد فرار گره‌ای.



شکل ۲- ریتم گره‌ای - به عدم تفاوت با ریتم سینوسی توجه فرمائید.

مقدمه: درمان انفارکتوس حاد میوکارد در ۱۰ سال گذشته تغییر فاحشی کرده و مرگ و میر در صدآن بطور مشخص در کشورهای پیشرفته پائین آمده است. این تغییر در نسبت مرگ و میر مبتلایان مدیون وجود واحدهای مراقبت شدید از بیماران انفارکتوسی یا (Coronary care units C.C.U.) میباشد که در آنها تشخیص و درمان و حتی جلوگیری از اختلالات ریتمی کشنده امکان پذیر گردیده است. آریتمی‌های بعد از انفارکتوس میوکارد بحثی است بسیار مفصل و در ضمن جالب و درمان آنها خود مبحث دیگریست که از خود موضوع مهمتر و دامنه‌دارتر میباشد. یکی از انواع آریتمی بعد از انفارکتوس میوکارد برادیکاردی و یا برادی آریتمی میباشد که مادر این مقاله سعی میکنیم بطور اختصار آنرا شرح دهیم و معالجه آنرا یادآور شویم.

انواع: برادیکاردی بعد از انفارکتوس میوکارد یک عارضه نسبتاً معمول، قویاً کشنده ولی خوشبختانه درمان پذیر است و انواع متعددی دارد که میتوان آنها را بطور کلی بدو دسته اصلی تقسیم کرد. دسته اول بواسطه تغییر تعداد تحریکها در گره سینوسی بوجود میآیند. دسته دوم حاصل وجود اشکالی در سر راه انتشار موج تحریک به بطنها است که بترتیب شرح میدهم.

۱- معمولی‌ترین اختلالی که در گره سینوسی بروز میکند برادیکاردی است و آن بوقتی اتلاق میشود که تعداد ضربانات قلب کمتر از ۶۰ در دقیقه باشد و ضمناً فرم و شکل موج «P» در الکتروکاردیوگرام عادی باشد.


نسبت برادیکاردی سینوسی بعد از انفارکتوس میوکارد بین ۱۰-۳۰٪ است اما برخلاف عقیده سابق که وجود برادیکاردی سینوسی را

* تهران - بیمارستان مدائن.

نباشد. من حیث المجموع چون شاخه قدامی چپ باریک است مثل شاخه راست زود دچار زحمت میشود ولی شاخه خلفی چپ پهن و وسیع است و لذا گرفتاری کامل آن براحتی رخ نمیدهد و در تشخیص آن باید همیشه مواظب بود که علل دیگر را جزو آن نکرد و عبارت دیگر تشخیص بیش از واقع ندارد. در بلوک شاخه چپ خلفی گرفتاری کم و بیش شاخه چپ قدامی همیشه مورد انتظار است (پهنی شاخه خلفی و باریکی شاخه قدامی). بهمین جهت ۷۵٪ از بیماران با بلوک کامل شاخه راست و همی بلوک خلفی به بلوک کامل منتهی میشوند در صورتیکه فقط ۱۷٪ از بیماران مبتلای به بلوک کامل شاخه راست و همی بلوک قدامی دچار بلوک کامل میگرددند (۳).

در هر دو نوع بلوک شاخه چپ قدامی و چپ خلفی لازم نیست که فاصله زمانی QRS افزوده شده باشد چون در هر حال بلوک ناقص است. ولی در بلوک کامل چپ (گرفتاری چپ قدامی و چپ خلفی باهم) و یا بلوک کامل شاخه راست حتماً این زمان افزایش دارد. در بلوک کامل شاخه‌ای که همه با آن آشنائی داریم باین نکته اشاره میکنیم که معمولاً در بلوک کامل راست چون مسیر موج تحریک در ابتدای کار (عبور از دیواره سپتوم از چپ راست) تغییری نکرده است لذا آثار و علائم الکتروکاردیوگرافی انفارکتوس‌های ترانسمورال Transmural تغییر نمی‌کند ولی در بلوک کامل شاخه چپ چون مسیر ابتدایی موج تحریک تغییر میکند لذا بصورت یک انفارکتوس قدامی و یا تحتانی در میباید. در این مواقع گاهی میتوان وجود انفارکتوس رادروکتور (Vector) دید و خیلی از مواقع اثبات وجود آن غیر ممکن خواهد بود.

۵- هر گاه چندین P متمادی بلوک شد و بطن از خودکاری خود استفاده کرد آنرا بلوک کامل گویند و در این مواقع هیچگونه ارتباطی بین QRS و P وجود ندارد و عبارت دیگر بطن با خاصیت خودکاری خود و دهلیز تحت اثر یکی از کانوئهای محرکه خود مثل گره سینوسی میزند. تعداد ضربانات بطن حتماً کمتر از ۶۰ در دقیقه و غالباً از ۵۰ کمتر است و شکل QRS نسبت به نقطه شروع تحریک متفاوت خواهد بود (شکل ۳).



شکل ۳- بلوک کامل دهلیزی بطنی - تاکیکاری سینوسی بعثت نارسائی قلبی و تجویز آتروپین است.

علت و پاتوژنی: علت بر ادیکاری سینوسی در انفارکتوس میوکارد بدرستی معلوم نیست گو آنکه عواملی چند مسئول شناخته شده‌اند از آن جمله کم‌خونی گره سینوسی و اثر تضعیف‌کننده دستگام Cholinergic، چه مستقیم و چه غیر مستقیم.

۳- مکث سینوسی: ممکنست بعثت توقف واقعی سینوسی باشد و ممکنست که هدایت از گره سینوسی بدلیز دچار وقفه شده باشد (Sinus exit block) و یا توقف در نتیجه یک انقباض دهلیزی زودرس باشد که بلوک شده به بطن منتقل نشده باشد (Blocked premature Atrial Contraction) بنا بر این مکث واقعی سینوسی بشرطی است که دو علت دیگر را بتوان رد کرد.

بلوک سینوسی دهلیزی معمولاً در انفارکتوس میوکارد دیده نمیشود و برعکس یکی از آثار سمومیت با-دیژیتال است. یک انقباض زودرس دهلیزی بلوک شده و در واقع نرسیده به بطن نیز P متفاوت با P سینوسی را در الکتروکاردیوگرام قبیل از مکث خواهد داشت. ۴- خوب نرسیدن و یا قطع کامل موج تحریک از دهلیز به بطن، بر ترتیب بلوک‌های درجه اول، درجه دوم و درجه سوم را بوجود خواهد آورد و این نتیجه بلوک ناقص و یا کامل در قسمت‌های مختلف ارتباط دهلیزی بطنی یعنی گره دهلیزی، دسته هیس، باندها و بالاخره رشته‌های محیطی (Peripheral fascicles) میباشد. اگر انسداد در سطح گره دهلیزی بطنی و یا ابتدای دسته هیس باشد فرم QRS تغییری نخواهد کرد ولی اگر از آن پائین‌تر باشد معمولاً QRS بانوع فوق بطنی فرق دارد و بعلاوه مدت زمان آن نیز طولانی‌تر میشود و به ۰/۱۲ ثانیه و حتی بیشتر میرسد.

بلوک درجه دوم خود بدو نوع تقسیم میشود. در نوع اول پدیدیده Wenckebach فاصله PR بتدریج افزایش می‌یابد تا یک P بلوک کامل شود و این دوره تکرار میشود. حتی اگر فاصله PR با RPL بطور معکوس تغییر کند باز نوع اول بلوک درجه دوم در کار است. در نوع دوم که به Mobitz type 2 معروف است با آنکه فاصله PR ثابت است گاهی یک P بلوک میشود (شکل ۱). در نوع اول بلوک در بالای باندها و در نوع دوم بلوک در باندها و یا پائین آن قرار دارد. نتیجه آنکه در نوع دوم بدون افزایش تدریجی فاصله PR، بیمار ناگهان به بلوک کامل میرود.

اگر بلوک در یکی از شاخه‌های باندها باشد حالت‌های مختلف بوجود خواهد آمد که شامل بلوک شاخه راست، بلوک شاخه چپ قدامی، بلوک شاخه چپ خلفی و گاهی اختلاط دوتای آنها میباشد (۲). یک محور QRS بیشتر از ۳۰- درجه و بگ موج Q کمتر از ۲٪ ثانیه در اشتقاق DI و aVL و یک موج S در اشتقاق DIII کمتر از ۱/۵ میلی ولت دلالت بر بلوک شاخه قدامی چپ میکند و در مقابل یک محور ۱۲۰+ درجه وجود S در DI و Q کمتر از ۰/۲ در ثانیه DII و DIII و aVF دلالت بر بلوک شاخه خلفی چپ دارد، البته بشرطی که هیپرتروفی بطن راست و یا انفارکتوس وسیع دیواره طرفی چپ و عارضه ریوی مزمن در کار

میشود ولی خیلی از مواقع شروع بلوک بصورت يك اختلال هدایت داخل بطنی (Interventricular block) چه تنها و چه همراه بامختصر افزایش فاصله PR وجود دارد. گاهی ابتدا يك بلوک $\frac{2}{3}$ یا $\frac{1}{2}$ بروز میکند و چه بسا از ابتدا در مقابل چندین P يك QRS پدیدار میگردد آنهم کاملاً تغییر یافته و باشکل غیر عادی (بلوک کامل).

اختلال دستگاه هدایت در انفارکتوس تحتانی میوکارد ۲-۳ برابر بیشتر از انفارکتوس سطح قدامی رخ میدهد.

اختلال هدایت معمولاً زود پدید میشود و اغلب بیمار با آن به بیمارستان می آید. در هر حال در حدود ۷۰٪ از بیماران در ۳-۴ روز اول دچار نوعی اختلال در راههای هدایت میشوند. معمولاً این گرفتاری راههای هدایت اگر موجب تلف شدن بیمار نشود پس از چند ساعت تا چند روز خود بخود مرتفع میگردد. گاهی نیز طولانی می شود و چه بسا تا ۲۸ روز و یا برای همیشه باقی می ماند.

همودینامی: آنچه مسلم است کند بودن ضربان قلب موجب کمی بازده قلب خواهد شد. در هر ضربان، میوکارد فعالیت بیشتری را باید بکند تا Stroke Volume خود را ثابت نگهدارد (مصرف انرژی بیشتر برای انقباض عضله کشیده شده) و یا افزایش دهد. با این وصف بازده قلب در دقیقه که حاصل مجموع Stroke Volume ها است کم میشود.

موضوعی که خیلی مهم است بوجود آمدن و یا افزایش اکستراسیستول هاست. میدانیم که در انفارکتوس میوکارد اکستراسیستولها چقدر اهمیت دارند و چقدر خطرناک هستند. بعلت افزایش فاصله دو R در برادیکاردی و مکث طولانی همیشه امکان بروز اکستراسیستول زیادتر میشود و هر چه این فاصله بیشتر باشد بروز اکستراسیستول تاکیکاردی بطنی و فیبریلاسیون بطنی بیشتر خواهد بود (۴). به همین دلیل خیلی از مواقع وقتی که نبض کند است و اکستراسیستولهای وجود دارد رفع کندی بوسیله آتروپین و یا Pacing بدون استفاده از داروهای ضد آریتمی، اکستراسیستول را مرتفع میکند.

درمان: وقتی برادیکاردی توأم با کمی فشارخون، شوک و نارسائی قلب باشد تند کردن قلب ممکنست موجب بهبود علائم گردد و حتی با کم کردن خطر اکستراسیستولها خطر فیبریلاسیون بطنی را ضعیف کند لذا هر کندی نبض که با کمی فشارخون، شوک، نارسائی قلب و بالاخره میوکارد حساس و تحریک پذیر توأم بود حتماً باید تحت معالجه قرار گیرد. داروهائی که در اختیار ما هستند عبارتند از دو ماده اصلی، آتروپین و ایزوپروترنل Isoproterenol که بخصوص در برادیکاردی سینوسی (چه باوجه بدون فرار گره ای) مؤثر می افتند. در بسیاری از بیماران با بلوک تیب ۱، آتروپین

کم خونی و یا انفارکتوس گره سینوسی حاصل انسداد شریان کرون راست و یا شریان Circumflex، قبل از جدا شدن شاخه سینوسی، میباشد.

باید یاد آورد که گره سینوسی از شاخه سینوسی که از اوایل شریان کرون راست و یا Circumflex چپ گرفته میشود مشروب میگردد. گاهی اوقات از هر دو شریان شاخه ای باین مرکز فرماندهی میرسد که آنرا از گذرند حوادث حتی المقدور حفظ نماید.

برادیکاردی سینوسی توأم با فرار گره ای یکی از پیش آمدهائی است که معمولاً در انفارکتوس میوکارد سطح تحتانی رخ میدهد. اختلالات مختلف که منجر به اشکال در هدایت الکتریکی قلب میگردد ممکنست مربوط به نرسیدن خون به دستگاه هدایتی قلب باشد و لذا هر چه عارضه میوکارد وسیعتر باشد امکان بروز این نوع اختلالها بیشتر و نیز هر چه این اختلالات بیشتر باشد امکان عارضه وسیعتر میوکارد در کار است.

در انسداد شاخه پائین رونده شریان کرون چپ (Anterior Desc ending) وقتی اختلال هدایت ضمیمه میگردد بیشتر اختلال در رشته های هدایتی انتهائی و قسمتهای آخری باندل هیس است، در صورتیکه در انسداد شریان کرون راست گرفتاری در گره دهلیزی بطنی و ابتدای دسته هیس میباشد.

از آنجا که در غالب بیماران مبتلا به بلوک کامل بعد از انفارکتوس تحتانی میوکارد، نکروز وسیع در گره دهلیزی بطنی دیده نشده است و اینکه بلوک دهلیزی بطنی بیشتر اوقات موقتی است و بهبود کامل می یابد و بازگشتن بلوک مزبور با تجویز آتروپین، عده ای از محققین را بر آن داشته که علل دیگری غیر از خود انفارکتوس را در پیدایش اختلال هدایت مقصر بدانند که بدین قرارند: همپو کسمی موقتی، تراوش موضعی موادی با اثر درموتور پسم منفی و یا افزایش یافته رفلکس کلینتریک و غیره.

در انفارکتوس قدامی میوکارد که توأم با بلوک باشد اشغال خود دستگاه هدایت بوسیله عارضه انفارکتوس بیشتر دیده میشود. در انفارکتوس تحتانی میوکارد چون اختلال در قسمت ابتدائی دستگاه هدایت دهلیزی بطنی A.V. node & Hiss bundle رخ میدهد نتیجتاً آثار مقدماتی بلوک کامل بصورت طولانی شدن فاصله PR و یا Mobitz type I که همان پدیده Wenckebach باشد بروز میکند و بتدریج تکمیل میگردد. در این نوع انفارکتوس اختلال بصورت بلوک شاخه ای و یا نوع دوم Mobitz (ثبات فاصله PR و بلوک گاهگاهی P) خیلی بندرت پیش می آید.

در انفارکتوس قدامی وضع کاملاً فرق دارد. معمولاً آثاری از بلوک وجود ندارد و بیمار بدون مقدمه و بطور ناگهانی وارد بلوک

برادیکاردی را رفع و هدایت الکتریکی A-V را بهبود میبخشد. آتروپین از طریق کم کردن تو نسیته عصب واگ تعداد قرعات نبض را افزایش میدهد و در نتیجه بکار بردن آن، تعداد ضربانات سینوسی افزایش می یابد و همچنین در هدایت موج در مسیر دهلیزی بطنی تسهیل بوجود می آید. نتیجه همودینامیک مصرف آن افزایش بازده قلب در دقیقه است بی آنکه در بازده ضربانی (Stroke Volume) تغییری بدهد و یا مقاومت محیطی را کم کند.

آتروپین را از راه خوراکی، تزریق داخل عضلانی، زیر جلدی و یاداخل وریدی میتوان بکار برد. مدت اثر بستگی براه بکار بردن دارد و در تزریق وریدی در حدود ۳۰ دقیقه عضلانی ۶۰ تا ۱۲ دقیقه مؤثر میافتد.

اثرات ناخواسته آن که گاهی بروز میکند و بیشتر در هنگام بکار بردن پی در پی آن ظاهر میشوند عبارتند از احتباس ادرار، بروز گلوکوم در شاخس مستعد و اثر بردستگاه عصبی مرکزی و دگرگونی شعور.

در بیماران دچار به برادیکاردی و کمی فشارخون تزریق داخل وریدی آتروپین معمولاً منتج به بهبود سریع میگردد و خیلی از مواقع دیگر احتیاج به تکرار دارو و یا تزریق مقدار نگهدارنده نیست. گاهی در تعقیب اصلاح برادیکاردی فشار وریدی سیستمیک پائین میافتد و در این مواقع باید فشار وریدی را با تزریق سریع سرم بحال عادی برگرداند تا از پائین رفتن فشار و ایجاد مجدد برادیکاردی ممانعت شود. علت چنین عارضه ای را باید مخلوطی از کم حجمی خون با تو نسیته افزوده شده و آگ و با کاسته شده سمپاتیک دانست (۱). در باره موقع لزوم استفاده از آتروپین مصنفین مختلف عقاید متفاوتی را بیان داشته اند. بعضی بکار بردن آتروپین را در نبض کمتر از ۵۰ (۵) و عده ای حتی مصرف آنرا در نبض کمتر از ۶۰ (۶) لازم میدانند و معتقدند که بالا بردن تعداد نبض در این مرحله جلوی آریتمی های شدیدتر و مزاحمتر و همچنین عوارض همودینامیک را میگیرد.

بعضی ها مصرف ایزوپرتنل را بصورت ۱-۲ مو در دقیقه در بیمارانیکه با آتروپین پاسخ نداده اند بکار برده اند. فقط اشکال در اینستکه ایزوپرتنل علاوه بر افزایش قرعات نبض (کرنوترپسم مثبت) اثر اینوترپسم مثبت دارد و احتیاج میوکارد را با کسپژون میافزاید (۷) لذا اصلح آن است که آتروپین و یا Pacemaker بکار برد تا آنکه به بیمار استرس های متابولیکی حاصل از محرک های آدرنژیک را افزود.

آتروپین متأسفانه در تمام حالات کمک نخواهد کرد. نه تنها در بلوکهای مسیر دهلیزی بطنی اثرش ناچیز است حتی گاهی در برادیکاردی های سینوسی نیز مؤثر واقع نمیشود و بهمین جهت

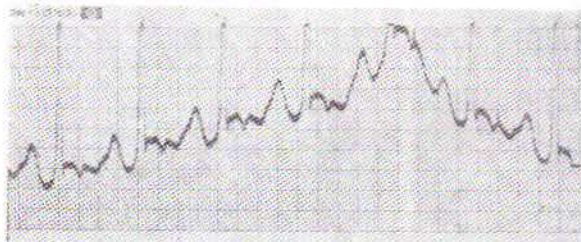
از سالها قبل متخصصین قلب ب فکر استفاده از وسیله الکتریکی برای تحریک قلب افتادند و اول مرتبه در سال ۱۹۵۲ تحریک الکتریکی خارجی قلب (۸) بکار برده شد. بعداً در سال ۱۹۵۸ تحریک موقت قلب (۹) از طریق ورید و داخل قلب شرح داده شد. بعداً تحریک الکتریکی مداوم قلب در سال ۱۹۶۰ توسط دو گروه مستقلاً انجام گرفت (۱۰) و از الکترودهای اپیکاردیال استفاده شد (۱۱). ولی عیب آن لزوم انجام تراکتوتومی در بیماران رنجور معمولاً سن تر از ۶۰ سال عمر بود که موجب خسارات فراوان به دنبال تراکتوتومی میگردد. بعداً استفاده از الکترودهای اپیکاردیال که از طریق زیر زائنده گزیفوئید و بدون لزوم تراکتوتومی روی بطن راست نصب میگردد، توسط پزشکان آلمانی در سال ۱۹۶۴ معرفی شد (۱۱) و (۱۲).

بدینوسیله عوارض و ناراحتی های بعد از تراکتوتومی کم گردید. امروزه برای تحریک مداوم قلب از دو طریق داخل وریدی و یا اپیکاردیال استفاده میشود و باطری محرک را بترتیب زیر پوست بغل و یا شکم کار می گذارند.

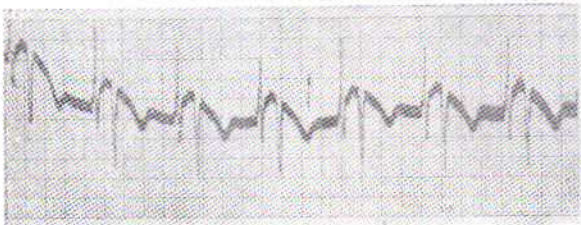
از آنجا که معمولاً برادیکاردی و برادی آریتمی بعد از انفارکتوس میوکارد مداومت پیدا نمیکنند و غالب اوقات بعد از چند ساعت تا چند روز ریتم سینوسی بر میگردد لذا این بیماران احتیاج به تحریک الکتریکی مداوم ندارند و همیشه ابتدا از نوع محرک موقت باید استفاده کنند. اگر بعد از ۲-۳ هفته برادیکاردی و بلوک باقی ماند آنوقت بابر نامه قبلی محرک الکتریکی مداوم برای بیمار گذارده میشود.

برای تحریک موقت از محرک الکتریکی داخل قلب استفاده میشود زیرا استعمال آن احتیاج بجراحی سینه در چنین بیمار بدحالی ندارد، از این گذشته خیلی سریع انجام پذیر است و بالاخره بعد از بهبود براحتمی آنرا میتوان خارج کرد. اشکال کار در این است که در تحریک الکتریکی داخلی قلب حتماً الکتروود باید در جای مناسب خود قرار گیرد. رسم بر این است که نوک الکتروود را در بطن راست در یکی از تراپیکولها (Trabecules) گیر میدهند ولی رساندن الکتروود از یکی از وریدهای سطحی به بطن راست و جایگزینی صحیح آن احتیاج به رادیوسکوپي دارد که همیشه فراهم نیست، و یا در بیمارانها لازمست بیمار بدحال را به اتاق رادیولوژی منتقل کرد و این وقت تلف شده و نیز تغییر وضع بیمار در خیلی از موارد فوق العاده اهمیت دارد و ممکن است بقیمت جان بیمار تمام شود. لذا محرک های فوری و بدون احتیاج بوسائل اضافی، ضرور بنظر میرسید. بهمین جهت الکترودهای داخل بطنی که اذراء سوزن پنکسیون در بطن گذارده میشوند بکار برده

دیوگرام (Chest lead) وصل می‌کنیم. ابتدا کاتتر در دهلیز راست قرار می‌گیرد. در این موقع P دهلیزی بیفازیک (Biphasic) بلند و عمیق و نوک تیز است و اندازه آن تقریباً ۵ باندازه QRS که در این موقع خیلی کوچک است، می‌باشد (شکل ۵). کاتتر را مقداری بجلو می‌بریم تا وارد بطن شود. در این موقع الکترو-کاردیوگرام P معمولی دارد ولی QRS بصورت S عمیق (شکل ۶-۷) نمودار می‌گردد. کمی کاتتر را جلوتر می‌بریم تا انحنائی بخود بگیرد و بامختصر حرکت جایجا نشود. اگر از ابتدا دیدیم که کاتتر موقعیت داخل بطنی دارد بهتر است کاتتر را کم پس بکشیم تا موقع دهلیزی پیدا کند، آنوقت مجدداً بجلومی‌بریم تا وارد بطن شود. در اینصورت امکان هر گونه انحنای اضافی از بین خواهد رفت و میتوان کاتتر را در وضع مطلوب قرارداد. در اینموقع آماده Pacing هستیم. دو قسمت فلزی انتهای کاتتر را به قطبهای محرک الکتریکی وصل می‌کنیم، تعداد ضربان را انتخاب و مقدار الکتریسیته را در حدود ۲ میلی ولت گذارده کلید وصل را روشن می‌کنیم. قلب بیمار شروع بتحرک، بتعداد انتخاب شده خواهد کرد (شکل ۸).



شکل ۵ - الکتریکی داخل دهلیزی بیمار شکل ۱

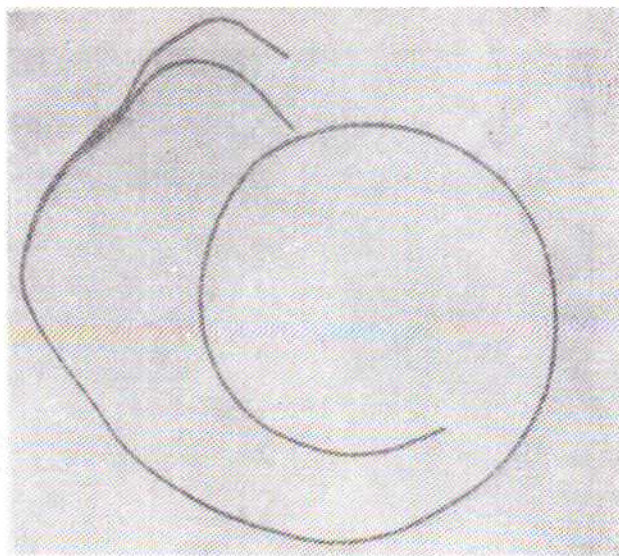


شکل ۶ - الکتریکی داخل بطنی بیمار شکل ۱

میتوان بیمار را به دستگاه تحریک نیازی (Demand pacemaker) وصل کرد و در اینصورت در مواقع ضرور تحریک خود بخود وصل، و در مواقع غیر لازم قطع میشود. با دستگاه پرتابل از بیمار پرتو نگاری می‌کنیم (شکل ۹) تا مسیر کاتتر و موقع آنرا ببینیم که در صورت لزوم بتوان مسیر را اصلاح کرد (شکل ۱۰). سپس در محل ورود کاتتر در جلوی آرنج با کاتتر یک حلقه تشکیل میدهم و کاتتر را بایک نخ به پوست ثابت می‌کنیم. این حلقه برای آنستکه اگر

شدند ولی پنکسیون بطن و آریتمی‌های اتفاقی همراه با آن، آنهم در روی قلب دچار به انفارکتوس، خیلی عاقلانه نبود، بعلاوه عوارض هر گونه پنکسیون میوکارد را هم در برداشت. اختراع دستگاههای اسکوپ پرتابل حتی با Image Intensifier و تلویزیون این گرفتاریها را حل کرده ولی شك نیست این دستگاه نیز همهجا فراهم نیست و کمتر بیمارستانی آن را دارا میباشد. در سال ۱۹۶۵ يك راه ساده بكار بردن محرك داخل قلبی بر بالین بیمار شرح داده شد (۱۴). بدین نحو كه يك الكتروديك قطبی پوشیده شده از تفلون از داخل يك سوزن داخل وریدی وارد ورید و با هدایت الكترود كاردیوگرام وارد بطن راست گردید.

ما همین روش را، ولی با استفاده از يك Bipolar pacemaker catheter از USCI (شکل ۴)، در چندین مورد بكار بردیم كه تماماً با موفقیت كامل توأم بود. از آنجا كه بدفعات این روش مورد نیاز هر متخصص قلب قرار خواهد گرفت، نحوه عمل بطور كامل شرح داده میشود.



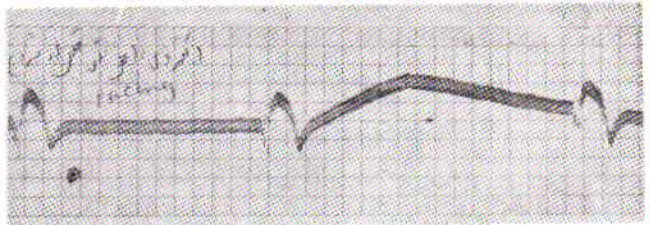
شکل ۴ - سیم محرك الكتر بکی دو قطبی.

شاخه باز بلیك M وریدی جلوی آرنج راست را بایک برش عرضی به اندازه چند میلیمتری عریان کرده سوراخ کوچکی در آن ایجاد و نوک کاتتر را در آن وارد ورید می‌کنیم و با آزاره يك سوزن وریدی درشت این کار را انجام میدهم. ۴۰-۵ سانتیمتر از کاتتر را براحتی وارد ورید می‌کنیم. اگر اشکالی در پیشرفت کاتتر ایجاد شد، کاتتر را پس کشیده کمی میچرخانیم و بجلو می‌بریم و گاهی لازم است که دست بیمار را از بدن کمی دور کنیم. سپس انتهای فلزی خارجی کاتتر را (هر دو قطب) به سیم جلوی قلبی الكترود کار

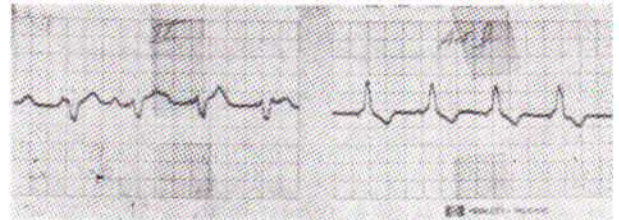
جلوگیری می‌کنیم. برای آنکه بفهمیم برادیکاردی و بلوک بیمار مرتفع گردیده یا نه کافی است تعداد تحریکات را کم کنیم. در این موقع ریتم سینوسی بیمار بر تعداد ضربانات تحریکی الکتریکی سبقت گرفته تداخل ضربانی بوجود خواهد آمد که بلافاصله جریان تحریک را قطع می‌کنیم و بیمار در ریتم سینوسی خود باقی خواهد ماند (شکل ۱۱). در این مواقع لازم است که حتماً بیمار به محرک الکتریکی نیازی متصل شود، تا در صورت بازگشت بلوک، تحریک بصورت خود بخود شروع شود. معمولاً پس از بهبود بلوک یک هفته کاتتر را در وضع خود باقی می‌گذاریم تا در صورت تکرار بلوک فوراً بکار گرفته شود و پس از یک هفته آنرا خارج و جای عمل را پانسمان می‌کنیم.

باید متذکر شد که در انفارکتوس میوکارد حتی المقدور نباید پیش بینی بلوکها و نیاز به تحریک الکتریکی را از قبل کرد و گر نه فرصتهای کوتاه بسیار با ارزش ممکنست سپری گردد و امکان کمک به بیمار میسر نگردد. لذا در تمام مواقیمکه امکان آن می‌رود و بلوک مختصر موجود پیشرفت کند و به بلوک کامل منتهی گردد و یا برادیکاردی

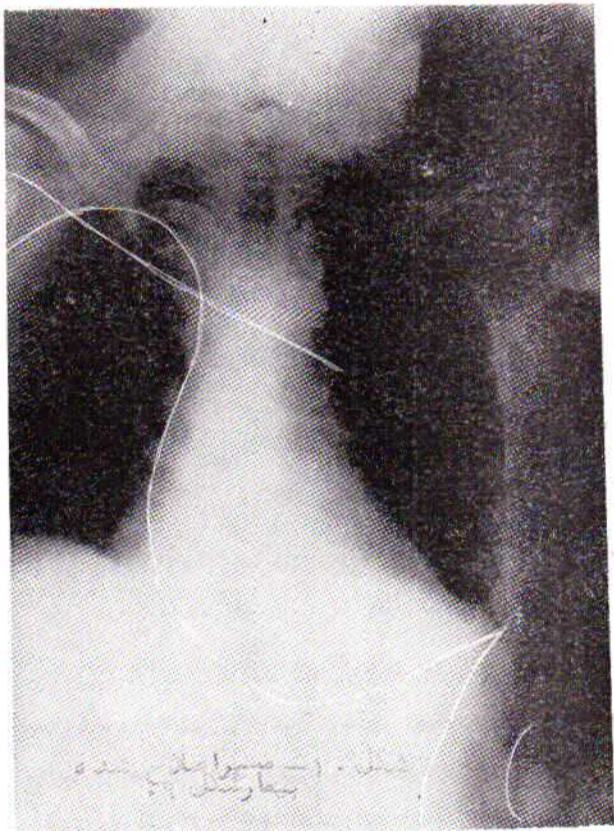
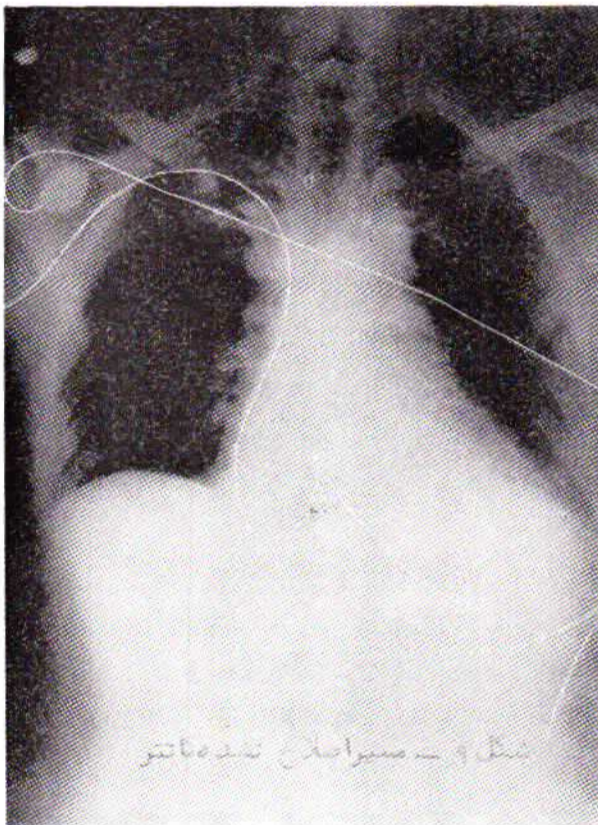
کشی روی کاتتر وارد شد این حلقه را کوچک کند و از بیرون آوردن و جابجا کردن نوك کاتتر در بطن راست جلوگیری شود.



شکل ۷- الکتریکی داخل بطنی بیمار مبتلا به بلوک کامل حاصل از انفارکتوس وسیع خلفی تحتانی قبل از شروع تحریک الکتریکی.



شکل ۸- تحریک الکتریکی داخل قلبی بیمار شکل ۷



موجود شدیدتر شده به اکستراسیستولهای مزاحم منتهی گردد باید سرفرصت اقدام به گذاردن Pacemaker کرد و تحریک الکتریکی را برای موقع لزوم آماده نگهداشت و یا حتی بیمار را به تحریک

محل عمل را با گاز استریل می‌پوشانیم و از آنجا که ممکنست حرکت دست باعث جابجا شدن نوك کاتتر گردد دست راست را به بدن بانداز کرده از حرکتی که باعث دور شدن بازو از بدن شود

از سالها قبل متخصصین قلب ب فکر استفاده از وسیله الکتریکی برای تحریک قلب افتادند و اول مرتبه در سال ۱۹۵۲ تحریک الکتریکی خارجی قلب (۸) بکار برده شد. بعداً در سال ۱۹۵۸ تحریک موقت قلب (۹) از طریق ورید و داخل قلب شرح داده شد. بعداً تحریک الکتریکی مداوم قلب در سال ۱۹۶۰ توسط دو گروه مستقلاً انجام گرفت (۱۰) و از الکترودهای اپیکاردیال استفاده شد (۱۱). ولی عیب آن لزوم انجام تراکتوتومی در بیماران

برادیکاردی را رفع و هدایت الکتریکی A-V را بهبود میبخشد. آتروپین از طریق کم کردن تونسیته عصب واگ تعداد قرعات نبض را افزایش میدهد و در نتیجه بکار بردن آن، تعداد ضربانات سینوسی افزایش می‌یابد و همچنین در هدایت موج در سمیردهلیزی بطنی تسهیل بوجود می‌آید. نتیجه همودینامیک مصرف آن افزایش بازده قلب در دقیقه است بی آنکه در بازده ضربانی (Stroke Volume) تغییر بدهد و با مقاومت محیطی را کم کند.

داد که البته بی‌زحمت‌تر است ولی متأسفانه عدم ثبات کاتتر در دهلیز شدیداً مزاحمت ایجاد می‌کند. گوا اینکه اخیراً انواع مخصوص کاتتر مثلاً بشکل J برای اینکار ابداع شده است. اگر تعداد ضربانات سینوسی کمتر از پنجاه باشد بی‌شک باید بدرمان پرداخت ولی گاهی کندی‌های بالاتر از ۵۰ آنهم بدون همراه داشتن آثار دیگری از قبیل کمی فشار، نارسائی قلب و یا کستر اسیستول، بدون مزاحمت باقی می‌مانند و احتیاج به معالجه‌ای ندارند.

در انواع دیگر برادیکاردیها و بخصوص بلوک‌ها بررسی نتایج بسیار مشکل است چون بیمارانیکه دچار انواع بلوک‌ها میشوند معمولاً بعلت شدت عارضه است و خواهی نخواهی عواقب بدتری دارند ولی در هر حال نتایج من حیث المجموع عالی بوده است. تقریباً همه محققین بر آنند که نزد بیماران مبتلا به انفارکتوس تحتانی میوکارد توأم با بلوک قلب و اکستر اسیستولهای مکرر و یا تاکیکاردی بطنی، تحریک الکتریکی به تنهایی میتواند آثار تحریک‌پذیری زیاد میوکارد (Irritability) را کم کند و مسلماً معالجه با داروهای ضد آریتمی را مؤثرتر خواهد ساخت (۱).

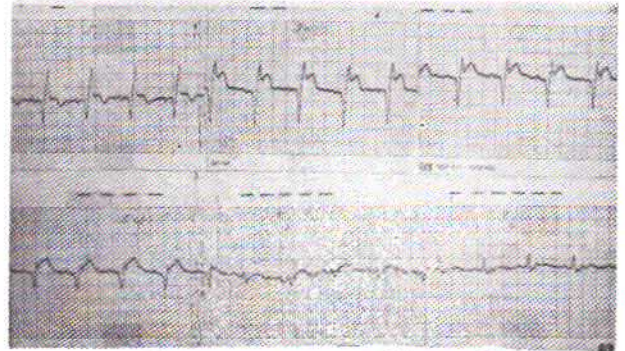
در بسیاری از بیماران مبتلا به انفارکتوس قدامی میوکارد که بلوک کامل پیدا کرده‌اند و نارسائی قلب ضمیمه شده است تجربیات نشان داده که تحریک الکتریکی در پیش‌آگهی آنها چندان مؤثر نیست مگر اینکه نارسائی خفیف و یا حداکثر متوسط باشد. در عوض در مواقعیکه سنکوپ ضمیمه بوده نتیجه عالی بوده است.

متأسفانه خیلی از بیماران دچار شده به بلوک‌های قلبی بهبود یافته با تحریک الکتریکی قلب، تا چند ماه و حتی چند سال بعد امکان مرگ ناگهانی در اثر بلوک را دارند، و این دسته متأسفانه قابل پیش‌بینی نیستند.

خلاصه

برادیکاردی یکی از عوارض نسبتاً معمول، خطرناک و خوشبختانه قابل علاج انفارکتوس میوکارد است. علت ایجاد آن گرفتاری مسیر هدایت الکتریکی قلب است و لذا ممکنست از گره سینوسی تادسته هیس و یا باندهای آن سؤال باشند. معالجه این نوع بی‌نظمی میتواند داروئی و یا مکانیکی باشد. نوع داروئی آن در دو دسته آتروپین و ایزوپرنول قرار میگیرد که داروی دوم بعلت ازدیاد مصرف اکسیژن میوکارد، در انفارکتوس میوکارد کمال مطلوب نیست. آتروپین نیز بیش‌ازهمه در برادیکاردی سینوسی مؤثر است و در بلوک‌های قسمتهای پائین‌تر اثر کمتری دارد. در هر حال آتروپین نخستین داروئی است که در این موارد بدان پناه برده میشود و گاهی آنقدر کمک میکند تا فرصت استفاده از عامل مکانیکی

الکتریکی نیازی متصل کرد. اگر بلوک کامل شاخه چپ و یا بلوک شاخه راست همراه یکی از دو شاخه چپ قدامی و یا چپ خلفی در کار است امکان تکمیل بلوک و بروز بلوک کامل خیلی زیاد است. اگر به این وضع افزایش فاصله PR هم ضمیمه باشد این خطر سه برابر افزایش خواهد یافت.



شکل ۱۱- بازگشت بریتم سینوسی بیمار شکل ۷

انفارکتوس‌های خلفی خوشبختانه در غالب موارد از این مسیرها میگذرند (ازدیاد فاصله PR بلوک ناقص و غیره) تا به بلوک کامل منتهی گردند ولی در انفارکتوسهای قدامی بلوک ناگهانی است و بدون مقدمه بروز میکند، باین‌وصف در غالب موارد یک اختلال هدایتی داخل بطنی (Interventricular block) قبلاً به وجود می‌آید. بلوک درجه ۲ نوع Mobitz نیز از این دسته است که بطور ناگهانی به بلوک کامل منتهی میگردد و یا فیبریلاسیون ناگهانی بطن را بیمار می‌آورد. یکی از بیماران مادچار این نوع بلوک بود (شکل ۷)، و یک ربع بعد از ورود به بیمارستان دچار فیبریلاسیون بطن گردید که با شوک الکتریکی و احیای خارجی قلب توانستیم او را بحیات برگردانیم و بلافاصله Pacemaker نیازی برایش بکار برده شد.

من حیث المجموع هر گاه بیمار بعد از انفارکتوس میوکارد دچار هر نوع اختلال هدایت گردید که احتمال تکمیل این اختلال و بروز بلوک کامل و یا عوارض دیگر کندی نبض برود بی‌فوت وقت باید فرصت را غنیمت شمرد و محرک الکتریکی داخل قلبی را گذاشت و آماده نگهداشت. بخصوص حالا که باین‌سهولت و بدون هیچگونه وسائل اضافی و فقط با داشتن یک دستگاه محرک الکتریکی و یک کاتتر دو قطبی طبق روشی که ما بکار می‌بریم میتوان بر بالین بیمار باین عمل مبادرت ورزید، هر گاه بیماری بعلت سهل انگاری در گذاردن و آماده نگهداشتن محرک الکتریکی از دست برود لااقل باید پیش وجدان خود شرمگین باشیم.

نتیجه: در برادیکاردی سینوسی تحریک الکتریکی نتیجه کامل میدهد. این تحریک را ممکنست از داخل دهلیز راست انجام

از راه ورید و تریک از داخل بطن راست است. گذاردن محرک موقت بر بالین بیمار امکان پذیر است و روش آن بطور تفصیل بیان گشت. اگر بعد از دو تا سه هفته بلوک مرتفع نگردد آنوقت باید به فکر استفاده از محرک دائمی افتاد. تا بحال چندین بیمار بدینوسیله در بیمارستان مدائن معالجه شده اند و چون طرز عمل ساده و عبارت است از فرستادن کاتتر دوقطبی محرک الکتریکی USCI با هدایت الکتروکاردیوگرام از یکی از اورده به بطن راست، لذا توصیه میشود در تمام مواردیکه خطر بروز بلوک کامل می رود مثل طولانی بودن فاصله PR، بلوک کامل چپ و پاراست، پدیده Wenchebach، Mobitz type 2، QRS تغییر شکل یافته بلوک شاخه ای و انتهایی چپ و یا در تمام حالاتی که برادیکاردی موجب ضمیمه شدن سنکوپ، اضافه شدن اکستراسیستول، ضمیمه شدن نارسائی قلب باشد از این وسیله ساده، بی خطر و بی زحمت استفاده شود و بخصوص الکتروود محرک در وضع مناسب و در فرصت کافی جایگزین و برای وقت مبدا آمادگی کامل برقرار گردد. مطمئن هستم باین وسیله جان بسیاری از بیماران نجات داده خواهد شد بخصوص حالاکه خوشبختانه واحدهای مراقبت بیماران قلبی روز بروز روبه ازدیاد هستند.

فراهم گردد. نوع مکانیکی عبارتست از تریک الکتریکی قلب در اینجا باید متذکر شویم که تریک الکتریکی خارجی قلب (External pacemaker) هم وجود دارد ولی در عمل بچند دلیل غیر قابل استفاده است. اولاً تریکات آن تمامی عضلات سینه و گاهی بدن را تریک میکند و بآخر تریک تمام یا قسمتی از عضلات بدن منقبض می شود. ثانیاً چون تریکات احتیاج بولتاژ بالا دارد شدیداً ناراحت کننده است و بهمین دلیل معمولاً در بیماری که بیهوش نیست امکان بکار بردن آن محدود است. ثالثاً خیلی از موارد، تریک الکتریکی، عضلات سطح بدن را تریک و منقبض میکند ولی روی عضله میوکارد اثری ظاهر نمیسازد، بعبارت دیگر عضلات بدن میجهند ولی قلب بیحرکت می ماند و مرگ فرامیرسد. لذا در متن صحبتی از آن بده میان نیامد. معذک درمواقع فوری میتوان از این وسیله استفاده کرد تا محرک الکتریکی داخل قلبی آماده بهره برداری گردد.

تریک الکتریکی داخلی قلب بطرق مختلف انجام میگردد که بیشتر جنبه معالجه دائم بلوکها را دارد ولی در معالجه انفارکتوس میوکارد تقریباً همیشه باید از گذاردن محرک الکتریکی موقت استفاده کرد. ساده ترین و بی زحمت ترین راه تریک موقت، استفاده

REFERENCES:

- 1- Michael Rotman, Galen S Wagner, and Andrew G. Wallace. Symposium myocardial infarction, Circulation 703, Vol 55, No. 3, 1972.
- 2- Rosenbaum MB: The hoemiblocks: Diagnostic criteria and clinical significance. Med. Conc. Cardiovasc. Dis. 39: 141, 1970.
- 3- Rosenbum, M. B. Types of right bundle branch block and their clinical significance. Journal of Electrocardiology, 1, 221, 1968.
- 4- Lown B, Klein, Herskberg PI: Coronary and precoronary care. Amer. J. Med. 46: 705, 1969.
- 5- Gregory JJ, Grace WJ: The management of sinus bradycardia, nodal rhythm and heart block for the prevention of cardiac arrest in acute myocardial infarction, Prog. Cardiovasc. Dis. 10: 505, 1968.
- 6- Adgey AAJ, and al; Incidence, significance and management of early bradyarrhythmias complicating acute myocardial infarction. Lancet 2: 1097, 1967.
- 7- Shillingford J. Tnomas M: Treatment of bradycardia and hypotension syndrome with acute mayoc. Infarction A.H.J 75: 843, 1968.
- 8- Zoll, P.M. Resuscitation of the heart in ventricular stand still by external electrical stimulation. New England Journal Med: 247: 768, 1952.
- 9- Furman. S. and Robinson, G.: The use of an intracardiac Pacemaker in correction of total heart block. Surg. Forum. 9: 745, 1958.
- 10- Charduck, W.M A. and al: A transistorized, self-contained implantable pacemaker for the long-term correction of complete heart block. Surgery 45, 643, 1960.
- 11- Elmquist, R. and Senning: An implantable pacemaker for the heart Med. Elect. Proceeding of 2nd international conference on Medical Electronics, Paris, edited by C.N. Smyth, Iliffe and sons, P. 253, 1959.
- 12- Vasschulte, K, and al: Spezielle Beobachtungen nach implantation elektrischer schrittmacher mit Bemerkungen uben eine neue operative. Technik, Med. Klin: 59: 501, 1964.
- 13- Hirsch, H. H. and al: Uber die pericardiotomia inferior longitudinalis (sunerbruch) als zuge zu den Herzen fur die schrittmacherim plantation beim Morgagni-Admas stokes syndrome, Bruns Beitr. Klin. Chir (Berlin) 203, 446, 1969.
- 14- John T. Kimball and Thomas Killip A simple bed-side method for transvenous intracardiac pacing. A. H. J. 35, 70, 1965.