

## آمفیزم ریه

مجله علمی نظام پزشکی

سال سوم، شماره ۲، صفحه ۱۴۵، ۱۳۵۲

دکتر حسین نجم آبادی \* دکتر ژ. بینیون - دکتر ژرژ بروئه \*\*

بآن نام اتساع (Distension) ریوی داد، مانند اتساع ریوی بعلت پیری نزد اشخاص مسن و یا اتساع ریوی جبران کننده پس از عمل جراحی ریه برداری و یا اتساع ریوی گذرنده در جریان حمله آسم برنشیک .

مدتها مطالعات نسج شناسی روی ریه‌ها درحالتی انجام میشد که ریتمین در وضع و شکل غیرطبیعی ثابت و آماده شده بودند، باین ترتیب که در جریان کالبد شکافی یا عمل جراحی تمام یا قسمتی از ریه‌ها را خارج نموده در محلولهای مخصوصی ثابت میکردند و چون با از بین رفتن فشار منفی موجود در قفسه سینه و فشارهای حاکم بر برنشها و برنکیولها و رگهای ریوی - نسج ریتمین جمع شده فضاهای آلوئولی و برنکیولها مسدود میشدند، بررسی دقیق از ساختمان واقعی ریتمین و آسیب‌های آن مشکل مینمود. ولی مطالعات جدید بکمک شیوه‌های نو که ریتمین را درحجم و فشاری برابر حجم و فشار داخل قفسه سینه ثابت میکنند اجازه داده است که آسیب‌های ریتمین مخصوصاً آمفیزم ریه بهتر مورد بررسی قرارگیرد و اشکال مختلفی از آن بصورت واحدهای مشخصی از نظر بالینی و آسیب‌شناسی توصیف شود .

بطور کلی آمفیزم ریه بدو دسته آمفیزم‌های اولیه و آمفیزم‌های ثانوی تقسیم میشود که در دسته اول آمفیزم پان‌لوبولر (Panlobulaire) و آمفیزم سانترولوبولر (Centrolobulaire) و در دسته دوم آمفیزم پارالزیونل (Paralesionnel) اهمیت بالینی فراوانی کسب کرده‌اند .

مقدمه - تحت مبحث برنکیوپنوپاتی‌های مزمن ابستروکنیو (Bronchopneumopathies chroniques obstructives) بیماریهای متفاوتی از دستگاه تنفس را می‌آورند که از نظر علائم بالینی و آسیب‌های تشریحی با یکدیگر فرق دارند و فقط فصل مشترک آنها وجود سندرم انسدادی (S. obstructif) است که نشان‌دهنده نقصان جریان‌ها و در راههای هوایی تنفسی بعلت انسداد یا تنگ شدن برنشها و برنکیولهاست و با پائین آمدن رابطه V.E.M.S./C.V. مشخص میشود .

برنشیت مزمن و آمفیزم ریه و آسم در این مبحث قرار دارند و مطالعات بالینی و آسیب شناسی در سالهای اخیر تلاش بسیار کرده است تا حدود هر یک از این حالات مرضی را روشن کند . در سالهای ۱۹۵۹ و ۱۹۶۱ و ۱۹۶۲ به ترتیب Ciba chest American و Symposium de Groningue و Symposium Thoracic Society اقدام به تعریف و مشخص کردن حدود و علائم و ضایعات نسجی آسیب‌های فوق کرده است، که امروزه از طرف مکتب‌های مختلفی که مشغول تحقیق و بررسی این دسته از بیماریهای ریوی هستند، پذیرفته شده است .

تعریف : آمفیزم يك حالت منحصرأ تشریحی (Anatomique) است و عبارتست از گشاد شدن دائمی فضاهای هوایی انتهایی پس از برنکیول انتهایی (Bronchiole Terminale) توأم با انهدام جدار آلوئولها . گشاد شدن فضاهای هوایی بدون آسیب‌های پیشرونده جدار آلوئولها را نمیتوان آمفیزم نامید و بهتر است

\* تهران - خیابان استخر - شماره ۱۲۲

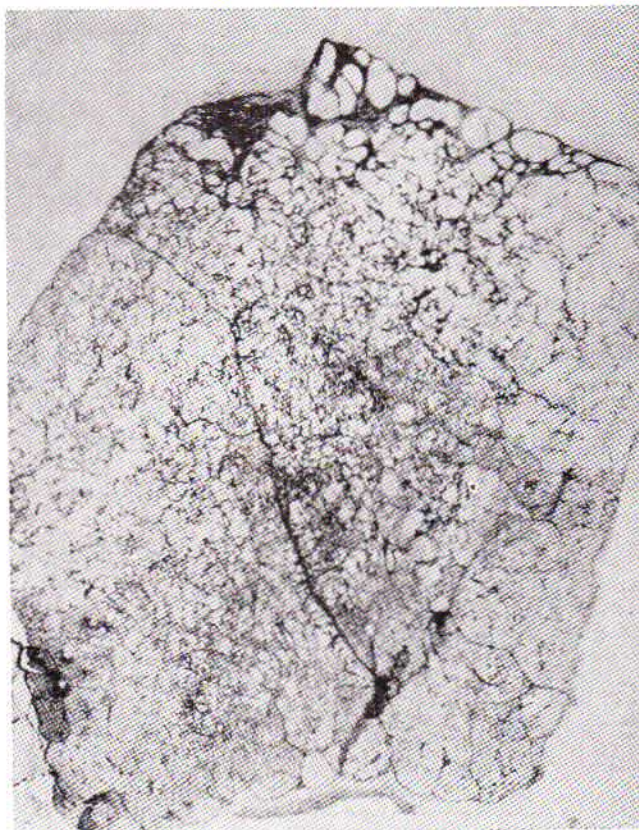
\*\* G. Brouet, Professeur titulaire de la chaire de Pneumo- Phtisiologie à la Faculté de Médecine de Paris. Hôpital Laennec. Paris.

که در ابتدا قطر کوچکی دارند ولی با پیشرفت بیماری ممکن است بصورت حبابهای (Bulle) بزرگ و کوچک نمایان شوند. (شکل ۱ و ۳ و ۲).

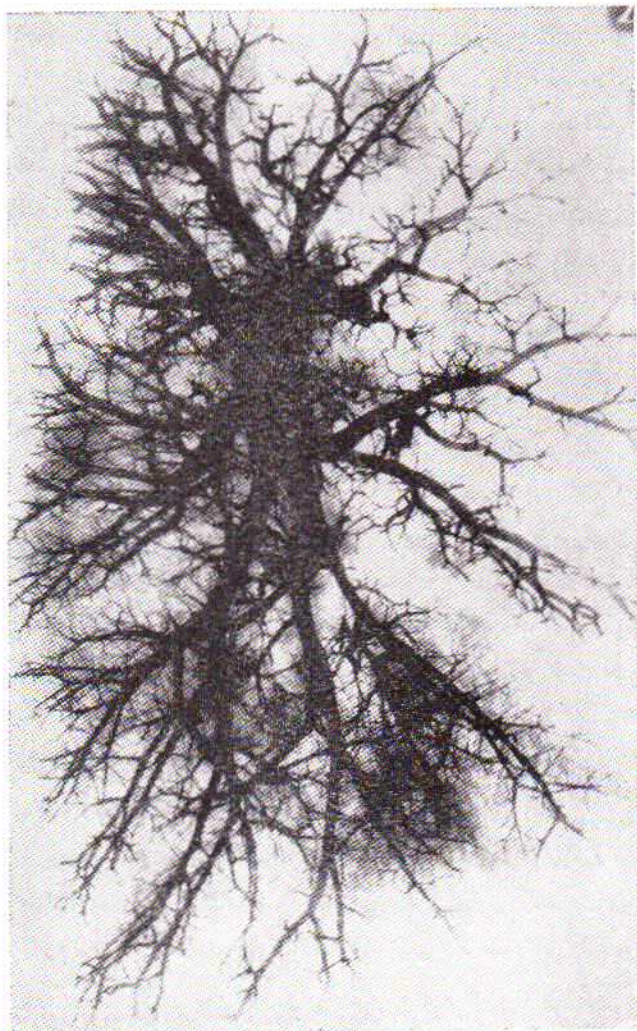
نکته مهم آنستکه انهدام سطوح الوئولی با انهدام نسج عروق اطراف آن همراه است یا بعبارت دیگر در لو بول ریوی انهدام ساختمان هوایی همراه انهدام ساختمان خونی است باین علت effet shunt مهمی در کار نیست تا سبب بروز زودرس آشفتنگی در Hematose گردد و تنها بعلت وجود فضاهای غیر عادی در لو بولهای ریوی ظرفیت حمل اکسیژن (Capacité de Transfert) پائین آمده است که در ابتدا ناچیز است و با پیشرفت آسیبهای تشریحی زیاد میشود. با توجه به نکات فوق روشن میشود که چرا بیماری مدتها بخوبی قابل تحمل میماند و فقط در مرحله انتهائی سیر آن وقتیکه انهدام سطوح تبدلات گازی از ۷۵٪ کل پارانشیم ریوی گذشت سبب بروز اختلالاتی در اعمال حیاتی میگردد و علائم ناشی از کمبود اکسیژن (Hypoxie) ظاهر میشود.

اول- آمفیزم پان لو بولر یا پان آسینر (E. Panlobulaire ou panacinaire)

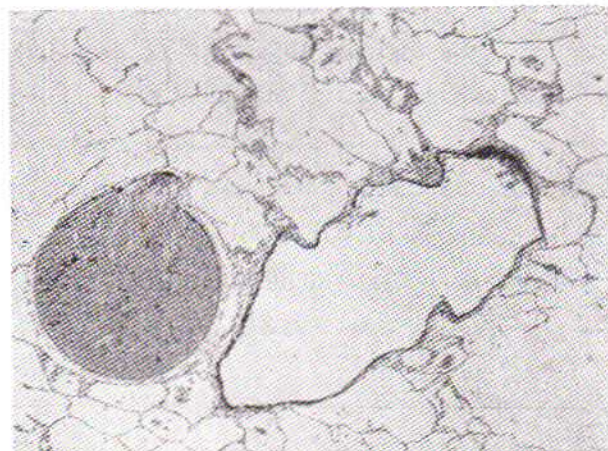
آمفیزم پان لو بولر عبارتست از، خراب شدن کم و بیش یکنواخت و منتشر عناصر لو بول (lobule) ریوی که واحد تشریحی ریه است یعنی انهدام مجاری الوئولی و سطوح الوئولها بعلت آتروفی نسج همبند و رشتههای ارتجاعی واقع در انترستیسیم (Interstitium) ریوی بدون آنکه ضایعات التهابی و عفونی در برنکیولهای انتهائی وجود داشته باشد. باین ترتیب در لو بولها حفرههایی ایجاد میشود



شکل ۱- آمفیزم پان لو بولر



شکل ۳- آنژیوگرافی روی ریه خارج شده، پس از کالبد شکافی در آمفیزم پان لو بولر.



شکل ۳- برنکیول در آمفیزم پان لو بولر ( توجه شود که جدار برنکیول نازک شده است).

و عظم بطن راست در کار نیست. در تست‌های عملی ریتمین علاوه بر زیاد شدن ظرفیت کامل ریه (C.P.T.) و ظرفیت باقیمانده عملی (C.R.F.) و حجم هوای باقیمانده (V.R.) دو علامت مهم وجود دارد:

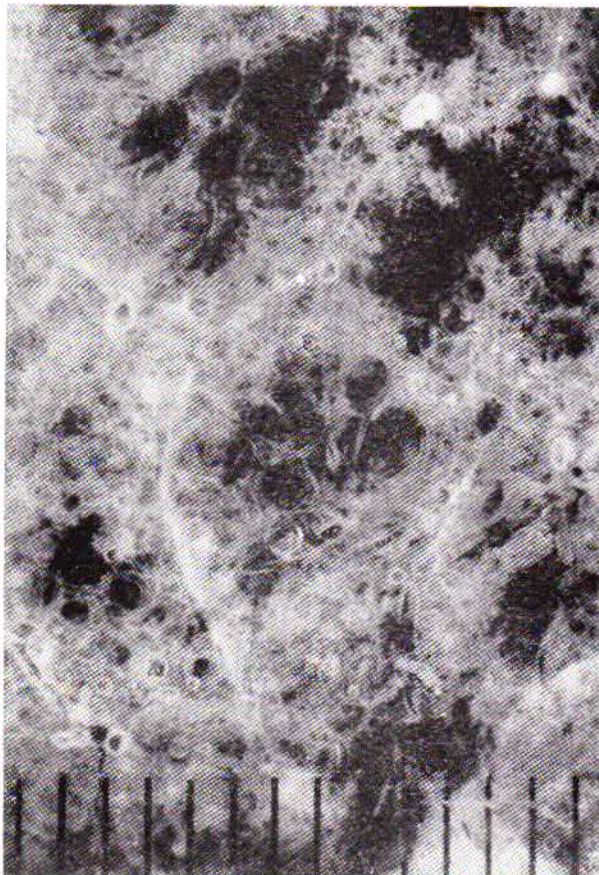
۱- وجود سندرم انسدادی (S. obstructif) باین معنی که رابطه V.E.M.S./C.V. پائین آمده است ولی باید دانست که علت آن تنگ شدن و یابستگی عفونی بر نکیول‌ها نیست بلکه علت آن کم شدن و یا از بین رفتن خاصیت ارتجاعی جدار بر نکیول‌هاست که بر اثر آن در جریان کار تنفسی وقتی فشار داخل قفسه سینه برای انجام عمل با زدم بالا می‌رود جدار بر نکیول‌ها در برابر چنین فشاری نمیتواند مقاومت کند در نتیجه بر روی هم فشرده شده و مجاری هوایی مسدود می‌شود و هوای موجود در الوئولها و مجاری الوئولی محبوس میگردد.

۲- کم شدن ظرفیت انتشار اکسیژن یا نقصان D.L. Co. که برای توجیه آن سه عامل زیر را میتوان در نظر گرفت:

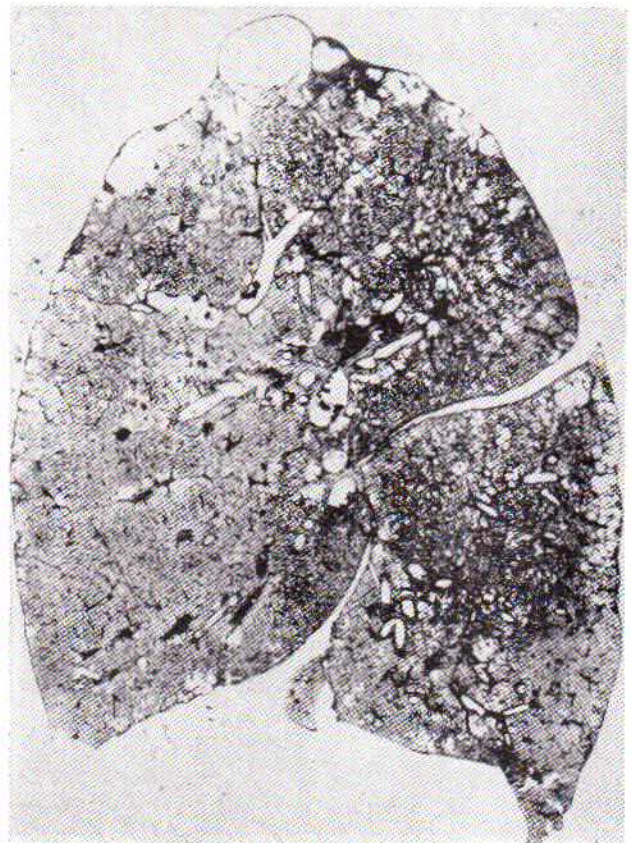
الف - کم شدن شدت انتشار گاز بعلت زیاد شدن فاصله جدار الوئولها تا ابتدای آسینوس ریوی در نتیجه بوجود آمدن حفره‌هایی در لو بول ریوی.

آمفیزم پان لو بولر بیشتر در لب تحتانی و میانی یعنی مناطقی که تنفس بهتر دارند بروز میکند. علل آن معلوم نیست و بنظر میرسد که رابطه‌ای با برنشیت مزمن ندارد. اثر آلودگی هوا در ایجاد آن روشن نیست. عوامل ژنتیک و اختلال آنزیمی مخصوصاً نارسائی آلفایک آنتی تریپسین ( $\alpha 1$  antitrypsine) را نام می‌برند. Turino نشان داده است که گاهی آنزیم I.L.P. وجود ندارد و شاید این امر سبب انهدام نسج الاستیک ریوی بشود.

این بیماری بیشتر در ۵۰ تا ۶۰ سالگی بروز می‌کند و اغلب مردها بآن مبتلی میشوند. علامت اولیه آن نفس تنگی است که در ابتدا در حرکت و فعالیت بروز میکند و بیمار شکایتی از سرفه و خلط ندارد. این بیماران معمولاً لاغر هستند و در مشاهده قفسه سینه بازماندن ریتمین در قاعده‌ها بخوبی دیده میشود. در گوش کردن ریتمین علامت مهمی موجود نیست و روی کلیشه‌های رادیوگرافی اتساع ریتمین همراه با شفافیت بیش از حد نسج ریه و از بین رفتن تصاویر عروق و گاهی وجود چند حباب (Bulle) در قاعده‌ها دیده میشود. حجم شریان‌های ریوی تغییری نکرده است. حجم قلب عادی است و بالاخره پولی گلبولی



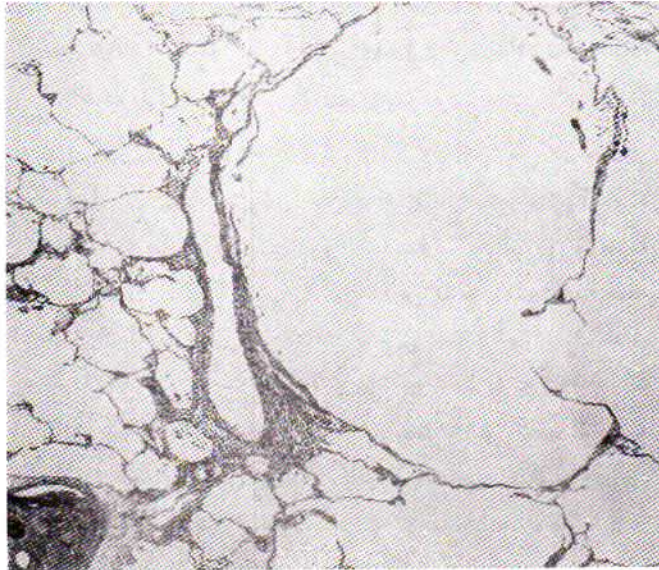
شکل ۵- کا نو نه‌ای آمفیزم سانتر و لو بولر



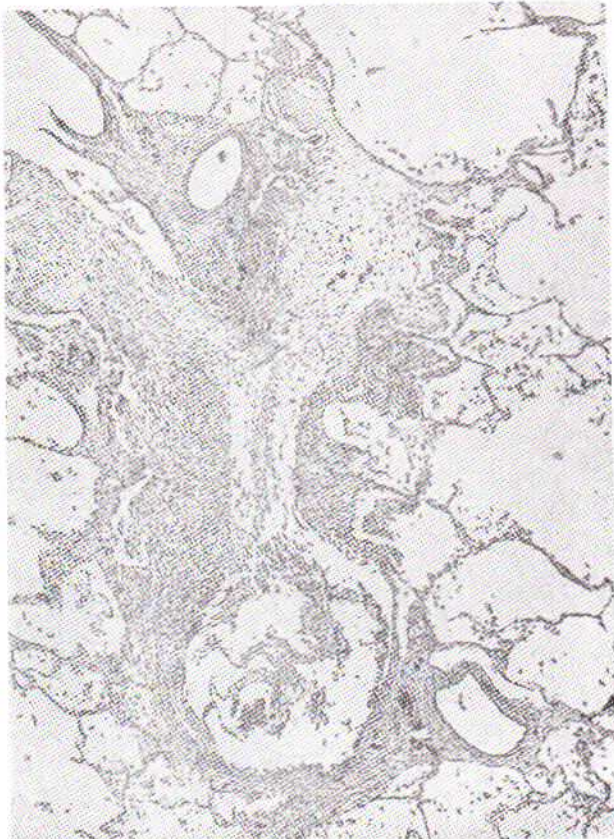
شکل ۴- آمفیزم سانتر و لو بولر

باقی است خیلی زود سبب بروز يك (efflet shunt) شدید میشود که عامل اصلی در ازدیاد فشار شریان ریوی، عظم بطن راست و بالاخره وخامت بیماری است. (شکل ۷ و ۶).

آمفیژم سانترو لوبولر بیشتر در لب بالای ریتین و در قسمت خلفی پیداشده و علت آن ناشناخته مانده است. نقش گردوغبار، آلودگی



شکل ۶- ضایعات برنکیولها در آمفیژم سانترو لوبولر



شکل ۷- التهاب واکو دای آناسی در برنکیول انتهائی و شروع انهدام ساختمان برنکیولهای تنفسی. این ضایعات میتوانند نهایتاً جگه نکی ایجاد آمفیژم سانترو لوبولر باشد.

ب- کم شدن حجم مویرگهای ریوی بعلت انهدام ساختمان خونی سطوح الوئولها .

پ- کوتاه شدن زمان تماس خون مویرگی با هوای آلوئولی مخصوصاً در فعالیت های فیزیکی بعلت بالا رفتن شدت جریان خون (Debit) در مویرگها.

در آزمایش گازخون فشار نسبی اکسیژن و درجه اشباع اکسیژن در خون شریانی کمی پائین آمده است ولی برعکس فشار نسبی گاز کربنیک در خون شریانی مدتها عادی است و این مسئله معرف آنستکه اختلال زیادی در رابطه وانتیلاسیون - پرفوزیون (Ventilation - Perfusion) وجود ندارد مگر در مراحل انتهائی بیماری که بیش از ۶۰ تا ۸۰ درصد سطح عروقی ریتین از بین رفته است .

سیر و پیش آگهی بیماری وابسته بزمان ظهور و پیدایش آنست. معمولاً بیماری سیر کندی دارد و بندرت به نارسائی تنفسی مزمن می انجامد. آمفیژم پان لوبولر بعلت پیری، بیماری شایعی است و اغلب در اطراف ۵۰ سالگی شروع میشود و مدتها بدون هیچگونه علامتی سیر میکند و بندرت سبب مرگ میشود. ولی برعکس در سندرم (Poumon évanescent) یا (Vanishing lung) که شکل بالینی مخصوصی از بیماری است و در سنین جوانی یعنی ۲۰ تا ۴۰ سالگی ظاهر میشود سیر بیماری شدید است و بعلت بروز نارسائی شدید تنفسی همراه بانزاری سبب مرگ بیمار میشود .

دوم - آمفیژم سانترو لوبولر یا سانترو آسینر (E. Centrolobulaire ou centro-acinaire)

آمفیژم سانترو لوبولر عبارتست از خراب شدن و انهدام برنکیولهای تنفسی که سبب پیدایش فضاهای غیر طبیعی در مراکز لوبولهای ریوی میشود . قطر این فضاهای غیر طبیعی به ۳ تا ۱۲ میلیمتر میرسد ولی در این حالت آلوئولهای ریوی تقریباً سالم هستند و سطح داخلی آلوئولها نقصان کمی یافته است. علامت مشخصه آن وجود التهاب و آماس در برنکیولهای انتهائی است . مطالعات Bignon نشان داده است که علاوه بر آماس ، تنگی و انسداد منتشر در این برنکیولها (Bronchiolo - stenose) اضافه شده است که اغلب در تمام سطح ریه ها پراکنده است و در خارج از مناطق آسیب های آمفیژم نیز دیده میشود (شکل ۴ و ۵) .

وجود آسیب های فوق یعنی تنگی و انسداد برنکیول انتهائی و متعاقب آن وجود فضاهای غیر طبیعی در برنکیولهای تنفسی سبب کند شدن انتشار گازها یعنی رسیدن اکسیژن تاجدار آلوئولها میشود و باین ترتیب يك هیپو وانتیلاسیون آلوئولی بروز میکند و چون ساختمان عروقی و گردش خون مویرگی در جدار آلوئولها

تست‌ها کم شدن رابطه VEMS/cv است که معرف سندرم ابستر و کتیف (S. Obstructif) میباشد.

ظرفیت کامل ریوی (C.P.T.) تغییری نکرده است ولی (D.L.Co) کم شده است و اختلال رابطه و انتیلاسیون - پرفوزیون وجود دارد.

مطالعه گاز خون، کمبود اکسیژن (Hypoxie) و ازدیاد گاز - کربنیک (Hypercapnie) را نشان میدهد. در کاتتریس قلب راست ازدیاد فشار شریان ریوی دیده میشود که علت پیدایش آن کم شدن و انهدام بستر عروق ریه بعلت آسیب‌های تشریحی نیست بلکه کمبود اکسیژن عامل اصلی در بوجود آمدن آنست زیرا پائین آمدن فشار نسبی اکسیژن در خون شریانی سبب انقباض در مویرگهای ریه و در نتیجه نقصان سطح عروق ریه و بالاخره بالا رفتن مقاومت بستر عروق (Resistance du lit vasculaire) ریه میگردد که بصورت ازدیاد فشار شریان ریه تظاهر میکند. Harvey نشان داده است که نزد اینگونه بیماران تشدید کمبود اکسیژن سبب ازدیاد و بالا رفتن حجم کلی خون (Volume sanguin total) و حجم گلبولی (Volume globulaire) و شدت جریان خون قلب (Debit) میشود.

سیر این بیماری شدید و وخیم است و خیلی زود به نارسائی تنفسی می‌انجامد. معمولاً در ۳-۱۰ سال پس از بروز نفس تنگی و ۵ سال پس از بروز علائم نارسائی قلب راست سبب مرگ بیمار میشود.

سوم - آمفیزم پارالزیونل یا پاراسیکاتریسمل (E. paralesio-nnel ou paracicatriciel)

آمفیزم پارالزیونل عبارتست از انهدام فضاهای هوایی در اطراف کانوئهای التیام یافته قدیمی. این تغییرات ثانوی است و بیشتر در کنار آسیب‌های التیامی سل و یاسیلیکوز (Silicose) بروز میکند و شدت آن بسته به وسعت ضایعات و بیماری اولیه است (شکل ۸).

علل پیدایش آن بدستی روشن نیست، سرفه و خلط و نفس تنگی از علائم بیماری است. هیپوکراتیسم انگشتان زیاد دیده میشود. تشخیص آن بوسیله رادیولوژی آسان است زیرا روی کلیشه رادیوگرافی ریتمین علاوه بر ضایعات التیام یافته قدیمی تغییرات انهدامی پارانشیم ریه بصورت چند حباب (Bulle) دیده میشود. محل این تغییرات بیشتر در قله ریتمین و یا لب بالا است که سبب جمع شدن و کشیده شدن لبهای بالای ریه میشود و منظره مخصوصی به کلیشه‌های رادیوگرافی میدهد. پیشرفت ضایعات مزبور سبب برقرار شدن سندرم نارسائی تنفسی مزمن میشود زیرا نزد این

هوا، محل شغل و عفونت‌های مکرر برنشهها، مخصوصاً برنشیت مزمن، در پیدایش آن تأیید شده است. این بیماری بیشتر در مردها از ۳۵ تا ۴۰ سالگی بروز میکند. نخستین علامت آن نشانه‌های برنشیت معمولی یعنی سرفه و خلط فراوان است. این علائم مدت‌ها باقیمانده و باهر دوره بیماری شدت می‌یابد، بنابراین در مقابل هر سندرم برنشیت مزمن باید در جستجوی نشانه‌های آمفیزم سانترو لوبولر بود. علامت دوم نفس تنگی است که در مراحل پیشرفته بیماری به سرفه و خلط فراوان اضافه میشود. این نفس تنگی ابتدا در حرکت و فعالیت ظاهر و مانع کار بیمار میشود ولی باسیر بیماری بصورت یک نفس تنگی دائمی حتی به هنگام استراحت در می‌آید بطوریکه هر گونه حرکتی را برای بیمه‌ساز دشوار می‌سازد.

در معاینه تغییر شکل قفسه سینه وجود ندارد. در سمع ریتمین رالهای برنشیک شنیده میشود. در روی کلیشه رادیوگرافی اتساع ریتمین و شفافیت بیش از حد دیده نمیشود. تصاویر عروق ریه باقی است و علاوه بر آن عارضه‌ای که بتواند سندرم برنشیک را توجیه کند وجود ندارد. گاهی نشانه‌های احتمالی عفونت برنشها مخصوصاً در قاعده بصورت رشته‌های تیره مرضی با حدود نامنظم و نامشخص در محور برنشها و عروق ریتمین نمایان است. سایه قلب کمی بزرگتر از حالت عادی و شریان‌های ریوی عریض و بزرگ هستند. در مراحل پیشرفته بیماری آسیب‌های تشریحی بصورت حفره‌های کوچک مدور با جدار نازک در حد لب بالای ریتمین همراه با اتساع لب‌های بالا دیده میشود.

علائم زیر آمفیزم سانترو لوبولر را از برنشیت مزمن بدون آمفیزم مشخص میکند:

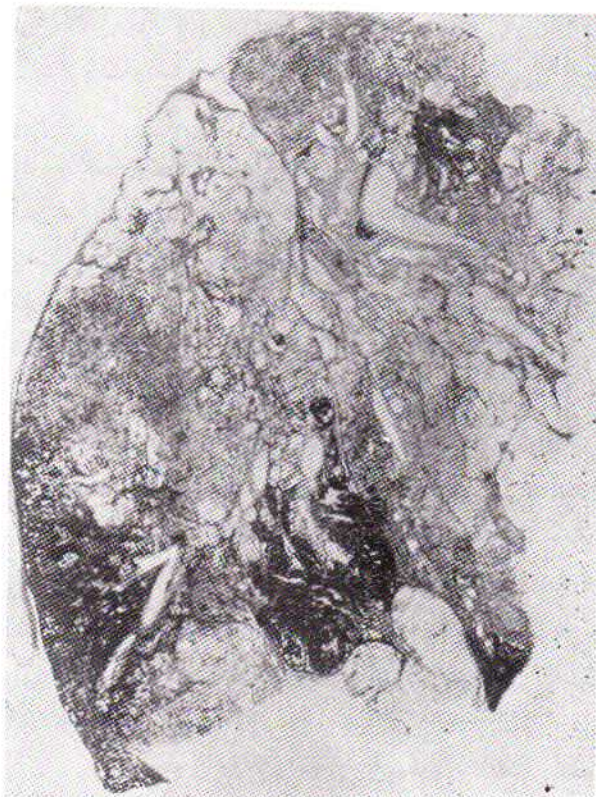الف - پولی گلبولی وجود دارد و هماتوکریت بالاتر از ۵۵٪ است.  
ب - علائم ازدیاد کار قلب راست و عوارض ناشی از آن زود رس است.  
پ - تغییرات گاز خون معمولاً زیاد است. فشار نسبی اکسیژن در خون شریانی کمتر از ۶۰ میلیمتر جیوه و فشار نسبی گاز کربنیک در خون شریانی بالاتر از ۵۰ میلیمتر جیوه است.

ت - در آنژیوگرافی و گاهی روی کلیشه رادیوگرافی ساده ریتمین شریان لب‌های بالا نامنظم و پیچ و خم دار است.

ث - فضاهای غیر طبیعی مراکز لوبولرها بصورت حفره‌های کوچک با جدار نازک در روی کلیشه رادیوگرافی در حد لب بالای ریتمین دیده میشود و گاهی میتوان آنها را بکمک شیوه‌های مخصوصی بابرنگوگرافی انتخابی (Selective) نشان داد.

در آمفیزم سانترو لوبولر انجام تست‌های عملی ریتمین از نظر تشخیص و پیش‌آگاهی اهمیت فراوان دارد. علامت مهم در این

بیماران ظرفیت ریوی و سطح تبادلات گازی بعکس بیماری اولیه شدت کم شده است .



شکل ۸- آمفیزم پاراسیکاتریسیل

#### درمان:

در آمفیزم پان لوبولر درمان مؤثر وجود ندارد و سایر بیماری‌ها فارغ از درمان ادامه مییابد . اما در آمفیزم سانترو لوبولر که کانونهای عفونی بر نکیولها و بر نشیت مزمن را عامل اساسی آن میدانند، درمان عبارتست از:

**آنتی بیوتیک:** که باید بمقدار لازم و کافی بکار برد . بعضی از محققین آنرا نه تنها در موقع تظاهر دوره‌های پیشرفت بیماری لازم میدانند بلکه عقیده دارند که نزد این بیماران باید بطور دائم یا متناوب ۲ تا ۳ روز در هفته حتی در مرحله آرامش بیماری از آنتی بیوتیک استفاده کرد. درمان دوره‌ای با آنتی بیوتیک بصورت یک هفته تا ده روز در هر ماه، نتایج خوبی داده است. معمولاً انتخاب آنتی بیوتیک از روی آنتی بیوگرامی است که از خلط بیمار بعمل میآید ولی باید دانست که مجموعه میکروبی دهان، بسا مجموعه میکروبی موجود در برنشها متفاوتست، از اینرو توصیه شده است که از آنتی بیوتیک‌هایی که دارای میدان فعالیت وسیع هستند استفاده کرده و سعی شود که چند آنتی بیوتیک باهم تجویز گردد. کی نزی تراپی (Kinésithérapie) : آنتی بیوتیک وقتی مؤثر

است که باکی نزی تراپی بتوان به تخلیه برنشها کمک کرد. هدف از کی نزی تراپی آنستکه به بیمار بیاموزیم که چگونه سرفه‌های سطحی و بی نتیجه را به سرفه‌های مؤثر برای خروج خلط تبدیل و چطور تنفس کند تا از ظرفیت کامل قسمتهائی از ریه که آسیب تشریحی در آنها محدود است استفاده نماید . قرار دادن بیمار در وضعیت سر ایزر (یعنی بالا بردن پائین تختخواب بیمار و پائین آوردن محل سراو) بعنوان کمک گرفتن از نیروی ثقل برای خروج خلط عمل بی نتیجه‌ایست زیرا بالا بودن حالت چسبندگی (Viscosité) خلط مانع خروج خود بخودی آنست .

در کی نزی تراپی نقش اساسی تصحیح بازدم بیمار و ترغیب او بانجام یک بازدم صحیح است و مخصوصاً باید بساین نکته توجه کرد که انجام تمرینات و اعمال بی نتیجه و بی هدف نه تنها کمکی به بیمار نمیکند بلکه زیان بخش است زیرا سبب بالا رفتن کار تنفسی او میگردد و قسمت مهمی از اکسیژن اضافی بمصرف اعمال تنفسی او میرسد .

شیوه‌های مختلفی برای کی نزی تراپی وجود دارد که نسبت به هر مریض و با توجه بضایعات تشریحی و عملی ریتین متفاوتست از اینرو تماس دائمی بین پزشک و مسئول کی نزی تراپی لازم خواهد بود .

**کورتیکوئید:** موقعی واقعاً مؤثر است که بیماری روی آسم بر نشیک بروز کرده و یا با آن همراه باشد در غیر اینصورت اثری ندارد . باین همه بعنوان عامل ضد التهاب توسط بعضی از محققین همراه با آنتی بیوتیک مصرف شده است ولی با توجه بخطرات ناشی از مصرف بی مورد کورتیکوئید مانند خونریزی گوارشی و بیدار شدن کانونهای قدیمی سل خاموش، باید همیشه بامراقبت دائمی و دقیق بیمار توأم باشد .

**مشتقات تئوفیلین:** مصرف این داروها بعنوان گشادکننده برنشها (Broncho-dilatateur) مورد بحث است . Herman عقیده دارد که مصرف تئوفیلین دبی (Debit) قلب را بالا میبرد و از اینرو تجویز آن نزد این دسته از بیماران که بعکس ضایعات فیزیوپاتولوژیک مخصوص آمفیزم شدت جریان خون قلب آنها بالاتر از حد معمول است باید با احتیاط کامل همراه باشد Pain اظهار عقیده کرده است که مصرف مشتقات تئوفیلین از راه ورید نزد این بیماران سبب بالا رفتن آنوکسی (Anoxie) میشود و علت آنرا حذف انقباض مویرگها در منطقه‌ای از ریه میدانند که عمل تنفس در آن بخوبی انجام نمیکرد .

درمان‌های علامتی- مانند آرام کننده سرفه و خشک کننده خلط -

نسبی  $Co_2$  خون شریانی (Hypercapnie) شده تولیداغمای نارکوئیک (Coma narcotiques) واسیدوز می کند. از اینرو پیشنهاد شده است که همیشه تجویز اکسیژن بوسیله گذاردن سند در بینی و با غلظت ۲۰ تا ۳۵٪ هوای دم و تحت مراقبت دائمی باشد. پیشرفت بیماری و غیر قابل برگشت بودن آسیب‌های تشریحی در آمفیزم سانترولوبولر و سیر کند آن ایجاب میکند که بیمار مدت طولانی و گاهی دائمی به اکسیژن درمانی نیاز داشته باشد. دادن اکسیژن به بیمار در حالت استراحت مسئله مهمی نیست ولی تجویز آن در خواب و یا هنگام کار مسائل پیچیده تکنیکی را مطرح می کند. امروزه دستگاههای خود کار کوچکی تهیه شده است که بیمار میتواند شخصاً آنرا حمل کند و هنگام کار همراه داشته باشد و بدینوسیله توانسته اند یک اکسیژن درمانی تقریباً دائمی برای بیمار برقرار کنند.

**احیای تنفس:** (Réanimation respiratoire) در مراحل پیشرفته بیماری که نارسایی تنفسی مزمن برقرار میشود بروز عفونت‌های برنشه‌ها، فعالیت‌های فیزیکی، اعمال جراحی و یا مصرف داروهای مسکن و آرام کننده ممکن است سبب ایجاد نارسایی تنفسی حاد گردد که درمان آن فقط در مراکز مجهز احیای تنفس میسر است. باین ترتیب که در صورت نارسا بودن شیوه‌های درمانی یادشده اقدام به گذاردن لوله مخصوصی درنای و یا تراکئوتومی می کنند و توسط ماشینهای تنفس مصنوعی با فشار (insufflation) مثبت مانند Engstrom کمبود اکسیژن و ازدیاد گاز کر بنیک خون را اصلاح کرده با کنترل دائمی الکترولیت‌های خون و ادرار مانع برقراری و پیشرفت اسپدوز میگردد.

از نظر اهمیت باید گفت که آرام کننده‌های سرفه نزد این بیماران که همیشه خلط چرکی فراوان دارند سبب وخامت بیماری میشوند، زیرا با قطع رفلکس سرفه سبب باقیماندن ترشحات در برنشه‌ها و برنکیول‌ها گشته، راه عبور هوا بسته میشود و ظرفیت کار ریتین پائین می‌آید و چه بسا که با ایجاد سندرم نارسایی تنفسی حاد سبب مرگ بیمار گردد. از طرف دیگر مصرف ترکیبات آتروپین و افدرین بعنوان خشک کننده خلط نافع نیستند زیرا اولاً سبب غلیظ شدن خلط و بسته شدن برنشه‌ها میشوند و ثانیاً افدرین با آنکه اسپاسم موجود در برنشه‌ها را تخفیف میدهد بازگشت حمله‌های اسپاسمی را آسان می کند.

**استراحت:** برای این بیماران اگر بمرحله نارسایی تنفسی رسیده باشند ضرور است زیرا هرگونه فعالیت و بطور کلی کار اضافی سبب تشدید ازدیاد فشار موجود در شریان ریه میشود و مقاومت عروقی ریه را افزایش میدهد.

**اکسیژن:** وقتی لازم است که سندرم نارسایی تنفسی به بیماری اضافه شده ولی باید دانست که در نارسایی تنفسی مزمن بعلا بالا بودن طولانی فشار نسبی گاز کر بنیک خون شریانی حساسیت مراکز تنفسی بولب (Récepteurs bulbaires) نسبت به فشار نسبی گاز کر بنیک در برابر ازدیاد  $Co_2$  خون کم شده است و از اینرو مراکز تنفسی کاروتید و آئورت (Chemorécepteurs carotidiens et aortiques) تنفس را نسبت به فشار نسبی اکسیژن خون تنظیم می کند. در این حالت تجویز بی‌مورد اکسیژن میتواند خطرناک باشد و سبب مرگ بیمار گردد. زیرا بالا رفتن اکسیژن خون سبب کند شدن تنفس و افزایش هرچه بیشتر فشار

#### REFERENCES:

- 1- BARRILLON A. La grande insuffisance respiratoire chronique et son retentissement cardiaque. La Revue du praticien 1.6. 1968.18 No. 16-2439-2464.
- 2- BIGNON J. et BROUET G. Notions actuelles sur les broncho-pneumopathies chroniques obstructives. La Revue du praticien 21.1. 1970.20 No. 3-353-370.
- 3- BIGNON J. et Coll. Morphometric study in chronic obstructive bronchopulmonary disease. American Review of Respiratory Disease Vol 99, 1969.P.669-695.
- 4- BIGNON J. et Coll. Parenchymal, bronchiolar, and bronchial measurements in centrilobular emphysema. Thorax, Sep. 1970. Vol 25. No. 5. P. 556.
- 5- BROUET G. et LIOT F. Insuffisance respiratoire aigue compliquant les broncho-pneumopathies chroniques. La Revue du praticien 21.1.1966.16. No. 3\_317-323.
- 6- CHEKLER P. et CHICHE P. Traitement de la bronchite chronique et prevention de l'insuffisance cardiaque. Med. int. Dec. 1969-4 No. 12-909-915.

- 7- COLOMBIER N. et Coll. Echanges respiratoires au cours de la bronchite chronique. La Revue du praticien 11. 12. 1963-13 No. 32-3857-3864.
- 8- GERMOUTY J. et CHANTEGREL D. Place de la ventilation assistée dans le traitement de l'insuffisance respiratoire chronique. Gazette Médicale de France 25. 2. 1970-37 No. 6-1301-1305.
- 9- ISRAEL-ASSELAIN R. Place des corticoïdes dans le traitement du broncho-emphysème. La Revue du praticien 11. 12. 1963. 13. 32. 3887. 3892.
- 10- KOURILSKY R. et BRILLE D. L'influence des professions dans l'apparition des bronchites et des emphysèmes. La Revue du praticien 11. Oct. 1967-17 No. 26-3679-3687.
- 11- MARLAND P. et VACHE M. La coeur pulmonaire chronique des affections broncho-pulmonaires. Le Concours Médical 14. 2. 1970-92-7\_1449-1456.
- 12- PARIENTE R. Indications et résultats de la réanimation respiratoire. Le Journal des Agrégés 12.1. 1969-2 No. 1-29-33.
- 13- RENDOING J. et POISVERT M. Oxygenotherapie. Ann. Med. de Reims. 1969-6\_157-160.
- 14- ROCHEMAURE J. L'importance actuelle des bronchopneumopathies chroniques. Revue de Tuberculose et de pneumologie 1969-33 No. 4-567-578.
- 15- ROCHEMAURE et Coll. Confrontation anatomo-eletrocardiographiques chez 50 patients atteints de broncho-pneumopathies chroniques. Archives des Maladies du Coeur Nov. 1967- No.11- 1615-1636.
- 16- ROCHEMAURE J. et BROUET G. Le coeur pulmonaire chronique des broncho-pneumopathies chroniques obstructives, La Revue du praticien 1.12. 1969-19 No. 31- 4481\_4502.