بررسی رادیولژی آترزی روده باریك

مجله نظام پزشکی

سال سوم ، شماره۳، صفحه۲۰۲، ۱۳۵۲

دکترمحسن ثلاث* دکتر بهروز آذرکیا**

ازناهنجاریهای‌نادر روده باریك که بازندگی منافات‌دارد آترزی مادر زادی روده باریك است که بـاید جلب توجه متخصصین بیماریهای زنان ، پزشك عمومی ومتخصصین بیماریهای کودکان وجراحان ونیز رادیولژیستها را بکند . خیلی از این ضایعات بسرعت کشنده است مگر آنکه بفوریت تشخیص داده شود وبدون فوت وقت تحت عمل‌جراحی‌قرار گیرد . تشخیص زودرس بستگی به‌کشف علائم انسداد توسط پزشك داخلی یامتخصص اطفال دارد که‌آزمایش با اشعه X را ایجاب میکند . در این حـال تفسیر دقیق یافته‌های رادیولژیك روی عکس ساده ویاپس ازخوراندن ماده حاجب ودرصورت لزوم تنقیه سولفات باریم اهمیت بسزائی دارد (۳).

شاید بتوان گفت که در رادیولژی کودکان موردی پیدا نمی‌شود که تااین اندازه تشخیص صحیح وزودرس برای بیمار مفیدباشد. Ladd و Gross که از پیشگامان جراحی اطفال هستند ۵۳مورد از این بیماری را شرح داده‌اند که جایگزینی آنها بشرح زیر بوده است (۱۳): دراثنی‌عشر ۳ مورد ، ژژونوم ۶ مورد، ایلئوم ۳۴مورد ، دریچه‌ایلئوسکال۲ مورد ، کولون۲ موردوآترزیهای متعدد ۳ مورد .

دربیماران ما ۴۰٪ آترزی اثنی‌عشر و۶۰٪ آترزی ژژونوم بوده است و۲۰٪ پارگی روده باریك قبل اززایمان و۲۰٪ پارگی‌روده باریك بعداز زایمان داشته‌ایم .

اتیولژی :

عواملی‌که واقعاً در ایجاد انسداد مـادرزادی مؤثر هستند هنوز بطور مسلم مشخص‌نشده ، ولی درمورد پـاتوژنز بیماران مطالب زیادی گفته شده است . بعقیده دکتر William E Ladd انسداد بدو دسته اصلی تقسیم میشود،دسته اول که انسداد درجدار روده باریك‌است Intrinsic ودسته دوم که ضایعات درخارج روده است وبآن فشار وارد میآورند Extrinsic.

یکی ازانواع‌شایع ومهم‌نوع انترنسك فقدان Recanalization درلوله‌های اپی‌تلیال است‌که بطور موقت باعث بستن جداررروده میشود .

درهفته‌های اولیه‌دوران‌جنینی، Midgut که روده باریك وقسمتی ازکولون را میسازد ، محوطه بازی است‌که باخارج شکم‌ارتباط دارد وبارشد جنین دوجدار(Midgut) بهم نزدیك شده لوله‌روده باریك را تشکیل میدهد (۲). دراین‌مرحله رشد سریع‌سلولهای مخاط‌روده، فضای‌داخلی‌روده‌را پرومسدود میکند ولی‌بارشدبیشتر روده‌ازضخامت‌مخاط‌کاسته شده روده دوباره بصورت لوله‌توخالی درمیآید واین‌مرحله بنام Recanalization معروف است. گاهی ممکن است پرده‌ایکه سبب‌انسداد شده است دارای چندین‌سوراخ باشد، نوع پنجره‌ای یا Fenestrated type ویاممکن‌است‌دارای یك‌سوراخ بزرگ مرکزی‌باشد، نوع‌ایربسی‌یا Iris type . این اشکال سبب انسداد ناقص میشود .

Bodian وهمکارانش‌تنگی‌وانسداد رانزد بیماران Mongolism بیشتر یافته‌اند . Caffey نیزهمین تجربه را توأم باقیستولهای تراشه ومری وهمچنین انسداد مری نزد بیماران Mongolism دارد .

برخی نیز براین عقیده‌اندکه آترزی‌روده بعلت اختلالات‌عروق ونرسیدن خون باین قسمت از روده بوجود میآید (۸).

* تهران ـ خیابان ایرانشهر، رادیولژی ایرانشهر، شماره ۲/۹۰.

** بیمارستان فرحناز پهلوی .

[Downloaded from jmciri.ir on 2024-10-12]

علائم بالینی :

آترزی روده باریك بااستفراغهای مکررصفراوی شروع‌میشود. برای اولین بار ممکن است قدری مکونیوم که در پائین آترزی بوده است دفع‌شود ولی بعداً احتباس گاز ومدفوع بوجود میآید. شکم نوزاد برجسته وروده‌ها دربالای‌آترزی پر گاز میشود(۴). استفراغهای مکررمنجر به‌اختلالات الکترولیتی میشود که‌دراین مرحله ترمیم آترزی باعمل جراحی مشکل میگردد . از اینجا اهمیت تشخیص زودرس آترزی روده قبل از ایجـاد اختلالات الکترولیتی مسلم میشود ، دراکثر موارد در سابقه زایمانی این نوزادان هیدرآمنیوس وجود دارد (۱).

از نظر آزمایشگاهی مکونیوم موجود در رکتوم فاقد سلولهای اپی‌تلیال قسمت فوقانی دستگاه گوارش‌است، چون بعلت انسداد، سلولهای اپی‌تلیال نتوانسته‌اند خودرا به‌رکتوم برسانند.

رادیولژی:

الف ـ رادیوگرافی‌ساده شکم

۱ـ آترزی قسمت دوم دوازدهه که سبب اتساع معده و قسمت اول دوازدهه شده‌است، در رادیوگرافی ایستاده دوتصویر مایع وهوا و سطح مایع وهوارا درقسمت فوقانی وچپ شکم نشان میدهدکه بنام Double Bubble Sign معروف‌است(۳).

۲ـ آترزی قسمت پائین‌روده‌های باریك در رادیوگرافی‌قوسهای متعددی از روده بـاریك راکه متسع شده است، نشان میدهد که در رادیوگرافی‌ایستاده سطوح متعدد مایع‌وهوامشاهده میشود.

۳ـ درنوزادان‌واطفال که هنوز کنگره کناره روده‌بزرگ (Haus-tration) شکل‌نگرفته است‌تشخیص‌آترزی انتهای ایلئوم‌وانسداد کولون مشکل میگردد .

چون‌وجه تمایزی‌بین روده‌های باریك وروده بزرگ وجودندارد دراین مورد تنقیه باریم تشخیص را مسلم میسازد(۶).

۴ـ Meconium peritonitis- دراثر پارگی روده جنین مبتلا به‌آترزی درداخل‌رحم، مقداری مکونیوم وارد حفره‌صفاق‌میشود که پس از چندی‌کلسیفیه شده نقـاط ریز ودرشت تیره‌ای را در رادیوگرافی ساده شکم نشان میدهد .

۵ـ پنومو پریتوان- درصورتیکه سوراخ‌روده‌باریك درداخل‌رحم تاقبل از تولد بسته نشود باتنفس وفریاد اولیه نوزادکه‌هواوارد دستگاه‌گوارش میشود به‌حفره صفاق راه یافته، پس‌ازتولد هوادر حفره صفاق مشاهده می‌گردد (۵).

ب ـ تنقیه باریم .

رادیوگرافی‌کولون باتنقیه سولفات بـاریم در تشخیص آترزی روده باریك حائز اهمیت است . چون بعلت‌کم کاری کولون در دوره جنینی بعلت انسداد روده باریك کولون کوتاه و بـاریك (Microcolon)میشود ، هرچه آترزی روده باریك‌درقوسهای پائین‌تر باشدکولون‌کوچکتر بنظر میرسد .

در رادیوگرافی‌کولون با ماده حاجب اگر وضع و شکل‌کولون طبیعی باشد معمولا آترزی روده بـاریك مطرح نمیشود(۱۰)، وباید بفکر انسداد روده بـاریك بعلل دیگر بودکه در تشخیص افتراقی خواهد آمد .

ج ـ خوراندن‌باریم برای‌تعیین‌محل انسداد روده باریك‌ضرورت نداردوبااستفراغهای مکررنوزاد (Aspiration pneumonitis) افزایش می‌یابد .

تشخیص افتراقی آترزی روده باریك :

۱ـ پانکرآس حلقوی.

۲ـ (Preduodenal portal vein)

۳ـ (Peritoneal Band)

۴ـ (Malrotation)

۵ـ ولولوس .

۶ـ کیست مزانتر.

۷ـ فتق روده باریك درنقص مزانتر

۸ـ (Fibrocystic of pancreas)

۹ـ (Non_infectius entero colitis)

۱۰ـ (Meconium plug syndrom)

۱۱ـ (Functional obstruction of new born)

۱۲ـ بیماری هیرشپرونگ .

چند مورد جالب آترزی روده باریك معرفی میگردد :

بیماراول الف ـ درتاریخ۱۲/۱/۴۲.

نوزادی‌است‌باناهنجاری‌های‌متعدداستخوانی(کوتاهی‌استخوانهای ران واستخوانهای بازو و رشد بیش از اندازه استخوانهای ساق وهم‌چنین Situs inversus که قلب درسمت راست، کبد درسمت چپ ومعده درسمت راست قرار دارد).

آترزی دوازدهه بادوتصویر روشن هوا درقسمت بالا وراست‌شکم مربوط به‌معده وقسمت اول دوازدهه مشخص است .

بیمار دوم ـ پ ـ ب ۱۴/۷/۴۰.

نوزادی است مبتلا به‌آترزی دوازدهه‌که باخوراندن باریم رقیق محل‌انسداد را در قسمت دوم دوازدهه نشان میدهد . مقدار کمی باریم درلب‌های تحتانی ریتین مشاهده میشود .

[Downloaded from jmciri.ir on 2024-10-12]

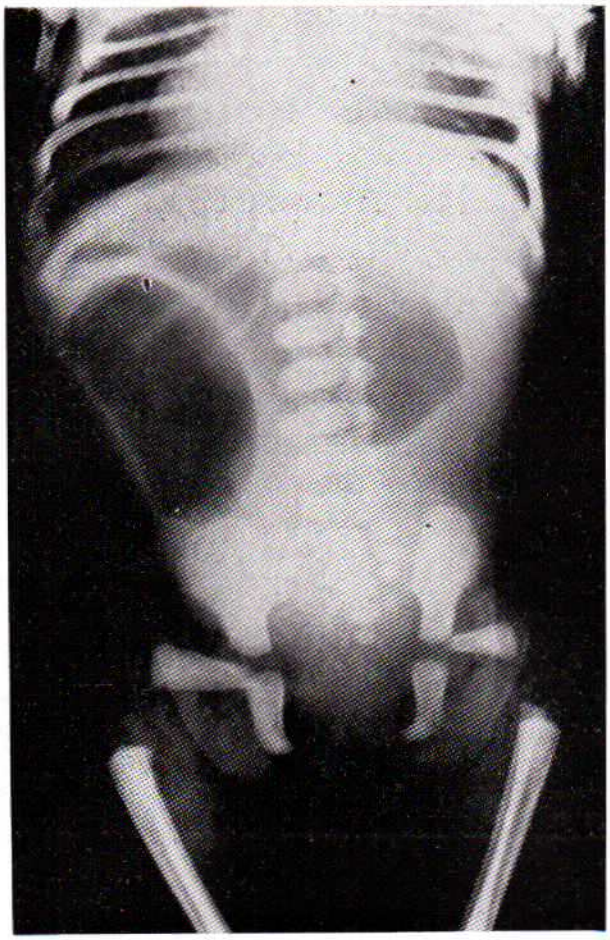

شکل (۱)

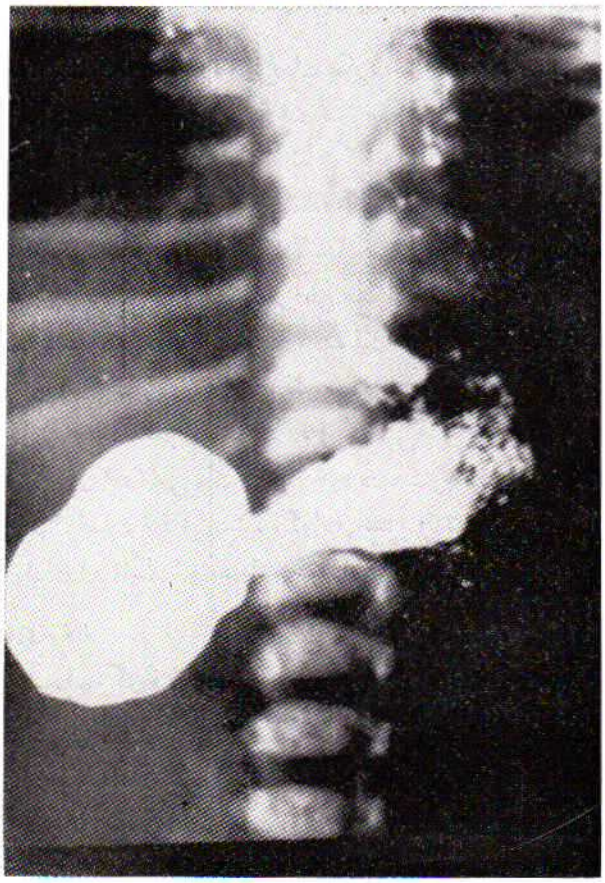

شکل (۲)

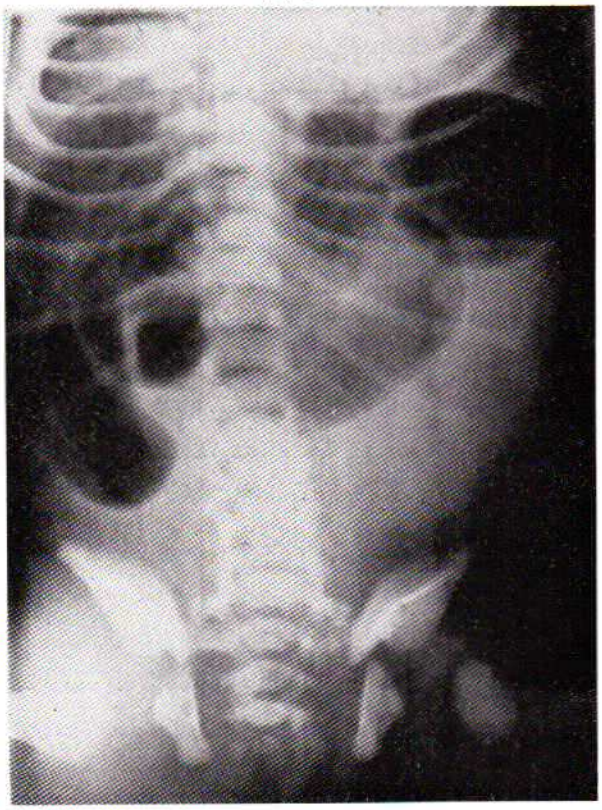

شکل (۳)

بیمار سوم ـ فـ ن ۴۰/۹/۴.

نوزادی است مبتلا به آترزی ژژونوم که قوسهای متعددی از روده باریك در بالای محل انسداد متسع شده‌اند ودرقسمت پائین شکم ودر لگن، هوا دیده نمیشود .

بیمار چهارم ـ زـ ع ۴۷/۴/۱۱.

نوزادی است مبتلا به آترزی روده باریك همراه با پارگی روده قبل اززایمان . دراین رادیوگرافی مقدار کمی هوا درروده‌های باریك مشاهده میشود، معده پراز گاز است. درتنقیه باریم کولون باریك دیده میشود که نشانه عدم فعالیت آن در دورهٔ جنینی است. تصاویر متعدد ندولی در سمت راست و پـائین شکم مربوط به کلسیفیکاسیون در حفره صفاق است که نشانه پارگی روده باریك قبل از زایمان میباشد . دراین نوزاد پارگی روده باریك قبل از تولد بسته شده‌است وهوا درحفره صفاق دیده نمیشود. مری وتراشه و شاخه‌های ریز برنش و همچنین معده باخوراندن ماده حاجب مشخص شده‌اند .

[Downloaded from jmciri.ir on 2024-10-12]

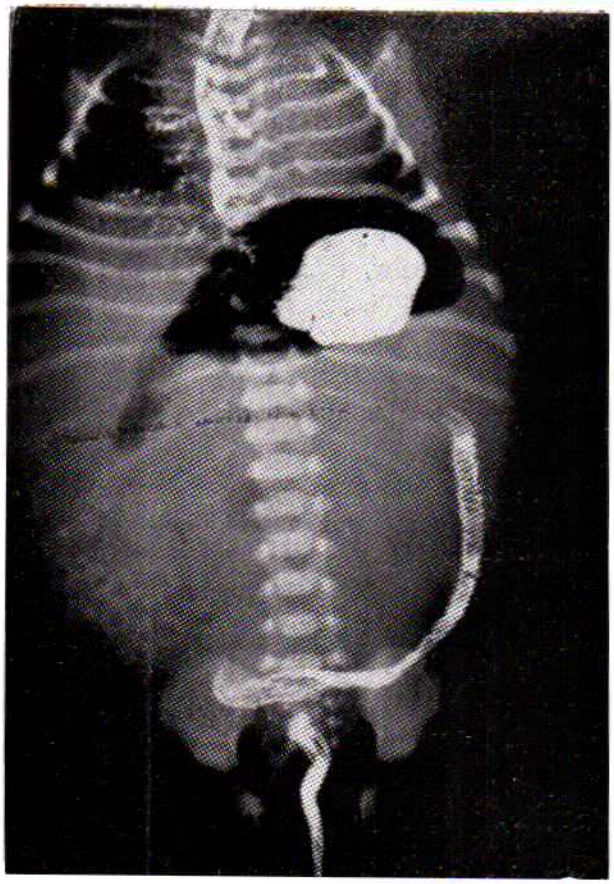

شکل (۴)

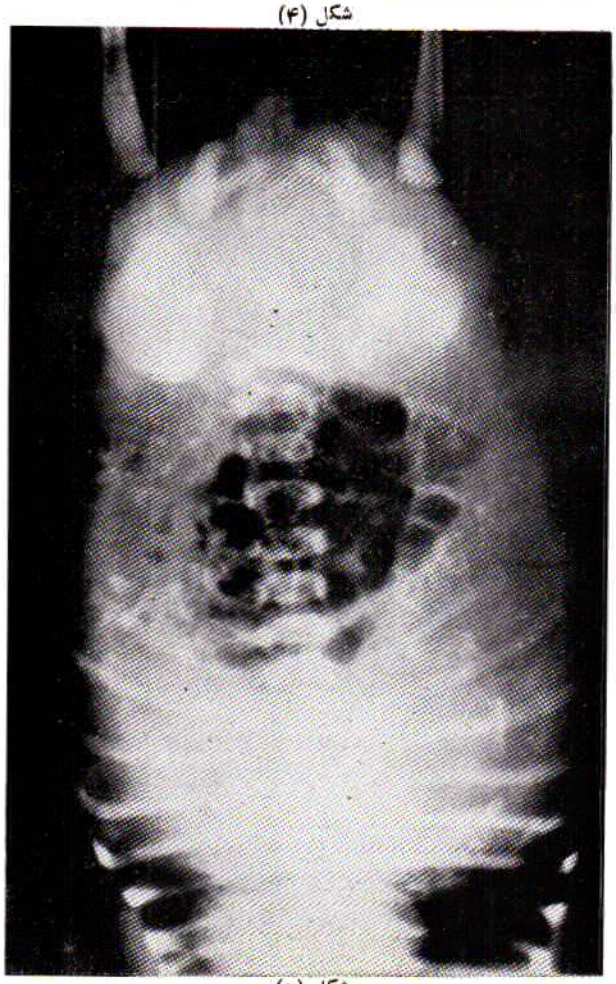

شکل (۵)

بیمار پنجم ـ الف ـ ۴۹/۴/۱۸

نوزادی است مبتلا به‌آترزی روده باریك و پارگی روده باریك قبل از زایمان . در رادیوگرافی نقاط ریز و خطوط تیره نشانه مکونیوم کلسیفیه درحفره صفاق‌است وروشنی‌تقریباً یکنواختی که در شکم دیده میشود مربوط به‌وجود هوا در حفره صفاق است که بازبودن‌سوراخ‌پارگی‌روده‌باریك رابعداز زایمان مسجل‌میسازد. هوا در روده‌های باریك در وسط شکم مشاهده میشود .

بیمار ششم ـ ش‌ـم : ۴۷/۵/۲۷.

نوزادی است مبتلا به‌آترزی روده باریك همراه با پارگی روده که‌هوا تمامی حفره صفاق‌را پرکرده واحشاء داخل‌شکم‌را بوسط رانده‌است. سطوح مایع وهوا در روده‌های متسع‌شده بخوبی‌دیده میشود .

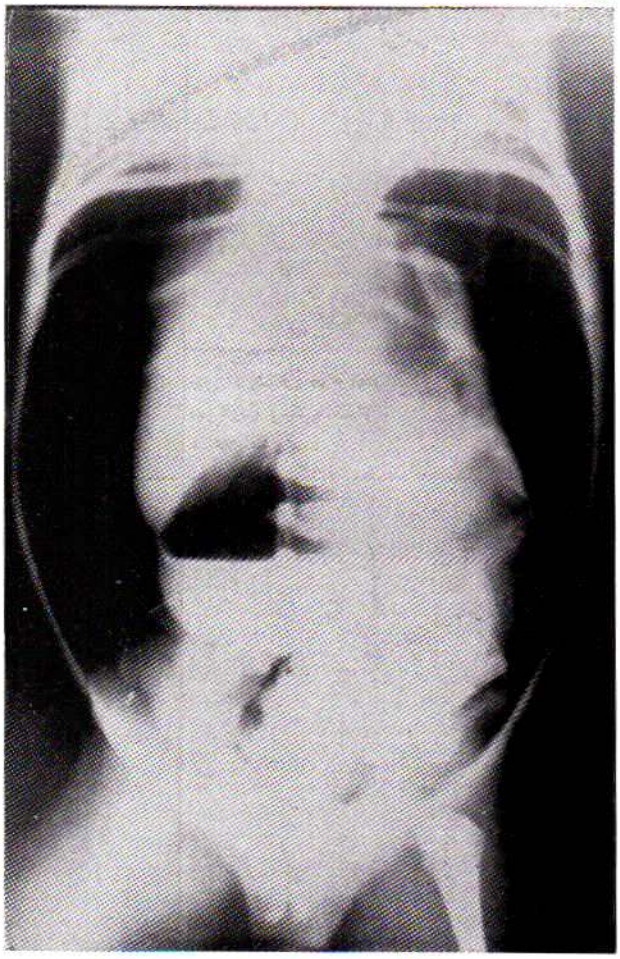

شکل (۶)

نتیجه :

تشخیص آترزی روده باریك نزد نوزادان، در۲۴ساعت‌اول‌حائز اهمیت است ومعاینه رادیولژیك، کلید تشخیص است. انسداد در محلهای مختلف روده باریك وکولون ممکن است دیده شود وما بیشتردر دوازدهه وژژونوم مشاهده کرده‌ایم. درمعاینه‌رادیولژیك که بطرق مختلف انجام‌میشود ممکن است هوا بیش ازمعمول‌ویا سطح‌هوا ومایع ویاعدم عبورماده حاجب دیده شود . باید هرچه زودتر به‌تشخیص‌رسید وطفل‌جهت‌عمل‌جراحی به‌جراح‌سپرده‌شود.

[Downloaded from jmciri.ir on 2024-10-12]

REFERENCES:

1- Christopher's text book of surgery, 8th edition, Saunders.
2- Hamilton, Boyd's Human embryology, Williams & Wilkins.
3- Caffey, Pediatrics x-ray Diagnosis, 5th edition, Year book.
4- Margulis, Alimentary tract Roentgonology, Mosby.
5- Radiologic clinics of N. America, Dec. 1963 Saunders.
6- Sieber & Girdany, Functional intestinal obstruction in new born, Surgery, 53: 357,1963.
7- Singlton, x-ray diagnosis of alimentary tract in infant & children, Year book, 1959.
8- Boreadis & Gershon-Cohen: Aeration of respiratory & gastro-intestinal tracts during first minutes of neonatal life, Radiology, 67: 407, 1956.
9- Nelson: Text book of Pediatrics, 8th Edition Saunders.
10- Blanc, Santulli & Andersen, pathogenesis of jejuno-ileal atresia, Am. J.Dis, Child. 98:564, 1959.
11- Santulli & Blanc: Congenital atresia of the intestine, Ann. Surgery. 154: 939, 1961.
12- Caffey & Ross, Mongolism during early infancy, some newly recognized diagnostic changes in the pelvic bones, pediatrics, 17: 642, 1956.
13- A text book of x-ray diagnosis by shanks 316 Vol III 1970.
14- Radiographic abnormalities of the duodenum and small bowel Radiology vol. 106 number 2 Radlax 106 (2) 249 - 496. 1973.

چون درشماره دوم مجله نظام پزشکی، مقاله آقای دکترحسین‌میرمحمدصادقی، تحت عنوان« برادیکاردی درانفارکتوس میوکارد» (شکل‌های ۴ - ۵ - ۶) جا بجا شده بود ، بدینوسیله ضمن پوزش و معذرت ، اشکال مذکور بصورت فوق تصحیح شد .

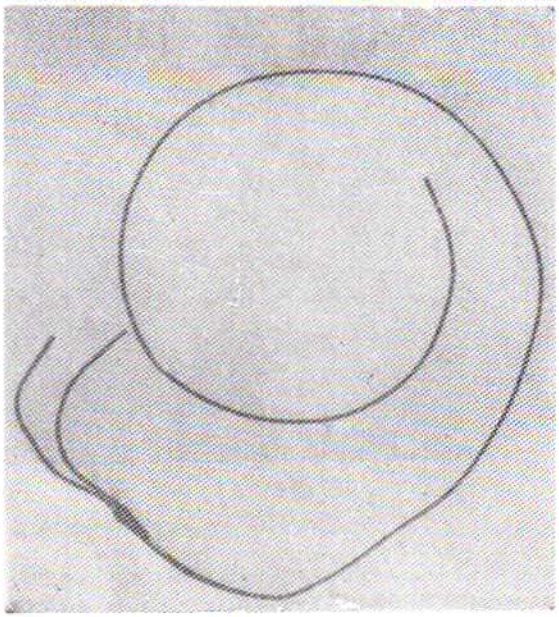

شکل ۴ — سیم محرك الکتریکی دوقطبی.

شکل ۵ — الکتروی داخل دهلیزی بیمار شکل ۱

شکل ۶ — الکتروی داخل بطنی بیمار شکل ۱.

[Downloaded from jmciri.ir on 2024-10-12]