

## تشریح محل اتصال مری به معده

دکتر قدرت‌الله موثقی\* دکتر یوسف محمدی\*\*

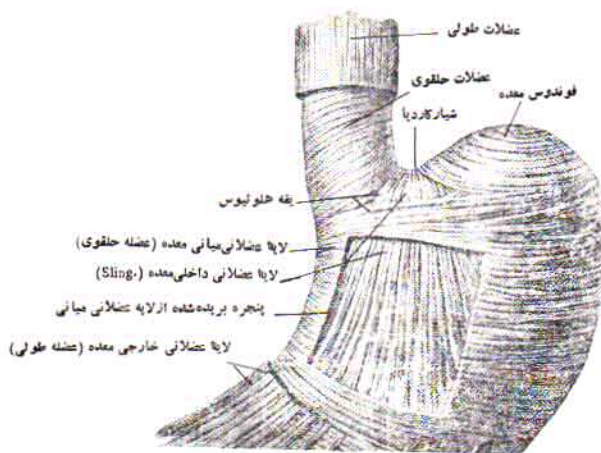
مجله نظام پزشکی

سال سوم، شماره ۵، صفحه ۴۴۶، ۱۳۵۲

در انتهای تحتانی مری کاملاً بچشم میخورد. این ضخامت از یک تا ۲ سانتیمتر بالای هیاتوس دینافراگم شروع شده و تاخود کاردیا ادامه می‌یابد. این ناحیه توسط Lershe بنام دهلیز مری-معده‌ای نامیده شده است (Esophago-gastric Vestibule). Lershe و Laimer در انتهای فوقانی منطقه دهلیزی الیاف عضلانی مشخصی را شرح داده‌اند که بنام اسفنکتر تحتانی مری نامیده می‌شود. وجود این الیاف عضلانی اختصاصی که توسط دو محقق فوق شرح داده شده است در واقع قطعیت کامل ندارد. باید در نظر داشت که دهلیز مری-معده یک واحد فیزیولوژیک فونکسیونل است بطوریکه انقباض و شل شدن آن توأماً صورت می‌گیرد. بنابراین نامگذاری اسفنکتر تحتانی مری فقط برای توجیه عمل آن است و در حقیقت وسیله‌ایست که انتهای فوقانی دهلیز را مشخص می‌نماید.

ساختمان تشریحی و عمل انتهای تحتانی مری، مخصوصاً محل اتصال آن به معده بسیار مورد توجه بوده و از نظر تشریحی و فیزیولوژی با وسایل گوناگون مورد مطالعه قرار گرفته است. زیرا نه تنها عمل طبیعی محل اتصال مری به معده قابل ملاحظه است، بلکه بیماریهای نیک خیم و گوناگون آن از قبیل آسالاژیا و فتق هیاتال و ازوفازیت و اولسر پپتیک، فصل وسیعی از پاتولوژی را تشکیل می‌دهد.

از نظر تشریحی عضلات طولی مری بطرف پائین تا روی سطح معده کشیده شده و با عضلات طولی آن یکی می‌شود. عضلات حلقوی داخلی مری نیز که در انتهای تحتانی آن بصورت ماسارپیچ است بطرف معده ادامه یافته ولی در ناحیه کاردیا به عضلات حلقوی وسطی و عضلات مایل داخلی تقسیم می‌شود. باید دانست که عضلات مایل داخلی حمایت‌مانند (Sling) زاویه کاردیا را عبور می‌کنند، در حالیکه عضلات حلقوی وسطی کم و بیش بطور افقی معده را دور می‌زنند. این دو طبقه الیاف عضلانی یکدیگر را در ناحیه کاردیا قطع کرده، تشکیل یک نوع حلقه‌ای را می‌دهند که با اسم یقه هلوتی Collarre Helvetii معروفست (شکل شماره ۱). اکثر مصنفان برای این حلقه عضلانی عمل اسفنکتری قائل‌اند زیرا هیچ نوع سازمان تشریحی دیگری در انتهای مری یا ناحیه کاردیا که بتواند محققان را از نظر وجود اسفنکتر قانع کند وجود ندارد. معده و وجود یک اسفنکتر فونکسیونل یا فیزیولوژیک در این ناحیه با مشاهداتی که در چین‌بلع صورت گرفته و وجود عواملی که از برگشت غذا (رگورژیتاسیون) جلوگیری می‌نماید مشکل است که مورد تردید قرار گیرد. ضخیم شدن تدریجی و نسبی عضلات حلقوی و طولی



(شکل ۱)

\* خیابان سهبذ زاهدی کوچه سوسن شماره ۴.

\*\* خیابان پهلوی - خیابان بزرگمهر.

در هر حال این رباط از محیط هیاتوس دیافراگم شروع میشود و بصورت استیپاله‌ای از نیام سطح تحتانی دیافراگم میباید که خود ادامه نیام عرضی (Transversalis fascia) است. در حاشیه هیاتوس این رباط به دو ورقه صعودی و نزولی تقسیم میشود. ورقه صعودی از میان هیاتوس بطرف بالا عبور کرده و مانند چادری انتهای تحتانی مری را احاطه میکند و تا چند سانتیمتری بالای هیاتوس کشیده شده و دور مری در آدونتیس آن جای میگیرد. ورقه نزولی بطرف پایین سیر نموده و در اطراف کاردیا و در زیر صفاق می‌چسبد. در وسط حفره‌ای که توسط رباط حجاب حاجزی - مری و در زیر هیاتوس دیافراگم تشکیل شده است نسج چربی نسبتاً ضخیمی قرار دارد. عمل این رباط مورد مطالعه و بحث زیاد مصنفان قرار گرفته است. با توجه به ساختمان آن بنظر میرسد وسیله‌ای برای ثبات منطقه اتصال مری به معده باشد که در عین حال اجازه حرکت در موقع تنفس و بلع و تغییرات وضعی را میدهد. ضمناً وسیله‌ایست که مانع انتقال فشار از داخل معده به مری در ناحیه هیاتوس میگردد. بنا بر این امکان شرکت آنرا در بستن سوراخ مری به معده و با نقش اسفنکتری آنرا نمی‌توان انکار کرد (شکل شماره ۲).

ساختمان تشریحی و شکل هیاتوس دیافراگم از این نظر که دیافراگم نیز نقشی در مکانیسم اسفنکتری دارد مورد مطالعه قرار گرفته است. مطابق توصیفی که Low در سال ۱۹۰۷ کرده است ستون چپ دیافراگم در تشکیل هیاتوس مری نقشی ندارد ولی ستون عضلانی راست دیافراگم بسیار مهم و قابل توجه است. بطوریکه نواری عضلانی از ستون راست بطرف بالا متوجه شده و تقاسم راست مری کشیده میشود. همچنین نوار دیگری از الیاف عضلانی ستون راست که عمیق تر قرار گرفته است بطرف بالا سیر نموده و بطرف چپ مری میرود. این نوارهای عضلانی شبیه تینه‌های قیچی یکدیگر را قطع کرده به قسمت میانی دیافراگم متصل می‌شوند. بنا بر این تمام الیاف عضلانی هیاتوس مری از ستون راست دیافراگم بوجود می‌آیند.

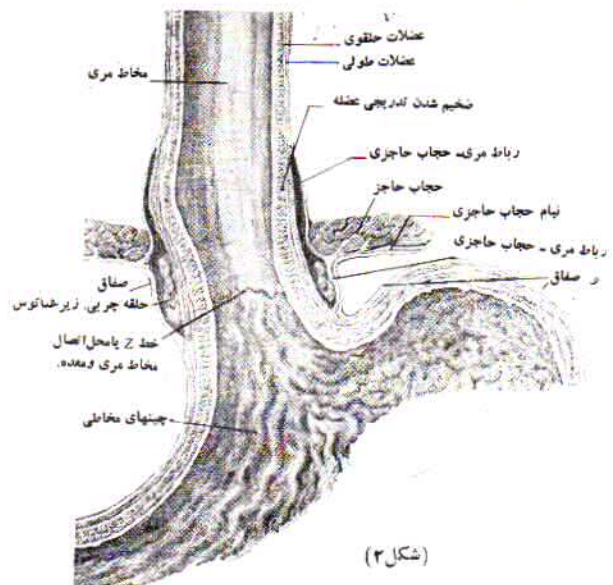
نکنه جالب اینکه الیاف عضلانی ستون راست که به طرف راست مری میرسند از عصب فرنیک راست و الیافی که بطرف چپ مری میروند از فرنیک چپ عصب میگیرند (ستون چپ از فرنیک چپ عصب میگیرد) بطور کلی ستون راست دیافراگم عریض تر از طرف چپ میباشد (شکل‌های شماره ۳-۴).

بعقیده Kelly و Collis مطالب فوق تا اندازه‌ای متغیر است مثلاً آنچه که بنام رشته‌های عضلانی Low شناخته شده است نوار عضلانی کوچکی که از ستون چپ بوجود آمده و متوجه راست شده و پس از عبور از روی مری از بین رشته‌های عضلانی ستون راست میگذرد و سپس به قسمت نیامی دیافراگم در محلی که سوراخ و رید اجوف تحتانی قرار دارد منتقل میگردد. گاهی اوقات نوار عضلانی دیگری شبیه بان نیز در سطح فوقانی دیافراگم دیده میشود.

لقمه غذایی بعلت تونی سیمه تمامی دهلیز، درست در بالای هیاتوس دیافراگم توقف کوتاهی می‌کند و پس از شل شدن تمام رشته‌های عضلانی دهلیز وارد معده می‌شود. بنا بر این چنانکه گفتیم دهلیز بصورت یک واحد کامل عمل می‌کند. امروزه مسلم شده است که انقباض دهلیز مری - معده یکی از اعمال مهم انتهای تحتانی مری بوده و مانع برگشت مواد غذایی از معده به مری (رگورژیناسیون) میشود. عوامل دیگری که مانع برگشت غذا میشوند عبارت‌اند از: زاویه پیدا کردن مری با معده که پس از عبور مری از سوراخ دیافراگم ایجاد شده و مخاط نرم و شل معده از ناحیه کاردیا کنگره مانند میشود.

عمل اسفنکتری دیافراگم مورد تردید است ولی ثابت شده، که در شهباق عمیق موقعیکه دیافراگم در حالت انقباض شدید قرار میگیرد ورود مواد غذایی از مری به معده امکان پذیر نیست.

مخاط مری بطور طبیعی صاف و رنگ آن پریده است و در موقع انقباض بطور طولی چین میخورد، در حالیکه مخاط معده قرمز تند و ناصاف است. محل تبدیل مخاط مری به معده بعلت وجود این تفاوت رنگ کاملاً مشخص است. این تبدیل روی یک خط نامعظم و دنداندار که بنام خط Z معروف است صورت میگیرد (شکل شماره دو). این خط که محل تبدیل مخاط سنگ فرشی به اپی تلیوم ستونی است و کاملاً با سرحد کاردیا تطبیق نمی‌کند بطوریکه این خط کمی بالاتر از منطقه کاردیا، بین کاردیا و هیاتوس دیافراگم قرار گرفته است. در بعضی موارد مخاط معده ممکن است تا فاصله قابل توجهی در داخل مری پیش برود.



مری هنگام عبور از هیاتوس دیافراگم توسط رباط مری - حجاب حاجزی - Phreno-Esophageal Ligament احاطه میشود.

معده مشخص تر است ولی در قسمت انحنای کوچک چندان واضح نبوده و با آن یکی میگردد. در نزد اشخاص جوان سوراخ کاردیا محکم و سفت و نزد اشخاص مسن شل و وسیع است. مری بعد از عبور از دیسافراگم زاویه‌ای با معده تشکیل میدهد که بنام زاویه کاردیا یا زاویه «His» معروفست. این زاویه در طرف چپ بین انتهای تحتانی مری و ته معده تشکیل میشود. زاویه کاردیا شکل تشریحی مشخصی داشته و معمولاً همیشه وجود دارد. اندازه این زاویه قدری متغیر است (۷۰ تا ۱۱۰ درجه) و این تغییر مری بوسیله بطریقه اندازه گیری آن و بر و خالی بودن معده میباشد. بطوریکه در معده پر مخصوصاً وقتی که مقدار زیادی هوا در ناحیه ته معده است این قسمت بطرف بالا و خط وسط کشیده شده و در نتیجه زاویه کاردیا تنگ تر میگردد. همانطوریکه گفته شد اسفنکتر انتهایی تحتانی مری يك اسفنکتر فونکسیونال است و خصوصیات تشریحی ندارد و از این جهت با اسفنکتر پیلور کاملاً متفاوت است.

از نظر فیزیولوژی مطالعه حرکات مری مخصوصاً حرکات ناحیه کاردیا برای شناسائی فیزیوپاتولوژی بیماریهای این ناحیه قابل ارزش است از این نظر Lershe مری را بسه قسمت تقسیم میکند:

- ۱- تنه مری که از سوراخ حلقی مری Pharyngo-Oesophage تا نیمه یا یک سانتیمتری بالای دیافراگم ادامه دارد.
  - ۲- قسمت آمپولر مری که دوتاسه سانتیمتر انتهایی تحتانی مری است و بین محل اتصال رباط مری حجاب حاجری و اسفنکتر تحتانی مری قرار دارد.
  - ۳- دهلیز مری که کاملاً داخل شکم بوده و از اسفنکتر تحتانی تا محل اتصال مری به معده ادامه دارد حرکات فیزیولوژیک مری بعد از بلع در سه حرکت پرستالتیک صورت میگیرد:
- پرستالتیسم اولیه که بعد از بلع، رفلکس حسی قسمت فوقانی آن شروع میشود.

پرستالتیسم ثانوی که در اثر تحریک رشته‌های حسی اعصاب دهم در نتیجه تماس غذا با مخاط مری و اتساع آن شروع میشود. این پرستالتیسم بصورت انقباض و انبساط متناوب انجام میگردد و در نتیجه غذا بجلورانده میشود. بعلاوه ارتباط سیناپتیک رشته‌های اعصاب دهم با سلولهای گانگلیونر جداری (اثر باخ) این پرستالتیسم بصورت منفی صورت میگیرد.

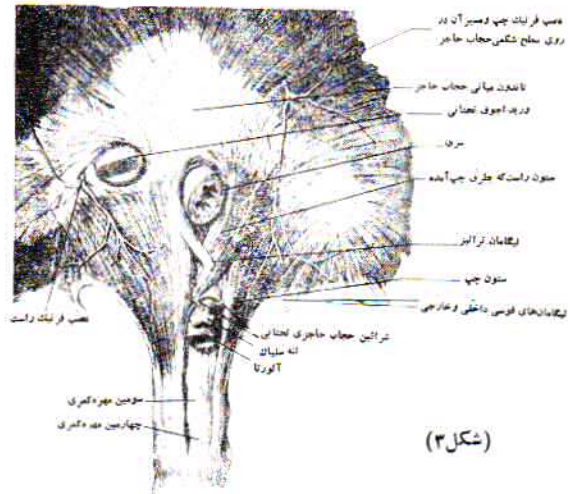پرستالتیسم سوم مری بوسیله سلولهای گانگلیونریک بوده و با داروهای پاراسمپاتومیمتیک تحریک و با داروهای آنتی کولی نرژیک متوقف میشود.

قسمت وستیبول مری با تطابق کامل در این حرکات شرکت میکند و مرتباً از حالت بسته بحالت باز و برعکس تبدیل میشود. با اندازه گیری فشار داخل مری در قسمت‌های مختلف حرکات فوق تأیید شده و ثابت گردیده که وستیبول در شروع بلع کاملاً بسته است.

REFERENCES :

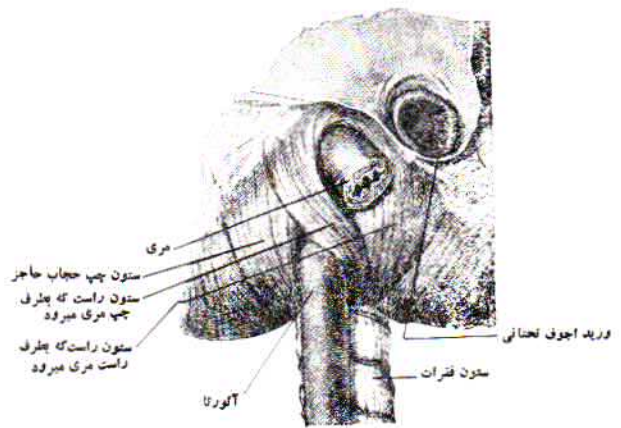
1- Muller Botha G. S. The Gastro-Oesophageal junction. 36-104. Gloucester Place, London. W. I. J. A. Churchill. LTD. 1962.

2- Netter F. H. The ciba collection of Medical illustrations 38: 3 Digestive system ciba.



(شکل ۳)

نکته قابل ذکر آنستکه در تعداد قابل توجهی از افراد تغییرات تشریحی ممکن است دیده شود که بطور کلی تحت عنوان انتقال بچپ Shift to the left توصیف شده است. در چنین صورتی رشته‌های ستون چپ دیافراگم در تشکیل قسمت راست هیاتوس مری شرکت میکنند. در بعضی موارد رشته‌های عضلانی سمت راست هیاتوس مری ممکن است بکلی از ستون چپ و رشته‌های عضلانی سمت چپ بکلی از ستون راست دیافراگم شروع شوند. بسایند دانست که رباط ترایتز Treitz یا رباط آویزان کننده دوازدهه معمولاً از رشته‌های ستون راست دیافراگم منشعب شده و متوجه سمت راست مری میگردد.



(شکل ۴)

کاردیا Cardia - عرض کاردیا اساساً متناسب با اندازه دهلیز مری است و در اشخاص مسن عرض تراست. کاردیا در قسمت انحنای بزرگ