

## سندرم پوتز - جگر و معرفی يك بیمار

دکتر مهدی حفیظی \*

مجله نظام پزشکی  
سال چهارم ، شماره ۶ ، صفحه ۴۸۰ ، ۱۳۵۴

روز بستری بودن، بی آنکه تغییری در لکه‌های صورت بوجود آید مرخص میشود. درسه سال و شش ماه قبل ازدواج کرده که پس از دو سال منجر بجدائی شده و تاکنون حامله نشده است. در ۱۶ سالگی قاعده شده و قاعدگی مرتب بوده است.

سابقه عمل جراحی پولیپ بینی را ذکر میکنند. از ۲/۵ سال قبل مبتلا به درد شکم شده است. این درد در تمام شکم. گاهی شدید بصورت قولنجی (کلیکی) توأم با استفراغ و نفخ بوده است. به پزشکان مختلف مراجعه و تحت درمانهای گوناگون قرار گرفته که هیچکدام نتیجه‌ای نداشته است. حدود چهار ماه قبل بعلت درد شدید شکم و انسداد ناکامل روده‌ای در بخش اورژانس بیمارستان ابن سینا بمدت ۱۳ روز بستری بوده و پس از بهبود نسبی باتشخیص احتمالی اولسر مرخص میشود. بعد از آن بیمار مرتباً درد شکم داشته است.

نشانه‌های بالینی: قبل از هر چیز وجود لکه‌های سیاه رنگ و قهوه‌ای در نواحی لبها، مخاط ناحیه گونه، صورت، پیشانی، انگشتان سبابه و شست هر دو دست و نوک انگشتان جلب توجه میکند. این لکه‌ها در بعضی نقاط بصورت نقطه‌ای خودنمایی میکند (شکل‌های شماره ۲۹۱). از لحاظ عمومی بیماری است لاغر اندام با رشد غیر کافی و حال عمومی متوسط. در معاینه شکم، در لمس، شکم نرم است. در ناحیه اپی گاستر احساس درد میکند که به پشت تیر میکشد. درد بیشتر در ناحیه بالای ناف است. کبد و طحال لمس نمی‌شود. در معاینه قلب و عروق و ریتین و دستگاه ادراری ضایعه‌ای مشهود نیست.

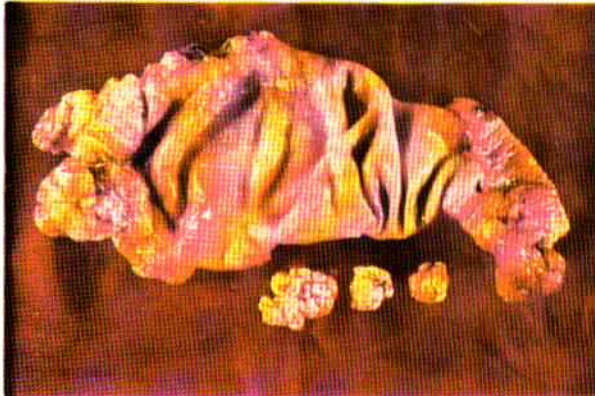
سندرم پوتز - جگر (Peutz - Jegher's Syndrome) سندرم فامیلی نسبتاً نادری است که با تظاهرات پوستی بصورت پیگمانتاسیون ناحیه لبها، محوطه دهانی، انگشتان دست و پا و پولیپ در معده و روده همراه است. بیماران ممکن است بعلل پیگمانتاسیون پوست و غشاء مخاطی یا ناراحتی‌های گوارشی از قبیل دردهای شکمی و انواژیناسیون‌های مکرر مراجعه کنند.

در این مقاله ابتدا گزارش يك مورد از بیماری که بیمار مبتلا بآن به بیمارستان ابن سینا مراجعه کرده و مورد عمل جراحی قرار گرفته است شرح داده میشود و سپس راجع به این بیماری بحث خواهد شد. خانم ف-ع، ۲۱ ساله، اهل کاشان، در تاریخ ۵۳/۲/۸ بعلت درد شکم که بصورت قولنجی بوده و بطور متناوب او را ناراحت میکرد است به بیمارستان مراجعه نمود. از لحاظ خانوادگی فرزند اول خانواده است و دارای سه خواهر و دو برادر میباشد که همگی سلامت هستند. يك برادر دیگر داشته است که در سن ۱/۵ سالگی ظاهراً بعلت اسهال و استفراغ فوت کرده است. مادر بیمار ۴۳ ساله و پدر بیمار ۴۷ ساله و در وضع فعلی هر دو سلامت میباشد. حدود ۴ سال قبل پدر بیمار بعلت هماتمز در بیمارستان پهلوی بستری و پس از بهبود مرخص میشود، از کیفیت و علت اصلی هماتمز اطلاعی در دست نیست.

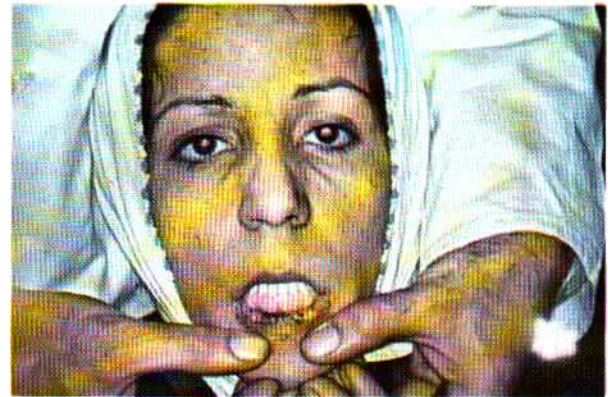سابقه شخصی: به بیماریهای معمولی دوران کودکی مبتلا شده است. در سن سه سالگی، پدر و مادر، متوجه لکه‌های سیاه رنگ ناحیه لب و دهان فرزند خود شده‌اند. در سن ۱۰ سالگی بیمار را جهت درمان لکه‌ها به بخش پوست بیمارستان رازی میبرند که پس از ۱۳

\* تهران - بیمارستان ابن سینا.

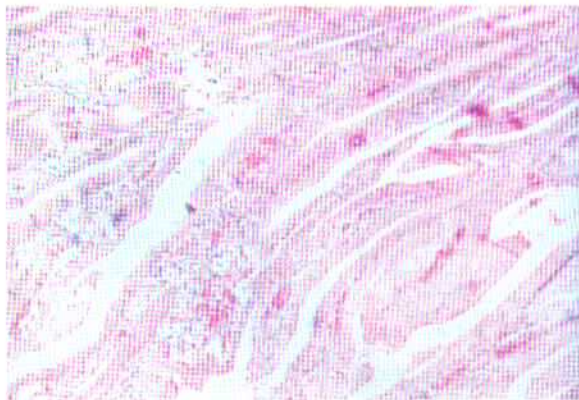




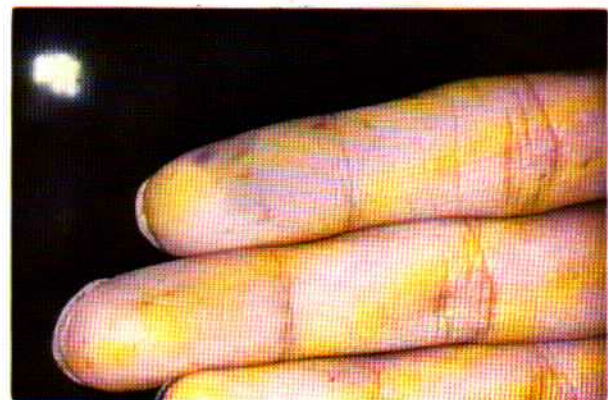شکل ۳ - پولیپ‌های متعدد دستگاه گوارش (معه و روده‌های باریک) که با عمل جراحی در بیمار مورد بحث برداشته شده‌است.



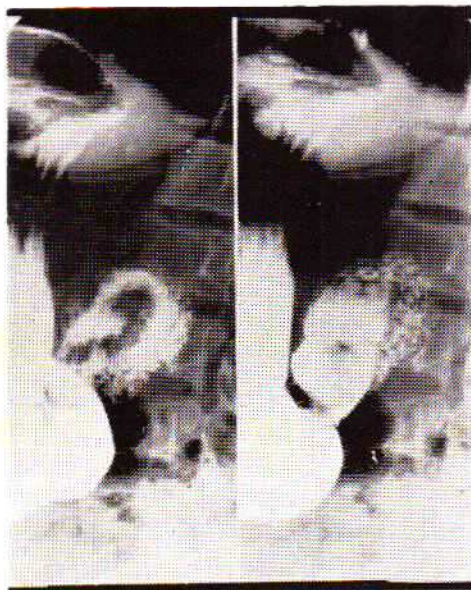
شکل ۱- پیگمانتاسیون بصورت لکه‌های سیاه رنگ و قهوه‌ای در نواحی لبها، مخاط گونیه، صورت و پیشانی بیمار.



شکل ۴ - نمای میکروسکوپی پولیپ دستگاه گوارش در بیمار مورد بحث.



شکل ۲ - پیگمانتاسیون پوستی، بصورت لکه‌های سیاه رنگ و قهوه‌ای در نواحی انگشت‌ها.



شکل ۵- رادیوگرافی معده، پولیپ ناحیه آنتر را نشان میدهد.

برداشته شد. در معاینه سایر اجزاء ضایعه‌ای مشهود نبود (شکل‌های ۳ و ۴) پولیپ‌های برداشته شده از معده و روده‌ها را نشان میدهد).

در آزمایش‌های پاراکلینیکی: بنیراز کم‌خونی (هموگلوبین ۹/۵ گرم درصد و هماتوکریت ۳۲٪) نکته دیگری وجود ندارد و آزمایش‌های دیگر خونی و ادراری حدود طبیعی است.

رادیوگرافی معده و اثنی عشر وجود تومور (پولیپ) را در ناحیه آنتر معده و ژژونوم نشان میدهد (شکل ۵). در تاریخ ۵۳/۲/۱۲ بیمار با تشخیص پولیپ دستگاه گوارش تحت عمل جراحی قرار گرفت. شرح عمل: در خط وسط بالای ناف شکاف داده شد و پس از باز کردن صفاق، از اجزاء معاینه بعمل آمد.

قبل از هر چیز اتساع قوسی از ژژونوم به همراه انواژیناسیون ژژونو-ژژونال جلب توجه کرد. پس از رفع انواژیناسیون، معلوم شد پولیپ نسبتاً بزرگی که در روده باریک (ژژونوم) وجود دارد، سبب این انواژیناسیون شده است.

از بقیه قوسهای روده باریک معاینه بعمل آمد و معلوم شد که پولیپ‌های متعدد در فواصل مختلف روده باریک موجود است. تعدادی از پولیپ‌ها را فقط با شکاف دادن روده خارج کردیم و بعلت تجمع پولیپ در قسمتی از روده، اجباراً آن قسمت از روده برداشته شد و پیوند دوسر باقیمانده روده انجام گرفت. در سطح خلفی ناحیه آنتر معده، پولیپ نسبتاً بزرگی وجود داشت که با انضمام قسمتی از جداره معده



بیمار عمل را بخوبی تحمل کرد و در تاریخ ۳/۲/۵۳ (۱۸ روز بعد از عمل جراحی) با بهبود کامل مرخص شد.

تاکنون که متجاوز از یکسال از تاریخ عمل میگذرد، بیمار چند بار مراجعه کرده و عارضه‌ای نداشته است.

(Multiple Polyposis Bearing  
Villous and Adenomatoid Polyp.)

شرح آسیب شناسی: (شماره ۸۰۱۹ و تاریخ ۱۸/۲/۵۳)

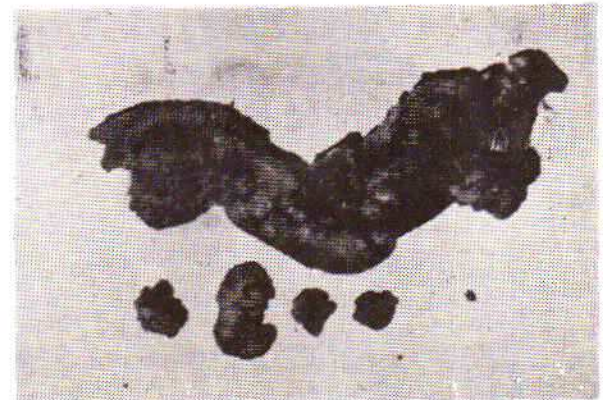
بحث :

سندرم پوتز - جگر (Peutz - Jeghers) بیماری خانوادگی نادری است که با تظاهرات بالینی زیر خودنمایی میکند:

ماکروسکوپی: شامل قطعه‌ای از روده باریک بطول ۳۰ سانتیمتر بقطر ۲-۴ سانتیمتر میباشد، همراه آن تومورهای متعدد پولیپ مانند جمعا بابعاد  $2 \times 4 \times 2$  سانتیمتر دیده میشود. در قسمت مخاطی روده باریک برجستگی پولیپ مانند که پایه دار بوده بقطر متوسط ۲/۵ سانتیمتر است وجود دارد. برجستگی دیگر در انتهای دیگر روده با همان مشخصات مشاهده میشود. در برشی که به قطعات پولیپ مانند داده شد سطح مقطع آن کرم رنگ و دارای پایه مشخص میباشد. سطح خارجی آن شبیه گل کلم است.


۱- پیگماتاسیون پوستی - مخاطی ناحیه لبها و محوطه دهانی و نقاط دیگر.

۲- پولیپ‌های دستگاه گوارش که معمولا متعدد است و بیشتر در روده باریک یافت میشود.



شکل ۶- قوسی از روده باریک با تضام پولیپ‌هایی که برداشته شده است.

این بیماری معمولا بصورت ارثی یا خانوادگی بروز میکند و در ۴۰٪ موارد، درخوشاوندان بیمار، این سندرم مشاهده شده است. پیگماتاسیون معمولا درغشاء مخاطی ناحیه لب، گونه، لثه، سقف دهان مشاهده میشود ولی ممکن است این لکه‌ها در ناحیه پلك، کف دست و پا و انگشتان نیز بوجود آید. در ناحیه لبها بصور گرد، بیضوی یا لکه‌های نامنظم بروز میکند. رنگ این لکه‌ها از قهوه‌ای تیره تا آبی مایل بجاکستری متغیر است. این لکه‌ها که پیگماتاسیون غیر طبیعی است بلافاصله بعد از تولد ظاهر میشوند، و علت آن تجمع رنگدانه ملانین در ناحیه بازال اپیدرم است. لکه‌های پوستی ممکن است بعد از بلوغ محو شوند ولی لکه‌های مخاطی دائمی میباشند. پولیپ‌ها در این سندرم، برعکس پولیپ‌های دیگر بندرت ممکن است سرطانی شوند. از این سندرم تا سال ۱۹۶۹ دوست مورد گزارش شده است و بعد از آن نیز گزارشهای معدودی منتشر شده است. این بیماری برای اولین بار توسط پزشك آلمانی بنام پوتز (Peutz) در سال ۱۹۲۱ و جگر، در سال ۱۹۴۹ شرح داده شده است و از لحاظ ارثی بصورت ژن مندلی غالب منتقل میشود (Mendelian Dominant). هر دو جنس این عامل را انتقال میدهند و در نژادها و ملیتهای مختلف مشاهده شده است. مکانیسم ژنتیک ایجاد پیگماتاسیون و پولیپوز معلوم نیست ولی احتمال زیاد دارد که یک ژن واحد موجب پیدایش بیماری باشد. پیگماتاسیون بدون پولیپوز و پولیپوز بدون پیگماتاسیون نیز شرح داده شده است (۱). در سال ۱۹۵۷ بار تومو (Bartholomew) ۷۵ مورد از این سندرم را بررسی کرد (۳). بر اساس مطالعات انجام شده معمولا پولیپ‌ها در ناحیه ژژنوم و ایلتوم مشاهده میشوند. در  $\frac{1}{4}$  موارد ممکن است پولیپ‌ها در کولون و رکتوم مشاهده شوند و در  $\frac{1}{3}$  موارد در معده مشاهده شده است (۱). پولیپ‌ها از نوع هامارتوما (Hamartoma) است و معمولا بدخیم نیستند. هر چند گزارشهای نادری



شکل ۷- پولیپ‌های متعدد معده و روده که برداشته شده است.

میکروسکوپی: در آزمایش ریزینی ساختمان نسج تازه تشکیل یافته‌ای (نشوفورمه) دیده میشود که از عدد متعدد کوچک و بزرگ تشکیل شده است. بعضی از این غدد دارای مجاری متسع است و در داخل مجرای آنها مواد امونوفیل دیده میشود. جدار غدد از سلولهای موسی پار (Mucipar) پوشیده شده است. ساختمان‌های غدد در یک استرومای همبندی عروقی قرار گرفته‌اند. در برش مربوط به پولیپ معده،



مبنی بر سرطانی شدن پولیپها وجود دارد (۷۳ و ۷۴) ولی این موضوع در همه موارد تأیید نشده و بطور کلی نظر محققان راجع به بدخیم شدن پولیپها متفاوت است. لیکن در هر صورت چون مواردی از بدخیمی مشاهده شده است بیماران را باید مدتها بعد از عمل تحت مراقبت لازم قرار داد. علامت عمده بالینی بیماری، درد های قولنجی شدید شکم در اثر انواژیناسیون است. خونریزی روده ای نیز ممکن است اتفاق افتد. کم خونی شایع است و بعید نیست خونریزی مخفی دستگاه گوارش در کار باشد. از علائم دیگر بیماری، قرقر کردن شکم است (Borborygmi) که گاه موجب ناراحتی بیمار می گردد. برخی از بیماران علائم مبهم و مختلفی را اظهار می کنند که شاید بدین مناسبت بر حسب روانی به آنها زده شود ولی یافتن لکه های پوستی و پولیپ دستگاه گوارش، توجه پزشک را به بیماری اصلی جلب خواهد کرد.

اکثر بیماران در دهه اول یا دوم عمر تظاهرات بیماری را نشان میدهند. آندروس (Anderws) بیماری را شرح میدهد که بلافاصله بعد از تولد استفراغ قهوه ای رنگ (Coffee Ground) میکند و بعداً مبتلا بدردهای دوره ای شکم و استفراغ میشود و در سن ۵ سالگی پیگمانتاسیونها ظاهر میشوند. تر وکسل (Troxell) شرح بیماری را میدهد که در سن ۷۵ سالگی علائم بیماری را بروز داده است. (۵) نشانه های بیماری معمولاً در  $\frac{2}{3}$  بیماران قبل از ۱۰ سالگی و در  $\frac{1}{4}$  بقیه در سالهای بعدی و تا قبل از سن ۲۰ سالگی بروز میکند. بدین لحاظ ممکن است تشخیص سالها به تأخیر افتد. امروزه بعلا شناخت بیشتر این سندرم، توجه بیشتری نیز بدان معطوف می گردد و بیماران زودتر تشخیص داده میشوند. مهمترین نشانه بیماری، وجود لکه های ملانین در روی صورت، لبها و گوشهاست که آنرا از پیگمانتاسیون بیماری آدیسون (Addison's Disease) نیز مشخص میدارد زیرا در بیماری اخیر، پیگمانتاسیون محلی بوده و در چین های بدن یافت نمیشود.

«جگر» و دیگران عقیده داشتند که لکه ها بتدریج بعد از ۲۰ سالگی محو میشوند ولی این موضوع در گزارشهای دیگران تأیید نشده است و اصولاً لکه های محوطه دهانی هرگز محو نمیشوند. پیگمانتها ممکن است در هنگام تولد موجود باشند (۵۹ و ۶۰) ولی بطور معمول چندسال بعد از تولد ظاهر میشوند تغییرات بدخیمی در نواحی پیگمانته هرگز گزارش نشده است. در این سندرم ممکن است پولیپها کوچک و کم باشند به گونه ای که فقط در اتوپسی بوجود آنها پی برده شود. مطالعات کروموزمی نشان داده است که تعداد کروموزم های Y عادی است ولی از نظر اندازه تغییراتی در آنها مشاهده میشود. در سه گزارش یک کروموزم Y پهن و بلند و غیر عادی مشاهده شده است. کروموزم

پهن و بلند در ناهنجاریهای مادرزادی دیگر نیز گزارش شده است. در بعضی از بیماران انواژیناسیون های مکرر مشاهده میشود در حالیکه ممکن است پولیپ واضح که عامل بیماری است دیده نشود. بعضی معتقد به افزایش موضعی پرستالتیسم روده ای در اثر میکروآدنوما هستند. بیماران خیلی جوان ممکن است بعلا پرولاپسوس رکتوم همراه با پولیپ مراجعه کنند. دردهای دوره ای شکم گاه ملایم و گاه شدید است. در موقع معاینه بالینی، ممکن است توده ای در شکم لمس شود (در ۳۰٪ موارد). چنانچه انواژیناسیون خودبخود برگشت نماید علائم بر طرف میشود و چنانچه علائم بیماری، پیشرفت آنرا نشان دهد، جراحی فوری ضرورت دارد. پولیپها از ناحیه مری تا ناحیه آنال وحتى در آباندیس ممکن است موجود باشند ولی بیشتر در ناحیه ژژونوم مشاهده میشوند. اندازه آنها گاه کوچک (میکرو-آدنوماتو) و گاه بزرگ حتی بقطر پنج سانتیمتر یا بیشتر است.

دونفر از مصنفین (Rolf G. Sommerhaug, Tate Mason) سندرم پوتز- جگر و پولیپوز حالب را در یک بیمار مشاهده کرده اند. (۵) ممکن است این توأم بودن تصادفی بوده باشد و یا اینکه میتوان گفت پولیپوز حالب در این سندرم یک تظاهر عمومی از وضع غیر طبیعی مخاطها است. بیمار مرد ۲۰ ساله ای بوده است که در یک معاینه عمومی بعلا یک بار هماتوری که قبلاً داشته توجه اش بدستگاه ادراری جلب میشود. بیمار سابقه عمل جراحی سنگ کلیه در ۱۳ سالگی داشته که در گزارش عمل علاوه بر سنگ، وجود پولیپ در حالب نیز جلب توجه کرده است. در معاینه عمومی، بیمار مبتلا به پیگما-نتاسیون قهوه ای در لب تحتانی و سطح پشتی دست بوده است. در اوروگرافی مشاهده شد که در قطب تحتانی کلیه چپ سنگی موجود است و علاوه بر آن حالب چپ نیز گشاد و دارای پولیپ های متعدد است. در سیکموئیدوسکوپی و رادیوگرافی معده و روده مشاهده شد که تعداد زیادی پولیپ و تومور در معده، روده و کولون موجود است. بافت برداری نشان داد که تومورها از نوع هامارتوما (Hamartoma) است. از پولیپ حالب نیز تکه برداری بعمل آمد که آن نیز از نوع هامارتوما بود. از لحاظ سابقه خانوادگی مادر بیمار دارای پولیپ های روده ای بوده است.

باید دانست با آنکه چندین گزارش مبنی بر استحاله بدخیمی در پولیپها وجود دارد ولی بطور کلی این بیماری، ضایعه قبل از سرطان (Precancer) محسوب نمیشود. گزارشهایی از پولیپ های مری، مثانه، کلیه، بروش و بینی منتشر شده است که نشان میدهد در سندرم پوتز- جگر تمایلی برای ایجاد پولیپ در مخاطها وجود دارد. دو گزارش در مورد سندرم پوتز- جگر توسط James E. McKittrick و همکاران (۶) انتشار یافته که در یک مورد تا سی سال بیمار برای کنترل پزشکی مراجعه داشته است. این بیمار ابتدا

در صورتیکه لازم باشد، بخصوص در پولیپ‌های کولون، میتوان قسمتی از کولون را نیز برداشت.

خلاصه: سندرم پوتز - جگر که در این مقاله بمعرفی یک مورد بیمار مبتلا بآن که مدتها با تشخیص‌های دیگر تحت درمان بوده پرداخته شده است، سندرمی است با تظاهرات پوستی ( بصورت پیگمانتاسیون صورت، لبها، مخاط دهان وسایر نقاط بدن) بهمراه پولیپ در دستگاه گوارش که معمولاً بصورت ارثی و فامیلی بروز میکند. پولیپ‌ها از نوع هامارتوما بوده و معمولاً بدخیم نمیشوند. بیماران اغلب بعلت دردهای شکمی و انواژیناسیون‌های مکرر مراجعه میکنند و رنگدانه‌ها بلافاصله و یا چند سال بعد از تولد بروز میکنند. وجود دردهای شکمی، انواژیناسیون و رنگدانه‌های پوستی و مخاطی باید فکراً متوجه این سندرم کند. بیمار معرفی شده بعلت دردهای قولنجی شکم مراجعه کرد و در معاینه پیگمانتاسیون‌های صورت و مخاط جلب توجه نمود.

رادیوگرافی دستگاه گوارش وجود پولیپ را تأیید کرد و در موقع عمل جراحی پولیپ‌های متعدد معده و روده مشاهده گردید که همه آنها برداشته شد و بیمار بهبود کامل یافت. بیمار بعد از مرخص شدن گاه به گاه جهت معاینه مراجعه کرده و تاکنون که متجاوز از یکسال از عمل جراحی میگذرد عارضه‌ای نداشته است.

در سال ۱۹۴۱ با علائم انسداد روده تحت عمل جراحی قرار میگردد و قسمتی از روده باریک او که انواژینه وسیاه بوده برداشته میشود و پیوند قسمت باقیمانده انجام می‌گیرد ولی یک هفته بعد از عمل، متوجه پولیپی در ناحیه آنال میشوند و در رادیوگرافی از روده وجود پولیپ محرز می‌گردد.

در سابقه بیمار رکتورازی وجود داشت و قبلاً نیز لکه‌هایی در صورت، لبها و داخل دهان مشاهده شده بود. بیمار یکسال بعد مورد عمل جراحی برای برداشتن قسمتی از کولون قرار میگردد که پولیپ‌هایی داخل روده نیز مشاهده میشود (بیمار برادری داشته است که از او دو سال کوچکتر و دارای پولیپوز فاعیلی مادرزادی بوده ولی از عمل جراحی امتناع کرده است). ۶ سال بعد بیمار مورد عمل جراحی رکتوم قرار میگردد و بعداً نیز بعلت پولیپ‌های معده و روده عمل میشود. بیمار برای آخرین بار در سال ۱۹۷۰ (پس از ۳۰ سال) مورد معاینه پزشکی قرار میگردد که در این هنگام، آزمایشها طبیعی بوده است و پیگمانتاسیونهای پوستی و مخاطی مثل سابق بی هیچ تغییری مشاهده شد.

از لحاظ درمان: در صورتیکه بیماران ناراحتی نداشته باشند عده‌ای معتقدند که درمان لزومی ندارد. در مواردیکه برای بیمار عوارضی از قبیل انواژیناسیون، خونریزی یا عوارض دیگر بوجود آید، عمل جراحی ضرور است. برداشتن پولیپ‌ها کافی است ولی

#### REFERENCES :

- 1- Edwardh Storer. Principles of surgery, Schwartz. McGrawhill Book Company, New York, Page 947, 1969.
- 2- M H. Samitz, Dermatologic\_gastrointesinal relationships. Gastroenterology Henry L. Bockus. W. B. Saunders Company, Page 1264, 1966.
- 3- Thomase\_Machella, Gastroenterology, Henry L. Bockus. Saunders Company, Page 181, 1966.
- 4- Malcolm. Peterson, Text book of medecine. Cecil - loeb, Saunders Company, Page 1370, 1971.
- 5- Rolf G. Sommerhaug and Tate Mason, JAMA, Vol. 211, No 1. Janv, 1970.
- 6- Jamese Mckittrick et al, Report of two cases one with 30 years follow-up. Asch Surg, Vol a 103, July 1971.
- 7- Anaxagoras Papaionnow, Antony Criteseles. Malignant changes in Peutz - Jeghers syndrom, the New England Journal of Medecine, Page 694, 1973.