

## رابطه بیماری Werdnig Hoffman

## با بیماری Kugelberg Welander

### و معرفی يك خانواده

مجله نظام پزشکی

سال چهارم، شماره ۶، صفحه ۵۱۵، ۱۳۵۴

دکتر محمدحسین مرندیان\* - دکتر نصرت‌الله دانائی - دکتر محمود کبیری - دکتر غلامرضا ولی‌زاده\*\*

#### مقدمه

بیماری (W. H) Werdnig Hoffman سردسته گروه آتروفی-های عضلانی با مبدا نخاعی میباشد. نشانه‌های بالینی آن بصورت هیپوتونی شدید و فلج زودرس با گرفتاری عضلات تنفسی بخوبی شناخته شده است و به آسانی از هیپوتونی‌های مادرزادی دیگر قابل تفکیک است. ضایعه اصلی در شاخ قدامی نخاع متمرکز است و بطور استثناء آتروفی عضلانی و فلج بعد از يك سالگی و گاهی در دوران جوانی و در عضلات ریشه اندام‌های تحتانی نیز ظاهر میکند. این بیماری به نام Kugelberg و Welander (K. W.) دو پزشکی که آنرا از آتروفی عضلانی نخاعی زودرس (W. H.) جدا کرده‌اند نامگذاری شده است.

عدای از پزشکان عقیده دارند که این دو بیماری در حقیقت دو شکل متفاوت از يك بیماری است و جمعی معتقدند که هر يك از آنها بیماری مستقلی میباشد.

چون اخیراً توانستیم در يك خانواده شکل زودرس و شکل دیررس آتروفی عضلانی نخاعی را مطالعه کنیم بدین مناسبت نوشته‌های پزشکی را مورد بررسی قرار می‌دهیم:

**بیمار اول:** ولی‌ر، پرونده شماره ۱۸۹۸۵، دوساله، اهل وساکن یزد در تاریخ ۲۸/۷/۵۲ بعلت شلی تمام عضلات و عدم قدرت حرکت دست و پا در بخش دو کودکان دانشکده پزشکی پهلوی بستری شد. زایمان طبیعی و بدون عارضه صورت گرفته است. در موقع زایمان کودک فعال بوده، دست و پا میزده، حرکات آن در شکم

طبیعی بوده است. دوبار واکنش فلج خوراکی مصرف کرده است. مدت ده ماه از شیر مادر و مدت محدود از شیر خشک تغذیه کرده و بدن‌بال آن ازغذای معمولی استفاده میکرده است.

در سابقه بیمار آبله مرغان، اسهال خونی را ذکر میکنند. از نظر سوابق خانوادگی: پدر و مادر هم‌خون نیستند. شلی و بی‌حرکتی اندامها از ماه‌های اول زندگی جلب نظر پدر و مادر را کرده است. طفل هرگز قادر به نگهداشتن سر نبوده و نتوانسته است بنشیند. در معاینه ورودی: وزن طفل ۹/۵ کیلو گرم و قد ۸۳ سانتیمتر بود. بیحرکتی تنه و اندامها جلب توجه میکرد. کودک به پشت خوابیده و قادر بحرکت اندامهای خود نبود. حرکات کم دامنه‌ای در جهت جانبی در تنه و گردن وجود داشت (شکل شماره يك) گرفتاری عضلات تنفسی بعلت کاهش دامنه حرکات و سرفه‌های ضعیف کودک مسلم بنظر میرسید. هیپوتونی شدید در تمام عضلات وجود داشت. رفلکس‌های وتری از بین رفته بودند. رفلکس‌های پوستی شکمی وجود نداشت. در مجاورت مفاصل رتراکسیون تاندونی موجود بود. امتحان احشائی جز عفونت ریوی نکته مرضی دیگری را نشان نمیداد. در رادیوگرافی اندام آتروفی شدید عضلانی بچشم میخورد. استخوان‌های درازظریف و کم تراکم بودند و کانونهای برنکوپنومونی در ریتین وجود داشت. قلب از نظر رادیولوژی و الکتروکاردیوگرافی طبیعی بود. اعصاب جمجمه سالم بودند و کودک درد را احساس میکرد.

\* بخش کودکان مرکز پزشکی لقمان الدوله ادهم - دانشگاه ملی.

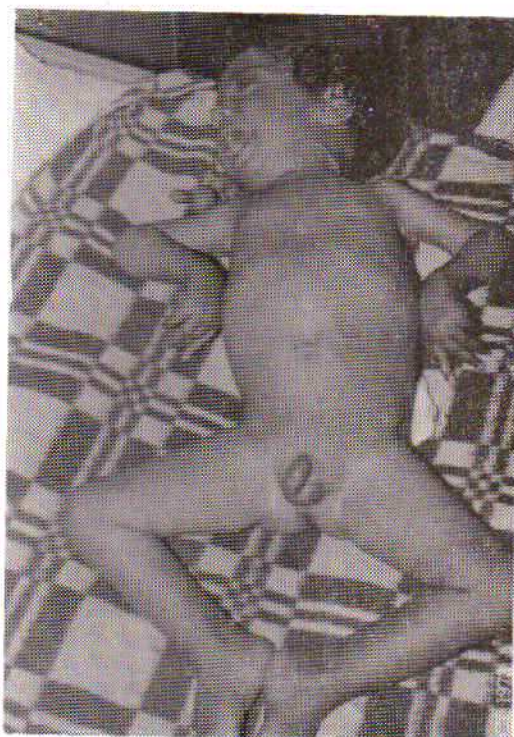
\*\* بخش کودکان - دانشکده پزشکی پهلوی - دانشگاه تهران.

تا ۱۲)، سدیم ویتاسیم سرم طبیعی بود. در بافت برداری از عضله دو بطنی ساق پا (۰.۷۹۷-۹۰ تاج پهاوی) بعضی از رشته‌های عضلانی حجم فوق‌العاده پیدا کرده و سیتوپلازم صاف و موثرن و فاقد استریا-سیون دارند. در حد فاصل آنها رشته‌های عضلانی آتروفیه دیده می‌شود. این رشته‌ها بصورت کیسه‌های پررسته درآمده‌است. همراه بافت عضلانی آتروفیه، بافت همبندی فیبروز و بافت چربی دیده می‌شود (شکل شماره ۲). در الکترومیوگرافی که با الکتروود سوزنی در عضله سرینی میانی انجام گرفت در حال امتزاجت ثنائیل های از نوع فاسیکولاسیون و فیبر بلاسیون دیده می‌شد که تا اندازه‌ای با کشش غیرفعال عضله تخفیف می‌یافت. در انقباضات ارادی تحریر یکی منحنی‌ها بیشتر از نوع ساده بودند و این نشانه‌ها با سندرم عصبی کناری مطابقت داشت.

بیمار دوم: اعظم - ر، ۴ ساله (شماره پرونده ۱۸۹۸۴) خواهر بیمار قبلی، همزمان با برادر خود بعد از فلج دو اندام تحتانی بستری شد. این طفل تا سن ۷ ماهگی سالم بوده و دستها و پاها وی حرکات فعال داشته و از آن بعد فلج در اندام تحتانی شروع شده است. در سابقه شخصی بیمار با امان طبیعی بدنیا آمده و عوارض بعد از تولد نداشته، تا ۵ سالگی از شیر مادر تغذیه کرده است سپس تا ۹ ماهگی از شیر خشک استفاده می‌کرده است. در یک سالگی مبهلا به سرخ شده است و یک ماه قبل آبله مرغان گرفته، واکسن ضد فلج کودکان نیز دریافت داشته است.

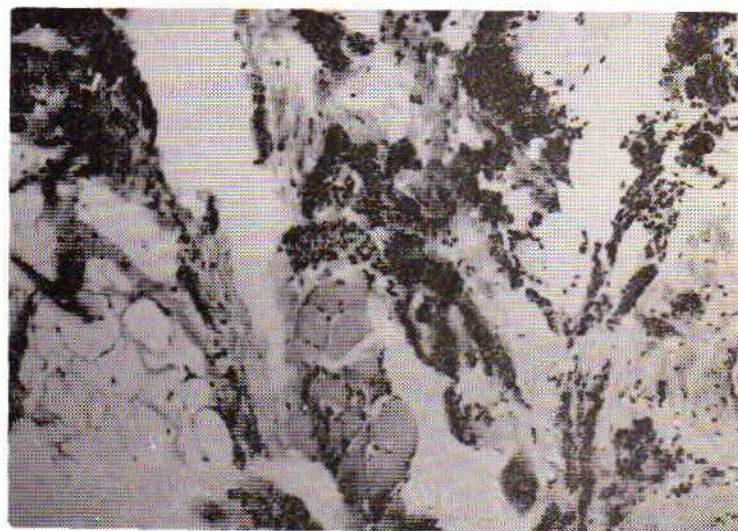
در آزمایش‌های بالینی، دختر بچه است چهار ساله که دارای هوش طبیعی بوده و قادر به حرف زدن می‌باشد. امتحان احشائی (قلب ریه-شکم) نکته مرضی نشان نمی‌دهد. دامنه حرکات عضلات بین دنده‌ای در حدود طبیعی است. در اندامهای تحتانی فلج دو طرفه متقارن، شلی با آتروفی عضلانی همراه از بین رفتن رفلکسهای وتری تا بلوی پاراپلژی شلی را ترسیم می‌کند و طفل قادر به ایستادن نیست. علامت بابنسکی منفی است و حرکات اندام فوقانی در حد طبیعی انجام می‌گیرد. رفلکسهای وتری وجود دارد. معذک آتروفی عضلانی در اندام فوقانی بدون فلج دیده می‌شود. لوردوز ناحیه پشت و برجستگی قفسه صدری جاب توجه می‌کند (شکل‌های شماره ۳ و ۴).

اعصاب جمجمه‌ای سالم هستند. طفل درد را احساس می‌کند. در رادیوگرافی اندام، آتروفی شدید عضلانی پاها همراه استئوپوروز استخوانها مشهود است. در رادیوگرافی سینه برجسته بودن قفسه صدری و لوردوز پشتی از جمله یافته‌های غیر طبیعی می‌باشند. قلب در الکتروکاردیوگرافی طبیعی است.



شکل ۱- ولی ر، ۳ ساله با فلج اندامها، تنه و گردن.

امتحانات تکمیلی: فرمول شمارش ۱۳۶۰۰ گویچه سفید (۹٪ نوتر و باند-۵۳٪ سگمانته-۱٪ مو نوسیت-۳۱٪ لنفوسیت-۷٪ لنفوسیت آتی پیک)، هموگلوبین ۱۲/۴ گرم درصد، همانوکریت ۳۸٪، کرآتی نین ۱/۵ میلی گرم درصد - کلسیم ۴/۵ میلی اکی والان در لیتر، مایع نخاع طبیعی، آلدولاز ۱۷/۵ واحد در سانتی متر مکعب سرم (طبیعی ۳-۸) C. P. K. ۳ واحد (طبیعی صفر



شکل ۲- منظره میکروسکوپی از عضله ولی ر، آتروفی شدید رشته‌های عضلانی بصورت کیسه‌های پررسته درآمده‌است.

اختلال حسی سطحی و علائم گرفتاری راه هرمی مشهود نیست. درد - تشنج - حرکات کره‌ای در بیماران وجود ندارد. بیماران از نظر رشد روانی و فکری طبیعی هستند (۱ و ۲)

چهار آزمایش زیر به تشخیص بیماری کمک مؤثر میکند:

- ۱- در امتحانات الکتریکی: واکنش دژنراتیو کامل و یا قطعه‌ای همراه با ازدیاد کروناکسی مشاهده میگردد.
- ۲- الکترومیوگرافی: علائم مشخص آتروفی عضلانی را با مبداء عصبی نشان میدهد.

۳- بافت برداری: ردی عالی برای تشخیص بیماری است.

منظره آتروفی جزیره‌ای شکل رشته‌های عضلانی مبداء عصبی بودن ضایعه را معلوم میکند. بافت پیوندی افزایش پیدا کرده (۷) بافت پیوندی آندومیزوم (Endomyisum) با فیبرهای عضلانی غیر-آتروفیک یک منظره دیستروفی کاذب را مجسم می‌کند.

۴- رادیوگرافی عضلات و اندام پیشرفت بافت زیرجلدی و آتروفی عضلات را نشان میدهد. استئوپوروز بعلت بیحرکتی عضو، شکستگی به علت ضربه‌های خفیف و تغییر شکل سراسخوان ران، نازک شدن قشر استخوانهای دراز، و خرابی اپی‌فیزها از جمله علائمی هستند که در رادیوگرافی اندام خودنمایی میکنند (۷).

آزمونهائی تکمیلی دیگر طبیعی هستند (۱ و ۲). آلدولاز سرم-کراتینی کیناز - ترانس آمینازها طبیعی هستند. آنزیم‌های اکسیداتیو و فسفوریلاز فعالیت بیش از طبیعی دارند (۷). ازدیاد فعالیت کولین استراز در صفحه مجر که در چندین مورد گزارش شده است.

سیر بیماری تدریجی و پیشرونده است و بزودی موجب مرگ بیماران میشود. در حقیقت نوع و شدت ضایعات عضلات تنفسی است که عاقبت بیماری را معلوم میدارد و این بیماران بعلت عوارض ریوی (برنکو پنومونی آتلکتازی) می‌میرند. تمام روش‌های درمانی با شکست روبرو شده است (۱ و ۲ و ۴).

آسیب شناسی: ضایعه اصلی در شاخ قدامی نخاع قرار دارد. سلولهای حرکتی به تعداد کمتر از طبیعی هستند و تکثیر بافت گلیال در لابلای آنها وجود دارد (۲ و ۶). این ضایعات در تمام طول نخاع پراکنده است. سلولهای شاخ خلفی و ستونهای جانبی سالم می‌باشند.

گانگلیون نخاعی و دستجات هرمی ضایعه قابل توجهی را نشان نمی‌دهند.

خرابی هسته‌های اعصاب جمجمه‌ای VII و VI و III و V و بویژه زوج XII نسبتاً شایع است. ضایعات قشر مغز بندرت گزارش شده است (۱).

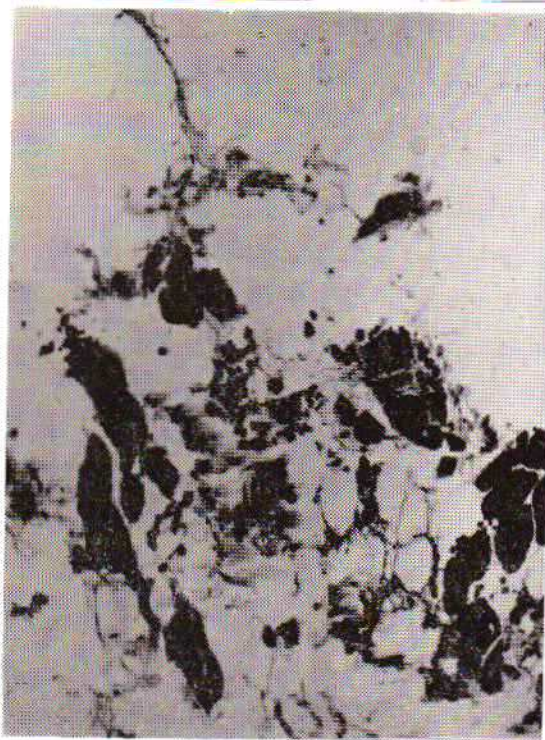
که Thieffry (۱) و همکاران وی در ۴۰ مورد بیماری وردنیک هوفمن انجام داده‌اند چنین برمی‌آید که عوامل خارجی نظیر: کمبودهای غذایی و بی‌تامینی در دوران حاملگی و اشکالهای زایمانی در ایجاد این بیماری نقشی بازی نمیکنند (۱).

شروع بیماری می‌تواند قبل از تولد یعنی در جریان ماههای آخر زندگی داخل رحم باشد. مادران اظهار میدارند که بچه داخل شکم حرکت ندارد و یا نوزاد با علائم فلج کامل متولد میشود. در ۸ مورد از ۵۲ بیمار Raudolph مادران از کم حرکتی جنینی شکایت داشته‌اند (۱ و ۲). گاهی شروع بیماری در هفته‌های بعد از تولد خواهد بود ولی آنچه مسلم است بیماری قبل از پایان سال اول زندگی خود را نشان خواهد داد (۱). مشی بیماری تدریجی است و در ابتدا تب و سایر علائم بروز دهنده بندرت وجود دارد. عفونت و یا ضربه بطور نادر در سابقه قبلی بیمار ذکر میشود (۱).

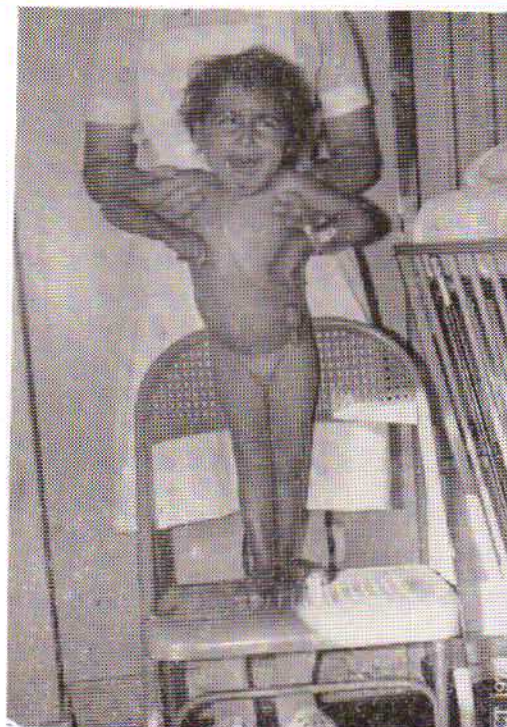نشانه‌های بیماری: دو علامت اصلی بیماری فلج شل (فلاسک) و هیپوتونی می‌باشد. فلج قاعده‌تاً شل، قرینه و منتشر می‌باشد. هیپوتونی که جزء علائم اصلی بشمار میرود قرینه و معمولاً منتشر است و بندرت به قسمتی از بدن محدود خواهد شد. (۶) و در از بیماران Thieffry (۱).

کودک قادر به نشستن و یا ایستادن نیست. در موقع بلند کردن کودک بنظر میرسد که سر بین دوشانه فرو میرود. گرفتاری عضلات تنفسی (بین دنده‌ای) از خصوصیات اصلی بیماری بشمار می‌آید. فریاد بچه ضعیف، سرفه ناکامل و گریه کودک شبیه ناله است (۲). کودک می‌تواند بخوبی حرف بزند و قدرت مکیدن را دارد. بلع غذا نیز بطور طبیعی انجام میشود. زمانی بعلت گرفتاری عصب دهم و گلو-سوفارنژه اشکال در مکیدن و شیر خوردن بوجود می‌آید. در ۵۳ مورد گزارش شده توسط Byers (۲) اختلال اسفنکتری در بیماران وجود نداشته است. در معاینه طفل رفلکسهای تری و پوستی شکمی از بین رفته‌اند. رفلکس ایدوموسکولر لا اقل بمدت طولانی دست نخورده باقی می‌ماند.

جمع شدن تاندونی (Retraction) نسبتاً فراوان بچشم می‌خورد و این پدیده می‌تواند بطور زودرس حتی در ماههای آخر زندگی داخل رحمی بوجود آید (۱). بافت سلولای زیر جلدی توسعه زیادی یافته و آتروفی عضلات را مخفی می‌سازد و به اندام یک حالت خمیری شکل میدهد ولی هرگز هیپرتروفی کاذب وجود ندارد. لرزش یا دامنه کوتاه و سریع که با خستگی شدت می‌یابد در دستها وجود دارد. این لرزشها با آنچه که در پولیومیلیت درمرحله داغ (سکل) بیماری وجود دارد قابل قیاس خواهد بود. گرفتاری عضلات صورتی بر خلاف آنچه که وردنیک و هموفمان گزارش داده‌اند شایع بوده و به‌چهره بیماران قیافه خاصی میدهد. فیبر یلاسیون زبان همراه آتروفی عضلات آن بچشم می‌خورد.



شکل ۲- منظره میکروسکوپی یک عضله ساق بای اعظم ر. - آتروفی دستجات عضلانی بنواصل مختلف و افزایش بافت چربی بین آنها.



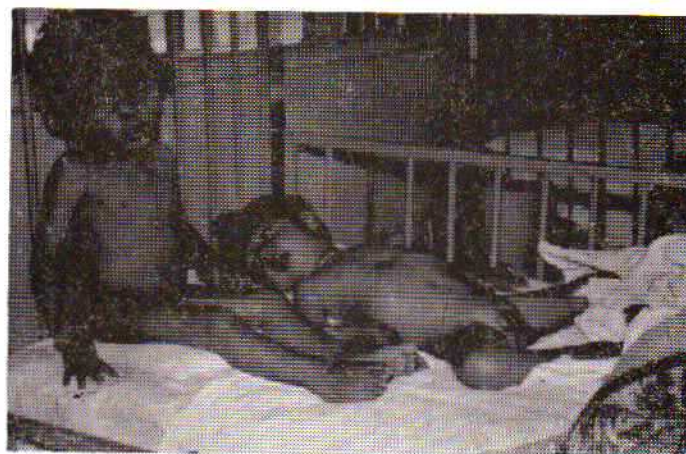شکل ۳- اعظم ر. ، چهار ساله. فلج شل اندامهای تحتانی.

در الکترومیوگرافی، عضلات درشت نی قدیمی و راست داخلی دو طرف با الکتروود سوزنی در هنگام فرو بردن سوزن، پتانسیل شدیدی بصورت فیبریلاسیون دیده شد که با امواج سه مرحله‌ای یا دو مرحله‌ای از نوع سریع با دامنه و سرعت زیادتر از معمول ادامه می‌یافت. سکوت الکتریکی هرگز بدست نمی‌آمد و انقباضات تحریکی نیز تغییر محسوسی در آنها ایجاد نمی‌کرد. با این نشانه‌ها مبداء عصبی این دیستروفی مشخص میشود.

**بحث**

اولین بار در سال ۱۸۹۱ Werding (۱ و ۲ و ۸ و ۱۰) دو برادر را که از اواخر سال اول زندگی مبتلا به ضعف پیشرونده عضلات بودند شرح میدهد. در سال ۱۹۰۰ Hoffman توانست ۶ مورد از بیماری فوق را در چهار خانواده جمع آوری کند (۲) و مطالعات زیادی در این مورد توسط این دو مؤلف انجام میشود.

در سال ۱۹۲۱ Slauck، در سال ۱۹۵۰ Brandt و در سال ۱۹۵۵ Thieffry بررسیهای بیشتری درباره این بیماری بعمل می‌آورند. بیماری ورنیک هوفمان یک بیماری عصبی، عضلانی خانوادگی بعلت نامعلوم می‌باشد که در اثر آتروفی پیشرونده عضلات و فلج شل موجب مرگ بیمار میگردد. انتقال بیماری از طریق کروموزوم غیر وابسته به جنس و از نوع مغلوب است (۱ و ۲ و ۶). هم‌خونی نقش مهمی را در ایجاد بیماری بازی میکند (۱ و ۲). از مطالعه‌ای



شکل ۴- ولی ر. ، و اعظم ر.

امتحانات تکمیلی: آزمایش کامل ادرار طبیعی است. فرمول شمارش ۱۴۲۰۰ گویچه سفید (۶٪ نوتر و باند - ۶۰٪ سگمانته - ۳٪ مونو- سیت - ۳۱٪ لنفوسیت) هموگلوبین ۱۲/۴ درصد - همتوکریت ۳۹٪ - کراتینی ۱/۸٪ میلی گرم - کلسیم خون ۴ میلی اکی والان در لیتر - آلدولاز ۹ واحد در سانتیمتر مکعب سرم. واحد C. P. K. = ۵، سدیم و پتاسیم سرم طبیعی است. آزمایش مایع نخاع و آزمون ته چشم طبیعی است. در بافت برداری عضله پشت پا (۹۰۹۲۹ تاج پهلوی) (شکل شماره ۵) دستجات عضلانی توسط بافت چربی از یکدیگر فاصله گرفته‌اند. این دستجات بنواصل مختلف بطور یکنواخت آتروفی مشخص را نشان میدهند که با خصوصیات آتروفی از نوع نوروژن مطابقت دارد.

خانواده، بیماری ممکن است در سنین مختلف بروز کند (۳ و ۱۰).

نشانه‌های بیماری: (۳ و ۴ و ۵ و ۱۰ و ۱۱)

بیماری با دو علامت مهم خود را نشان می‌دهد. اختلال حرکتی و آمیوتروفی پیشرونده. این اختلالات در ابتدا از ناحیه کمر بند لگنی و عضلات ابتدائی (پروگیمال) اندام تحتانی شروع می‌شود و بعد از مدت طولانی گرفتاری مختصری در عضلات کمر بندشانه‌ای بوجود می‌آید. بطور کلی عضلات دیستال (انتهاهی) سالم باقی مانده و در مراحل پیشرفته مبتلا می‌شوند. راه رفتن بشکل اردک در می‌آید. هیپرلودوز - سقوط‌های مکرر - عدم قدرت دویدن و اشکال در بالا رفتن از پله‌ها از جمله مشکلات این کودکان بشمار می‌آید. بعد از کودک بیمار قادر نیست از حال خوابیده به وضع نشسته در آید. بعد از مدتی، گرفتاری عضلات پروگیمال اندام فوقانی بصورت هیپوتونی پیش می‌آید. هیپرتروفی کاذب وجود ندارد.

رفلکس‌های وتری از بین رفته‌اند ولی رفلکس ایدوموسکولر باقی می‌ماند. فاسیکولاسیون خود بخودی در ۵۰٪ موارد بخصوص در عضله چهار سر وجود دارد و یا می‌توان با تزریق یک میلی‌گرم پروستیکمین آنرا ظاهر ساخت (تست Welander) (۳ و ۴). هیپرتروفی عصبی وجود ندارد (۴). از سه مورد بیمار *Larbre* و همکاران، یک مورد لرزش‌های ظریف در انتهای از نوع استاتیک وجود داشته است که با ترس شدت می‌یافته است (۳). آزمون اعصاب حسی طبیعی است (۱۰). اختلال اسفنکتری وجود ندارد، عضلات تنفسی و گردنی و اعصاب جمجمه‌ای بدون ضایعه باقی می‌ماند (۴ و ۱۰). *Barsy* ضایعات اعصاب جمجمه‌ای را گزارش می‌دهد و ۵ مورد از بیمار *Wachter* (۱۰) دچار ضعف عضلات تنفسی بوده‌اند. صدای آنها تودماغی بود و اختلالات بلع داشتند. گواتر مادرزادی در یک مورد (۴) و لالی در یک مورد گزارش شده است (۱۰). ولی رابطه آنها با این مرض ناشناخته مانده است.

#### بررسیهای آزمایشگاهی

- ۱- اندازه گیری آنزیم‌های عضلانی در سرم: آلدولاز - فسفوکراتین کیناز طبیعی و یا مختصری بالا است (۴ و ۵). دی فسفوکراتین لدولاز طبیعی است (۳). ترانس آمینازها در حد طبیعی هستند. در یازده بیمار مطالعه شده توسط *Hasman* و همکاران (۷) فسفوکراتین کیناز بین ۳/۲ تا ۳۵/۲ میکرون متغیر بوده است.
- ۲- در الکترومیوگرافی: وجود فعالیت الکتریکی در حال استراحت و پدیده فاسیکولاسیون حاکی از ضایعه عصبی می‌باشد. امواج دارای تواتر زیاد و دامنه بلند هستند. پدیده انترفرانس هرگز وجود ندارد (۴).

در سلولهای شاخ‌قدامی نخاع ماده‌ای شبیه مواد چربی وجود دارد و نمای کلی این سلولها با آنچه که در پولیومیلیت یاد دیده میشود تفاوت عمده‌ای ندارد.

#### آمیوتروفی نخاعی دیررس Amyotrophie Neurogene Pseudomyopathique (Kugelberg Welander)

تا سال ۱۹۴۲ آمیوتروفی نخاعی را بدو دسته تقسیم میکردند: آمیوتروفی نخاعی انفاتیل (W. H) و آمیوتروفی پیشرونده بالین. در این تاریخ *Wohlfart* ضمن مطالعه دیستروفی‌های عضلانی به نوعی از بیماری مزبور برخورد میکنند که آنرا دیستروفی عضلانی آتی‌بیک می‌نامد و در بافت برداری عضله این بیماران با تجمع دو ضایعه دیستروفی و آمیوتروفی مواجه میشود.

*Welander* و *Kugelberg* در سال ۱۹۵۲ بر حسب اتفاق به یکی از همین بیماران *Wohlfart* برخورد میکنند و از روی الکترو-میوگرافی ضایعه نوروزن را در بیمار به اثبات میرسانند و از سال ۱۹۵۴ تا ۱۹۵۶ دوازده مورد مشابه را جمع‌آوری و آنها را مورد مطالعه قرار میدهند. بهمین مناسبت بیماری به اسم دومولف نامگذاری شده است (۸ و ۹ و ۱۰).

از بررسیهای نوشته‌های پزشکی ده سال اخیر می‌توان استنباط کرد که بیماری *K. W.* بسیار نادر است و بطوریکه (*Brandt*) در ۱۶۲ مورد آتروفی یک مورد از این بیماری را گزارش میدهد.

این بیماری خانوادگی وارثی بوده و از طریق کروموزوم غیر وابسته به جنس و مغلوب منتقل میشود (۳ و ۴) و در هر دو جنس به یک نسبت وجود دارد (۴). اخیراً *Taukagoshie* و *Armstrang* نوع مغلوب را معرفی کرده‌اند. بر طبق عقیده *Castaigne* و *Becker* (برخلاف آنچه *Yong* و *Magee* عنوان کرده‌اند) انتقال بطریق غالب و با نفوذ متغیر انجام میگردد (۳ و ۴ و ۱۰). اشکال تک‌گیر نیز گزارش شده است (۵).

شروع بیماری: اولین تظاهرات بالینی در اواخر دوران شیرخواری در مواقعی که تازه کودک شروع به راه رفتن کرده است (۳ و ۴) یعنی بین سنین ۱۲-۱۵ ماهگی آغاز میگردد. زمانی اختلالات حرکتی زودرس میباشند بطوریکه در بعضی موارد علائم از ۶ ماهگی آغاز شده و در نتیجه کودک قادر به راه رفتن و ایستادن نیست. ۲ مورد از ۱۶ بیمار «*Dubowitz*» توانسته‌اند راه بروند. گاهی برعکس شروع بیماری دیررس و سن ابتلاء بین ۲-۱۲ سالگی می‌باشد. ۶ مورد از بیماران معرفی شده توسط *Kugelberg* و *Welander* در این گروه قرار دارند (۴).

بهر حال سن شروع نسبت به *W. H.* دیررس‌تر است و در یک

## خلاصه و نتیجه

در اینکه دو بیمار ما مبتلا به آتروفی عضلانی بدلیل ضایعات مادر-زادی شاخ نخاع میباشدشکی باقی نیست. «ولی-ر» تمام نشانه‌های بالینی الکتریکی و آسیب‌شناسی بیماری W. H را داراست. یافته‌های الکتریکی و بافت‌شناسی و اعظم - ر» نیز با آتروفی نوروزن مطابقت کامل دارد. ولی در حالیکه کودک اول در سن دو سالگی به علت گرفتاری کامل تمام عضلات آمیدی به حیات ندارد، خواه روی در سن ۴ سالگی فقط به فلج شل اندامهای تحتانی مبتلا میباشد و هر چند که به علت عدم همکاری کودک آزمونهای بیشتر نشانه‌های عصبی امکان پذیر نبود با اینحال تصور می‌کنیم که اشکالات حرکتی کودک بیشتر متوجه عضلات ریشه اندام تحتانی می‌باشد. در هر صورت در قسمت‌های دیگر بدن در این سن هنوز آتاری از فلج شل بچشم نمی‌خورد. با این خصوصیات شرح حال بیمار دوم در آن گروه از بیماران K. W قرار می‌گیرد که نشانه‌های حرکتی در آنها در سن راه رفتن ظاهر شده و بکندی پیشرفت میکند. جای تردید نیست که «اعظم - ر» بمرض برادر خود مبتلاست ولی بدلیل ارثی نامعلوم بیماری در پیش وی خفیف بوده و سیر بطائی دارد در گروه بیماریهای ارثی غالباً با این مسئله روبرو می‌شویم که یک عیب ژنتیک بدلیل ناشناخته ممکن است در سنین مختلف تظاهر بکند مثلاً با وجود اینکه در بیماری گوشه نقص آنزیمی واحدی وجود دارد، با زمودهای بالینی گاهی در دوران شیرخواری و گاهی در سنین بلوغ جلب نظر میکنند.

وجود اشکال زودرس بدخیم و دیررس خوش‌خیم آمیوتروفی نخاعی در یک خانواده که بیماران معرفی شده مثال بارزی از آن میباشد نشان میدهد که آتروفی‌های عضلانی نخاعی یک بیماری با تظاهرات مختلف هستند. معذک باید گفت که اشکالات تشخیصی در انواع دیررس با سایر بیماریهای عضلانی به ویژه با دستروفی‌های عضلانی آسان نیست و از یافته‌های الکتریکی و آسیب‌شناسی همیشه نمیتوان نتیجه قطعی گرفت.

شرح حال بیمار دوم که مشابه آن در نوشته‌های پزشکی بندرت گزارش شده حلقه زنجیری است که آمیوتروفی‌های نخاعی دیررس را به بیماری وردنیک - هوفمان مربوط می‌سازد.

۳- در بافت برداری عضله نشانه‌های خرابی شاخ قدامی نخاع در مراحل مختلف آن دیده میشود (۵ و ۱۰ و ۱۱ و ۱۲). در میکروسکوپ معمولی منظره بافت‌شناسی شبیه بیماری W. H است (۱۰ و ۴) یعنی کم شدن حجم کلی رشته‌های مبتلا - محفوظ ماندن استریاسیون از دیاد تورم هسته‌های سارکومیک که مرکز رشته را اشغال می‌کنند دیده میشود. و شکل شماره ۵ تصویر بافت‌شناسی عضله را در مرحله ابتدائی نشان میدهد و بعداً مدتی منظره استحاله‌ای رشته‌ها واضح تر میشود، آتروفی جزیره‌ای (۱۱) مشخص میگردد و سلولهای عضلانی کوچک، شکل رشته‌های جنینی (فئال) را بخود میگیرند.

در میکروسکوپ الکترونیک: Roth و همکاران وی بتازگی عضله را با میکروسکوپ الکترونیک مورد مطالعه قرار داده‌اند (۴). در این مطالعه تغییراتی که در عضله بوجود می‌آید بشرح زیر است: رشته‌های عضلانی حالت توازی را از دست داده‌اند و یکدیگر را قطع میکنند و با در طول، از هم گسیخته شده‌اند و بعضی ناپدید شده لاشه آنها در خارج میوفیبریل یا داخل سارکولم یافت میشود. خرابی خطوط Z وجود دارد اما ضایعات خفیف و محدود می‌باشند. میتو کندریها و هسته‌ها طبیعی هستند. بطور کلی این ضایعات منحصر به بیماری K. W نبوده بلکه در تمام ضایعات آمیوتروفیک دیده میشوند.

سیر بیماری به کندی صورت میگیرد، برخی از بیماران قادر به فعالیت بدنی محدودی می‌باشند و مرگ عموماً در سنین بلوغ گزارش شده است (۱۱ و ۱۰ و ۵ و ۴). مسئله قرابت بیماری W. H و K. H مورد بحث است (۳ و ۷ و ۵). Graveleau و همکاران (۵) بیماری W. H و فورمهای ژوونیل زودرس و K. W را که مربوط به ضایعات شاخ قدامی نخاع می‌باشد یک بیماری واحد می‌دانند و وجود اشکال مختلف را در یک خانواده بعنوان اثبات نظر به خود ارائه میدهند.

Hurnitz و Pinelle و Castaigne عقیده دارند که بیماری K. W برای خود بیماری مستقلی است (۸) و ارتباطی با W. H ندارد. در هر حال اجتماع دو بیماری در یک خانواده شناخته شده است ولی این امر، نادر می‌باشد (۳ و ۴ و ۱۰).

Hausmanoua و همکاران (۷) در بین ۶۸ بیمار متعلق به ۱۶ خانواده اجتماع دو بیماری را در یک خانواده گزارش کرده‌اند.

## REFERENCES:

- 1- S. Thieffry, Arthuis M. & Bargeton E. Quarante cas de maladie de Werdnig-Hoffmann avec onze examens anatomiques Revue, Neurologique 93, 46 1955.
- 2- Byers R. K. & Banker B. Q. Infantile Muscular Atrophy. Archives of Neurology, 5, 522-247, 1961.

- 3- Larbre F., Cotton J. B., Freycon M. T., Hartemann E. L'amyotrophie neurogène pseudo-myopathique (Maladie de Kugelberg Welander). *Ann de Pédiatrie*, 2834, 764-767, 1965.
- 4- Verger P., Guillard J. M., Vital CL., Eschapasse P. Amyotrophie neurogène pseudo-myopathique infantile. Deux observations. *nouvelles Pédiatrie*, 5, 585-593, 1966.
- 5- Graveleau D., Fontaine J.L., Laplane R., Amyotrophie neurogène juvénile précoce pseudo-myopathique. Etude de trois observations. *Ann. de Pédiatrie*, 1558, 410-414, 1965.
- 6- Gamstrop I. Progressive Spinal Muscular Atrophy with Onset in Infancy or Early Childhood. *Acta Paediatrica Scandinavica* 56. 408-423, 1967.
- 7- Hausmanowa - Petrusiewicz J., Prot J., Sawicka E., Le problème des formes infantiles et juvéniles de l'atrophie musculaire spinale. *Revue Neurologique*, 114, 295-306, 1966.
- 8- Lugiresi E., Gambetti P., Giovannardi Rossi P., Chronic Neurogenic Muscle Atrophies of Infancy- Their Nosological Relationship with Werdnig-Hoffmann's Disease. *Journal of the Neurological Sciences* 3, 399-409, 1966.
- 9- Amick L. D., Smith H. L. & Johnson W.W., An Unusual Spectrum of Progressive Spinal Muscular Atrophy. *Acta Neurol. Scandinav.* 42, 275-295, 1966.
- 10- Gillot F., de Berranger P., Decobert G., Bodic. F., Syndrome de Wohlfart-Kugelberg Welander et mutité. *Ann. Pédiat.*, 20, 737-744, 1973.
- 11- Noir A., Colin Ph., Rousselot J.P., Carbillet J. P., Mathey P. & Raffi A. Un cas d' amyotrophie spinale infantile type Kugelberg Welander. *Pédiatrie*, XXIX, 435-436, 1974.