

تشخیص جنس جنین قبل از تولد با مطالعه جسم ایکس و ایگرگ در سلولهای کیسه آب جنین (آمنیون)* گزارش نتیجه ۶۴ مورد آزمایش

مجله نظام پزشکی

سال پنجم، شماره ۲، صفحه ۱۳۳، ۲۵۳۵

دکتر محمد حسن کریمی نژاد - دکتر همایون نفیسی - دکتر ریحان میردامادی - محمود امامی کورنده**

دانه‌ها رشد نمی‌کرد دلیل بر عدم آبستنی می‌دانستند مدت زمانی زهدان را دوشاخه می‌پنداشتند و عقیده بر این بود که شاخه راست محل پرورش جنین پسر و شاخه چپ محل رشد جنین دختر است. سالیان دراز عکس‌العمل زن در دوره آبستنی مثل وجود پیکمانهای صورت، خط وسط شکم و تغییرات نوک پستان، حرکات جنین در شکم مادر، حرکات مادر در دوران آبستنی و بالاخره ادامه استغراغهای آبستنی را مورد بررسی قرار دادند که بطور کلی نتیجه قانع‌کننده‌ای از آن حاصل نشد.

Bischoff در سال ۱۸۴۴، تعیین جنس جنین را ناشی از ساختمان تخمک قبل از لقاح میدانست و بر اساس این فکر Schoender ۱۹۰۹ جنین پسر را حاصل تخمدان راست و جنین دختر را محصول تخمدان چپ دانست و با در نظر گرفتن اینکه هر یک از تخمدانها متناوباً یکماه در میان تخمک گذاری میکنند، عقیده داشت بعد از تولد اولین فرزند و بررسی دقیق تاریخچه زایمان می‌توان جنس جنین را بخوبی پیش بینی کرد و این عقیده تا کشف ساختمان کروموزومهای انسانی و اینکه اسپرماتوزوئید تعیین کننده جنس جنین میباشد، به قوت خود باقی بود.

در سالهای اخیر بررسی هورمون ادرار مادر، کلرومتری بزاق، رادیولوژی، ایمونولوژی (۷-۴) آمنیوگرافی و بالاخره پس از

تعیین جنس جنین قبل از تولد (Antenatal sex determination) تاریخچه از زمانهای بسیار قدیم یکی از آرزوهای انسان دانستن جنس جنین قبل از تولد بوده است. برای نیل بدین هدف تلاشهای زیادی همراه با اعمال خارق‌العاده انجام شده است و از علم اعداد، جادوگری، خواب دیدن، آزمایش بر روی اجزاء داخلی حیوانات قربانی، پرواز پرندگان و بسیاری کارهای دیگر کمک و الهام گرفته شده است (۱). تعیین جنسیت مخصوصاً برای خانواده‌های سلطنتی که دختران از رسیدن به تاج و تخت محروم بوده‌اند اهمیت بیشتری داشته است.

تاریخچه تعیین جنس جنین قبل از تولد در مطالعه بسیار جالب Cederqvist و Fushs بخوبی بیان شده است (۲). در این جا اهم نکات آنرا نقل میکنیم.

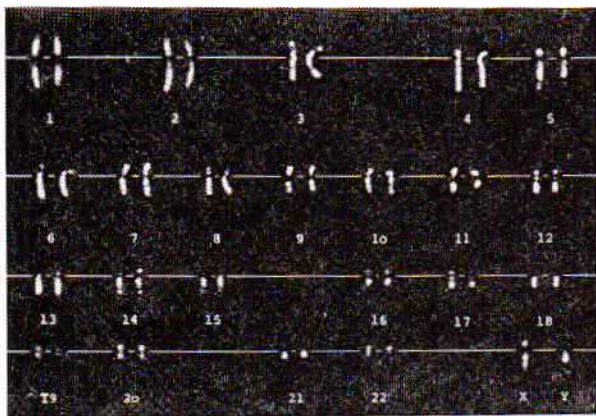
قدیم‌ترین گزارش که در این مورد در دست میباشد مربوط به مصرهاست. نوشته‌های Barol papyrus که احتمالاً مربوط به سالهای ۱۳۵ قبل از میلاد مسیح است، طریقه تعیین نوع جنین را قبل از تولد جنین شرح میدهد (۳):

دو کیسه یکی محتوی دانه‌های گندم و دیگری محتوی دانه‌های جو را بوسیله ادرار زن آبستن آبیاری مینمودند در مدت معین چنانچه دانه‌های گندم جوانه میزد جنین را پسر و در صورت پرورش دانه‌های جو جنین را دختر میدانستند. چنانچه هیچکدام از

* Antental Sex Defermination by Analysis of X and Y Bodies of Amniotic Fluid Cells.
Report 64 cases and their results

* این طرح با کمک مالی شورای توسعه و تشویق پژوهشهای علمی وزارت علوم و آموزش عالی انجام یافته است.
** بیمارستان جهان‌شاه صالح - دانشکده پزشکی رازی، دانشگاه تهران.

از زمانیکه Casperson (۲۴-۲۲) خاصیت فلور سنت شدید بازوهای بلند کروموزوم Y را در مرحله متافاز و پیرسن (۲۵) وجود نقطه شفاف معادل آنرا در حالت انتر فاز سلولهای بدن مرد نشان دادند، عده ای از متخصصین درصدد برآمدند که بررسی جسم ایگرگ را هم بعنوان وسیله ای برای تشخیص جنسیت مورد استفاده قرار دهند (۲۶ و ۲۱-۲۰) (شکلهای ۱ و ۲).



شکل شماره ۳- کاریوتیب تنظیم شده مرد طبیعی، رنگ آمیزی گنیا کرین عو ستارد.

ما نیز ب فکر افتادیم که با بررسی استفاده از هر دو وسیله، یعنی بررسی جسم ایکس و ایگرگ، تعیین جنس جنین را قبل از تولد مورد مطالعه و این مطالعه را بمنظور زیر بنائی برای مطالعه کامل آمنیون و کشت آن قرار دهیم.

با استفاده از کمک مالی وزارت علوم و آموزش عالی این مطالعه از اول خردادماه سال ۵۳ شروع و مدت ۱۸ ماه بطول انجامید و در این مدت ۶۴ مورد مایع آمنیون تحت مطالعه قرار گرفت.

روش کار:

مایع آمنیوتیک از زائوهاییکه در حال زایمان و یا نزدیک شروع زایمان بوده اند تهیه شده است. مگر در چهار مورد که دو مورد از آنها ۷ ماهه و دو مورد سه و نیم ماهه بوده اند. آمنیوسنتز بدو طریق انجام گرفته است.

۱- از طریق دهانه رحم (Transvaginal) - چنانچه کیسه آب سالم و اتساع دهانه رحم از سه سانتیمتر بیشتر بود و سر جنین در پائین قرار داشت از این طریق استفاده می شد.

۲- از راه شکم (Transabdominal) - بدین ترتیب ابتداء پشت جنین را بوسیله لمس معلوم کرده از نقطه مقابل آن تحت شرایط کاملاً استریل، با سوزن پونکسیون وارد کیسه آب جنین شده در حدود ۱۰-۲۰ میلی لیتر مایع آمنیوتیک بزل میکنیم. سپس مشخصات کامل زائو را در دو برگ یادداشت می کنیم. یکی از ورقه ها را با مایع بزل

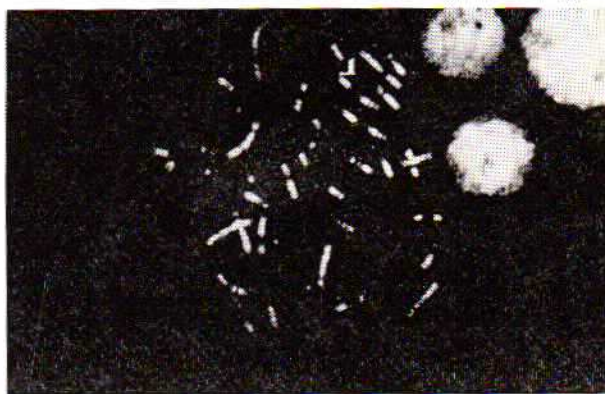کشف کروماتین جنسی به وسیله دکتر بار در سال ۱۹۴۸ (۸) بررسی جسم بار در سلولهای شناور مایع آمنیون مورد توجه قرار گرفت و مورد استعمال بالینی پیدا کرد (۱۴-۹).

تعیین جنس جنین قبل از تولد گذشته از اینکه از نظر والدین ممکن است ارزش خاص داشته باشد، در بیماریهای نهفته درمان ناپذیر از قبیل دیستروفی عضلانی دوشن و بیماری هنتر (Hunter) و همچنین بیماری هموفیلی، اهمیت حیاتی دارد (۱۷-۱۵).

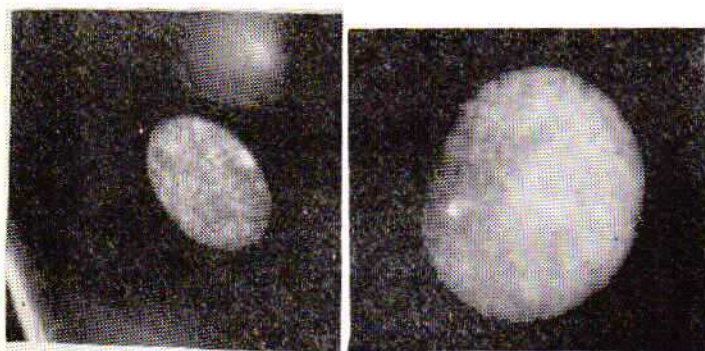
بطوریکه میدانیم در این قبیل بیماریها نیمی از پسرها مبتلا میشوند در صورتیکه دختر فقط می تواند حامل ژن بیماری باشد و خود شخصاً سالم است (۱۸). صفتهای وابسته بجنس نسبتاً زیاد Mckusick توانسته است ۱۲۳ صفت وابسته بجنس را جمع آوری کند (۱۹).

در سال ۱۹۵۵ چهار گروه مختلف در چهار نقطه جهان در Riis و Fuchs در کپنهاک (۱۴)، Shettles در نیویورک (۱۱)، Dahon و Sachs ' Serr در اورشلیم (۹) و Makowski و همکاران در مینیاپولیس (۱۰) با استفاده از کروماتین جنسی در سلولهای مایع آمنیون درصدد تعیین جنس جنین برآمدند.

از طریق بررسی کروماتین جنسی پیش بینی صحیح در ۱۷ مورد از ۱۸ مورد مایع مورد مطالعه، Riis و Fuchs (۱۴) و در ۲۱ مورد از ۲۲ مورد تحت مطالعه Emery، در ۷۱ مورد از ۷۵ مایع مورد مطالعه Barter و Jacobson و در ده مورد از ده مورد مطالعه Nadler و در تمام ۳۷ مورد از ۳۷ نمونه قابل بررسی مورد مطالعه Amarose گزارش شده است. بطور کلی دقت این پیش بینی ۹۵ درصد گزارش شده است که بین صفر تا ۱۰ درصد اشکال بعلت نقص تکنیک پیش آمده است (۲۰).



شکل شماره ۱- رنگ آمیزی کاریوتیب مرد طبیعی با هیدروکلرید گنیا کرین، بازوهای بلند و برای کروموزوم Y کاملاً مشخص است.



شکل شماره ۵- جسم ایکس رنگ فلورسنت هیدروکلرید کربنیا کریز درشت نمائی اصلی ۶۰۰.

شکل شماره ۴- جسم ایگرگ رنگ فلورسنت هیدروکلرید کربنیا کریز توجه: جسم ایگرگ از جسم ایکس کوچکتر، گرد و شفافتر است.

یخچال حداقل مدت نهم ساعت قرار میدهم و آنگاه بانورفلورسنت میکروسکوپ لیتز (Leitz) ممیبنم. جسم ایگرگ بصورت نقطه شفاف و درخشان که از دیگر قسمت‌های هسته فلورسانس بیشتر دارد، دیده میشود. این نقطه معادل قسمت انتهائی بازوهای بلند کروموزوم ایگرگ در حالت متافاز میباشد.

تجربه نشان داده که بهتر است لام تهیه شده حداکثر در فاصله دو هفته تحت آزمایش قرار گیرد و در ثانی سرد نمودن لام در داخل یخ‌زن رابطه مستقیم با کیفیت کار و دیدن جسم ایگرگ دارد، مضافاً بدین نتیجه رسیدیم که هر گاه لام رنگ شده در معرض نور فلورسنت برای چند دقیقه و بامدت طولانی در هوای آزاد قرار گیرد بتدریج کمرنگ میشود و دیگر جسم ایگرگ قابل تشخیص نیست و چنانچه مجدداً در داخل یخچال گذارده شود رنگ فلورسنت، سلولها و جسم ایگرگ مشخص میشود (شکل شماره ۵ و ۴).

گاهی اوقات جسم ایکس هم با کلیه خواص خود بصورت نقطه مثلثی یا هلالی فلورسنت که از جسم ایگرگ بزرگتر و خاصیت فلورسنت کمتر دارد قابل رؤیت است. پس از تطبیق و مقایسه نتیجه بررسی جسم ایکس و ایگرگ جنس جنین تعیین و باجنس نوزاد که در نزد یکی از ما محفوظ است، تطبیق میگردد.

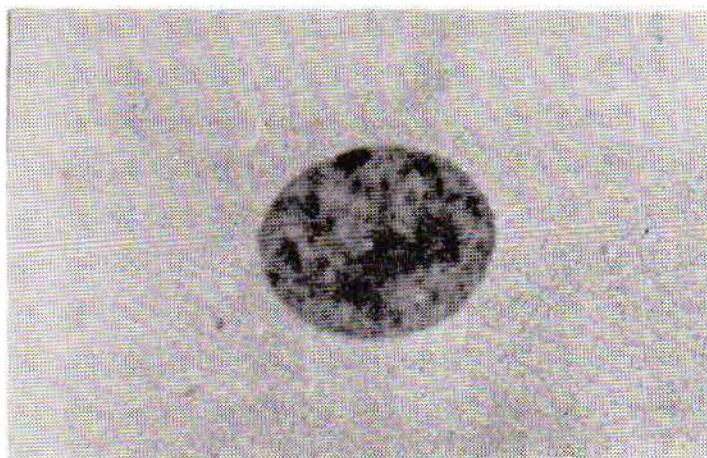
در صورت وجود اختلاف و یا بروز هر گونه اشکال دیگر بوسیله مددکار اجتماعی، مادر و طفل به بیمارستان دعوت میشوند. از نوزاد معاینه کامل بالینی مخصوصاً بررسی دستگاه تناسلی خارجی بعمل می‌آید و برای اطمینان خاطر بوکال اسمیر انجام میدهم و چنانچه مطالعه جسم ایکس و ایگرگ در آزمایش بوکال اسمیر منافی باجنس نوزاد باشد و یا اینکه کوچکترین ناهنجاری در دستگاه تناسلی خارجی مشاهده گردد، از نوزاد کاریوتیپ بعمل می‌آید.

نتیجه:

مجموعاً ۶۴ مورد مایع آمنیون دریافت گردید. از این تعداد در چهار

شده به آزمایشگاه سیتوژنتیک ارسال می‌داریم و برگ دیگر نزد پونکسیون کننده، باقی می‌ماند که پس از تولد جنس جنین در روی آن یادداشت میگردد.

مایع بزل شده آمنیون را بمدت ۱۵-۲۰ دقیقه با دور دوهزار در دقیقه، سانتریفوژ و از ته نشین آن چند اسمیر نسبتاً ضخیم تهیه مینمائیم و بلافاصله لام را در محلول الکل ۹۶ درصد انداخته ثابت میکنیم. سپس تعدادی از لامها را با محلول تیونین بطریقه Klinger و Ludwig (۲۶) رنگ کرده از نظر کروماتین جنسی مورد بررسی قرار میدهم و سعی می‌شود حداقل یک صد سلول سالم بررسی شود. با این رنگ آمیزی که فقط DNA را رنگ مینماید چنانچه رنگ آمیزی صحیح انجام گیرد، سیتوپلاسم رنگ نمیگیرد در صورتیکه هسته بر رنگ بنفش درمی‌آید. جسم بار بصورت برآمدگی مثلثی یا هلالی در کنار هسته و چسبیده روی پرده هسته دیده می‌شود گاهی کروماتین جنسی در وسط هسته قرار دارد و کاملاً قابل تمیز است ولی بمنظور جلوگیری از هر گونه اشتباه فقط آن عده از کروماتین جنسی که روی پرده هسته قرار دارد و کلیه خواص کروماتین جنسی را داشته باشد بعنوان جسم بار منظور میشود. (شکل شماره ۳).



شکل شماره ۳- جسم بار (کروماتین جنسی) رنگ آمیزی تیونین درشت نمائی اصلی ۶۰۰

بر حسب مقصد سلول موجود روی لام یک الی دو لام دیگر را در محلول نیم درصد الکل هیدروکلرید کربنیا کریز (نیم گرم پودر هیدروکلرید کربنیا کریز در صد سانتیمتر الکل متیلیک خالص) به مدت ۱۲ دقیقه قرار میدهم.

سپس لام را از داخل محلول در آورده داخل ظرف آب مقطر دو الی سه بار تکان میدهم بعد لامل را در آب مقطر خیس کرده روی لام میگذاریم. آب اضافی سطح لام را با کاغذ خشک کن میگیریم، لام رنگ شده را داخل قسمت یخ زن (Freezer)

بحث:

وجود کروماتین جنسی را در سلولهای آمنیون جنین پسر دیگر مؤلفین منجمله Makowski (۱۰) و همکاران در بعضی موارد تا ۲۲ درصد گزارش نموده اند. در نه مورد از نمونه های مورد آزمایش ما نیز کروماتین جنسی در ۱۵ تا ۴۵ درصد سلولها دیده شد و تنها وسیله تشخیص جنس در این موارد وجود جسم ایکس در عده ای از سلولها مارا بفکر جنین پسر و احتمالاً وجود اختلال در ساختمان کروموزومی، از قبیل XY/XY، انداخت. مطالعه نوزادان و بررسی بوکال اسمیر آنان این احتمال را رد نمود.

در چند مطالعه مجدد که پس از اطلاع از جنس جنین بعمل آمد باز هم کروماتین جنسی بهمان نسبت که قبیل از اطلاع از جنس بدست آمده بود، مثبت بود. ما اطمینان یافته ایم که لااقل در ماههای آخر حاملگی، تعداد نسبتاً زیادی سلول با کروماتین جنسی مثبت در داخل مایع آمنیون جنین پسر دیده میشود که احتمالاً منشاء مادری دارند ولی طبقه ورود این سلولها بداخل مایع آمنیون بر ما روشن نیست.

در بررسی Valanti و همکاران (۲۰) که روی یکصد و یازده مورد مایع آمنیون در دومین سه ماهه حاملگی وشش مورد موقع زایمان با مطالعه جسم ایکس وایگرگ انجام داده اند، صحت پیش بینی در مطالعه جسم ایکس بنهایی ۵/۹۷ درصد و در بررسی جسم ایکس ۴/۹۴ درصد بوده است. در بررسی ما دقت پیش بینی در مطالعه جسم بار بنهایی در (۸۱٪) ۴۹ از ۶۰ مورد صحیح بوده است و یازده مورد (۱۹٪) اختلاف وجود داشته است که پس از مقایسه و استفاده از هر دو آزمایش نه مورد اختلاف تصحیح گردید و مجموعاً (۹۷٪) ۵۸ مورد پیش بینی صحیح بوده است.

در بررسی Valanti و همکاران استفاده از نور فلورسنت دقت پیش بینی را کمتر نموده است بطوریکه صحت پیش بینی با استفاده از نور فلورسنت ۹۴٪ بوده است.

در مطالعه ما استفاده از نور فلورسنت مخصوصاً در نه موردیکه جسم بار به نسبت خیلی بالا میباشد کمک فوق العاده مؤثری بوده است ولی تفاوت کلی کار ما با گروه والانتی در سن حاملگی است که نمونه های مادر هنگام زایمان تهیه شده و در گروه آنان فقط در شش مورد در دومین سه ماهه حاملگی نمونه گیری بعمل آمده است. در چند مورد از نمونه های مربوط به جنین دختر جسم ایکس به نسبت چند درصد (دریک مورد ۲۵٪) قابل تشخیص بود. جسم ایکس از جسم ایکس بزرگتر و خصوصیات کاملاً شبیه جسم بار را دارد ولی خاصیت فلورسنت آن از جسم ایکس کمتر است. وجود

نمونه آن مقدار مایع خیلی کم و لامهای تهیه شده فاقد سلول بود و قابل آزمایش نبود.

اعتقاد ما بر این است که در مرد طبیعی جسم بار وجود ندارد و همیشه کروماتین جنسی، صد درصد منفی است و در بوکال اسمیر زن طبیعی هم بین ۲۰-۵۰ درصد جسم بار دیده میشود. چنانچه کروماتین جنسی کمتر از ۱۰ درصد مثبت باشد بفرس موزائیسیم کروموزومی از قبیل XY/XX یا XX/XO خواهیم بود و تا بحال همیشه در قضاوت خود محق بوده ایم.

ولی در بررسی مایع آمنیون این امر صادق نبود بطوریکه وجود کروماتین جنسی را کمتر از ۱۰ درصد بحساب جنس مذکر گذارده و بیش از آنرا جنس مؤنث شمرده ایم. معذالک ۹ مورد اختلاف واضح پیش آمد. نتیجه پیش بینی جنس نوزاد با بررسی کروماتین جنسی در جدول شماره ۱ خلاصه شده است.

جدول ۱

پیش بینی جنس نوزاد در ۶۰ مورد مایع آمنیون با بررسی کروماتین جنسی.

جنس نوزاد	جنس پیش بینی شده		صحیح	اختلاف
	دختر	پسر		
دختر ۳۱	۲۹	۲	۲۹ (۹۳٪)	۲ (۷٪)
پسر ۲۹	۹	۲۰	۲۰ (۶۹٪)	۹ (۳۱٪)
جنس پیش بینی شده	۳۸	۲۲	۴۹ (۸۱/۶٪)	۱۱ (۱۸/۴٪)

در مطالعه با نور فلورسنت در نه مورد از ۳۸ موردیکه جسم بار مثبت بیش از ده درصد داشته و قاعدتاً باید بعنوان جنین دختر تلقی شوند جسم ایکس به نسبت ۳۵-۱۲ درصد دیده شد. لذا در این موارد با استفاده از مجموع نتیجه دو آزمایش نوزاد بعنوان پسر و احتمالاً مبتلا بسندرم کلین فلتر گزارش گردید. در نتیجه، تشخیص جنس نوزاد بر مبنای استفاده از هر دو روش بشرح زیر میباشد.

جدول ۲- پیش بینی نوزاد در ۶۰ مورد مایع آمنیون با بررسی جسم ایکس وایگرگ

جنس پیش بینی شده	جنس نوزاد		صحیح	اختلاف
	پسر	دختر		
دختر ۲۹	-	۲۹	۲۹	۱۰۰٪
پسر ۳۱	۲۹	۲	۲۹ (۹۳٪)	۲ (۷٪)
جمع ۶۰	۲۹	۳۱	۵۸ (۹۶/۶٪)	۲ (۳/۳٪)

خلاصه و نتیجه:

بمنظور تعیین جنسیت قبل از تولد، کروماتین جنسی و جسم ایگرگ باطریقه فلورسنت در ۶۴ مورد مایع آمنیون مطالعه شد. آمنیو سنتز در ۶۰ مورد هنگام شروع یا مراحل ابتدائی زایمان ۲ مورد در سه و نیم ماهگی و ۲ مورد در هفت ماهگی آبتنی بعمل آمد. دقت پیش بینی در بررسی جسم باربتهائی در جنین دختر ۹۳ درصد و در جنین پسر ۶۹ درصد و بطور کلی ۸۱/۶ درصد میباشد. در نه مورد از ۳۸ موردیکه در آنها کروماتین جنسی بیش از ده درصد بود مثبت و قاعدتاً باید بحساب جنس دختر گذارده شود جسم ایگرگ هم دیده شد لذا در این موارد با استفاده از مجموع بررسی جسم ایکس و ایگرگ تشخیص نهائی جنس جنین بعنوان پسر گزارش گردید و صحت پیش گوئی در جنس پسر به صد درصد افزایش یافت و نتیجه کلی پیش گوئی به ۹۶/۶ درصد رسید. وجود کروماتین جنسی مثبت به نسبت ۴۵-۱۴٪ در جنین پسر غیرعادی و دور از انتظار است که دیگر مؤلفین بدین نسبت کمتر گزارش کرده اند، باعتقاد ما این سلولها منشاء مادری دارند ولی طریق ورود آنها بداخل حفره آمنیون برماروشن نیست.

جسم ایکس را با نور فلورسنت Greensher و همکاران (۲۶) نیز در سلولهای ژلاتین و ارتون و همچنین سلولهای مخاط دهان جنس ماده بین ۳۵-۵۰٪ گزارش نموده اند ولی در مایع آمنیون موفق بدیدن آن نشده اند.

در بعضی نمونه های مورد آزمایش سلولهای مخاط دهان، ژلاتین و ارتون بند ناف و مایع آمنیون، توانستیم بخوبی جسم ایکس را به نسبت کمتری حداکثر تا ۲۵٪ ببینیم.

با اینکه صحت پیش بینی در مطالعه ما ۹۸٪ و روش انجام کار نسبتاً آسان است و در فاصله زمانی کوتاه میتوان نتیجه رسید معذالک بعقیده ما همچنانکه دیگر محققین خاطر نشان ساخته اند (۲۹-۲۸) کشت مایع آمنیون و تهیه کاربوتیپ مطمئن ترین وسیله برای تعیین جنس و بیماریهای ارثی است ما در صدد هم تیم با الهام از کارهای Marchesi و Govans و Mclarey و Fish (۳۱) که عبور لئوسیت های جنین را بداخل خون مادر نشان دادند، با انجام کشت خون در ابتدای دوران باروری (۳۴-۳۲) بتوانیم جنس جنین و کاربوتیپ آنرا تعیین نماییم. مطلب قابل توجه در این مطالعه وجود جسم بار به نسبت زیاد در نه مورد (۳۱٪) از ۲۹ مورد مایع آمنیون دلیل جنین پسر می باشد، که در مطالعات دیگر محققین بدین تعداد و بدین نسبت گزارش نشده است.

REFERENCES :

1. Abdul-Karim, and Ilia, F.: Antenatal diagnosis of sex. *Lebanese Med. J.* 14: 410, 1961.
2. Cederqvist L.L; and Fushs F.: Antenatal sex determination a historical Review *Clin, Obstes. Gynecol* 13, 159, 1970.
3. Blakely, S. B: Diagnosis of the human fetus in uters *Amer J. Obstet Gynec*, 34: 322. 1937.
4. Davis. M.: New Method for prediction of the sex of the fetus. *New Eng. J. Med.* 210: 421, 1934.
5. Hinglai H. and Hinglais, M.: Sex du fetus et titre hormonal du sang maternal. *C.R. Soc Biol.(Paris)* 126: 582, 1937.
6. Burrows. H. Macleod, D. H, and Warren, F. L.: Excretion of ketosteroids in human pregnancy urin in relation to the sex of fetus. *Nature* 194, 300, 1942.
7. Nieburgs, H.E. et al;: Studies on the Variations of blood gonadotrophins and Vaginal smear during pregnancy in correlation with the fetal, sex. *Eedocrinology* 40: 440, 1947.
8. Barr, M. L. : and Bertram, E. G. : Morphological distinction between neurons of the male and female, and the behaviour of nuclear satellite during accelerated nucleoprotein synthesis *Nature* 163.: 676, 1949.
9. Serr, D.M. Sach L. and Danon, M: Diagnosis of fetal sex in Utero *Bull. Res. Counc. Isreal* 5B: 127, 1955.
10. Makoski, E.; L.: et al. Detection of sex of fetuses by the incidence of sex chromatin body in nuclei of cells in amniotic fluid *science* 123: 542. 1956.
11. Shettles, E, K, and Grundt, I, Nuclear morpholgy of cells in human amniotic fluid in relation to sex of infant: *Am. J. Obstet. Gynecol* 71: 831, 1956.
12. Fushs, and Riis, P.: Antenatal sex determination. *Nature* 177: 330, 1958.

13. James, F.: Sexing fetuses by examination of amniotic fluid *Lancet* 1: 202, 1966.
14. Riis P. and Fushs. F. Antenatal determination of fetal sex in prevention of hereditary diseases *lancet* 2: 160: 1960.
15. Fushs F.: Genetic information from amniotic fluid. *Clin. Obstet Gynec.* 9: 595, 1966.
16. Jacobson, C. B; and Barter, R. H., *Am. J. Obstet., Gynec* 99, 796, 1967.
17. Fratantoni J. C. Hall. C. W. and Neufeld, E. F.: Defect in hurlers and, hunters syndromes faulty degradation of mucopoly saccharide. *proc. Nat. Acad. Sci (WASH)* 90: 699, 1968.
18. Kariminejad, M. H.: *Basic of human Genetics.* Tehran Iran, 1975.
19. Mckusick V. A.: *Human Genetics. Foundation of modern genetics series 2 nd ed .* Prentice Hall Inc 1969.
20. Valenti. et al: prenatal sex determination *Am. J. Obstet gynec* 112: 890, 1972.
21. Khudr G; and Benirschke K;: Fluorescence of the Y chromosome: A rapid test to determine fetal sex *Am. J. Obstet. Gynec.* 110: 1091, 1971.
22. Caspersson T; Farber, S. Foley. G. E. et al: *Exp. Cell. Res.* 49: 219, 1968.
23. Caspersson, T; et al: Fluorescent staining of heteropycnotic chromosome regions in human interphase, nuclei. *Exp. cell Res.* 61: 72, 1970.
24. Caspersson T. Zech L. and Lindsten: Identification of human chromosomes by Fluorescence Techniques *Triangle* 11: 73, 1972.
25. Pearson P, L; Bobrow. M. and Vosa C. G. Technique for identifying Y chromosomes in human interphase nuclei, *Nature* 226: 78, 1970.
26. Greensher, A. et al; Screening of newborn infants for abnormalities of the Y, Chromosome. *J. Pediatrics* 70: 305, 1971
27. Klinger H. P and Ludwig K. S: A universal stain for the sex chromatic body stain *Technolo* 32: 235, 1957.
28. Gerbie A. B. and Nadler H. L; Amniocentesis in genetic counseling *Am. J. Obstet. Gynec* 109: 765, 1971.
29. Nadler H. L. Newer procedure in the preconceptional, prenatal and early postnatal diagnosis of birth defects *Birth Defects Original article series Vol. v1, No, 1 May* 1970.
30. Marchest, V. T. and Govans. J. L. : Migration of lymphocytis through the endothelium of venules in lymph nodes: an electeron microscope study. *proc. Roy soc (Biol)* 159: 283, 1964.
31. Mclarcy. D. C. and Fish. S. A.: Fetal erythrocytes in the maternal circulation *Am. J. Obstes. Gynec* 95: 824, 1966.
32. Walknowska, J. Conte F. A. and Grumbach M. M.; Practical and theoretical implications of fetal maternal lymphocyte transfer: *Lancet* 1: 1119, 1969.
33. Schroder, J. and albert de la chapelle, A. Fetal lymphocytes in the maternal blood *Bood* 39: 153, 1972.
34. Grosset L. Barrelet. V. and odartchenko N.; Antenatal fetal sex determination from maternal blood during early pregnancy *am. J. Obstet. Gynecol* 130: 60' 1974.