

نوکاردیوز و معرفی يك مورد

مجله نظام پزشکی

سال پنجم ، شماره ۵ ، صفحه ۳۹۴ ، ۲۵۳۶

دکتر گیتی ثمر - دکتر هوشنگ باستی * دکتر ولی الله آصفی * * دکتر محمود معین *

معرفی بیمار:

مرد زراعتکار ۶۰ ساله‌ای اهل توپسرکان، به علت سرفه و تنگی نفس در بیمارستان بستری می‌گردد. شروع بیماری خود را از چهار ماه قبل بصورت سرفه همراه با خلط و تنگی نفس ذکر می‌کند که پس از گذشت دو ماه شدیدتر می‌گردد؛ بطوریکه هنگام استراحت نیز تنگی نفس با درجدار سینه او را رنج می‌دهد. در سابقه وی ابتلاء به هیچگونه بیماری وجود ندارد و همسر و فرزندان او سالم‌اند. بیمار بسیار رنجور و لاغر است (شکل ۱) و در سرفه او خلط فراوان وجود دارد. اشتهايش کاهش قابل ملاحظه‌ای پیدا کرده است. درد شکم، اسهال، یبوست یا استفراغ وجود ندارد. دستگاه ادرار طبیعی است. در معاینه عمومی دندانها نامرتب و کثیف بود. آدنوپاتی در حوالی گردن لمس نمی‌شد و در آزمایش، ته چشم طبیعی بود. فواصل بین دنده‌ها مشخص و حرکات جدار سینه به هنگام تنفس در طرف چپ کاهش یافته بود. در قسمت جلو و سمت چپ جدار سینه و زیر بغل دو آبه دیده می‌شد که پوست روی آنها قرمز و نرم و دردناک بود (شکل ۲). در سرتاسر ریه‌ها رالهای کرپتان شنیده می‌شد که شدت آن در ریه چپ بیشتر بود. قلب دچار تاکیکاردی بود ولی سوفل در آن شنیده نمیشد. در معاینه شکم نفاخ همراه مقداری آسیت بود. کبد قابل لمس بود ولی طحال لمس نمی‌شد. در پاها خیز گودی گذار وجود داشت. تعداد ضربان نبض ۱۶۰ در دقیقه، دفعات تنفس ۴۰ در دقیقه، فشار خون ۱۰۵/۶۰ و درجه حرارت موقع بستری شدن ۳۸ درجه سانتیگراد بود.

«مرد شصت ساله‌ای به علت تنگی نفس و سرفه در بیمارستان بستری شد. درجدار سینه بیمار دو آبه وجود داشت که از چرك آن و همچنین از خلط سینه بیمار میکرب نوکاردیا استروئیدس مجزا گردید. با وجودی که بیمار تحت درمان قرار گرفت بهبود حاصل نشد و درگذشت.»

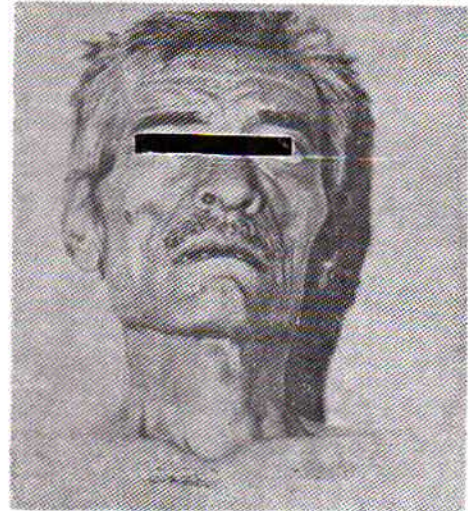
نوکاردیوز بیماری میکربی نادری است که بر اثر انواع مختلف نوکاردیا در انسان ایجاد می‌شود. عامل بیماریزای آن که شیوع بیشتر دارد، نوکاردیا استروئیدس می‌باشد. این میکرب در اکثر مواقع ریه را گرفتار می‌سازد و نیز امکان دارد که بافت‌های زیرجلد و مغز را نیز مبتلا کند. گزارش‌هایی از ابتلاء به انواع دیگر نوکاردیا، که شیوع آن‌ها در انسان نادرتر است، منتشر گردیده، که از جمله دو مورد بیماری بر اثر نوکاردیا Pelletieri در ایالات متحده امریکا است. یکی از آنها باعث گرفتاری ماندیبول راست شده که با درمان بهبود یافته است (۱). علاوه بر آن دو مورد عفونت کشنده بر اثر نوکاردیا Caviae نیز در انسان انتشار یافته است (۴).

ابتلاء به نوکاردیا استروئیدس غالباً نزد افرادی است که یا دچار بیماری بدخیم هستند یا نقصان عوامل مصونیتی دارند. عامل بیماری در اکثر مواقع از راه استنشاق ایجاد گرفتاری مزمن و شدید در ریه می‌کند. گاهی نیز از طریق زخم وارد جلد شده منجر به تشکیل ضایعات مزمن چرکی پوست می‌گردد. بیماری که شرح حال وی موضوع بحث ماست، یکی از موارد شدید و کشنده ابتلاء به نوکاردیا استروئیدس میباشد.

* دانشکده پزشکی پهلوی - دانشگاه تهران.

** انستیتو پاستور ایران.

فسفر $5/2$ میلی گرم درصد، آلکالن فسفاتاز 8 واحد کینگ، $SGOT = 34$ واحد و $SGPT = 34$ ، مقدار پروترمبین 39% و زمان پروترمبین 18 ثانیه، مقدار بیلروبین توتال $0/8$ میلی گرم درصد (مستقیم $0/6$ و غیر مستقیم $0/2$)، فسفاتاز اسید 4 واحد کینگ، گلوکز خون 76 میلیگرم درصد، اوره خون 73 میلی گرم درصد، کره آتی نین $0/25$ میلی گرم درصد، سدیم خون 144 میلی اکی والان در لیتر و پتاسیم $3/8$ میلی اکی والان در لیتر، سرعت رسوب گلبولی ساعت اول 90 میلی متر و ساعت دوم 120 میلی متر، تست مانتو منفی، مقدار پروتئین توتال 11 گرم در لیتر (آلبومین $5/25\%$ و $1/5$ ، α_1 گلوبولین $1/5\%$ ، α_2 گلوبولین 9% ، β گلوبولین $5/12\%$ و γ گلوبولین $51/5\%$) بود (شکل ۳). درایمو نو الکتر و فوزز مقادیر IgG و IgA و IgM افزایش قابل توجه داشت. از آسیت بزل به عمل آمده که جواب شیمیائی آن شامل پروتئین 22 گرم در لیتر، کلرور 6 گرم در لیتر، گلوکز $0/6$ گرم در لیتر و مقدار گویچه های سرخ 10 عدد در هر میلی متر مکعب بود. پرتونگاری استخوانهای لگن و جمجمه طبیعی بود.

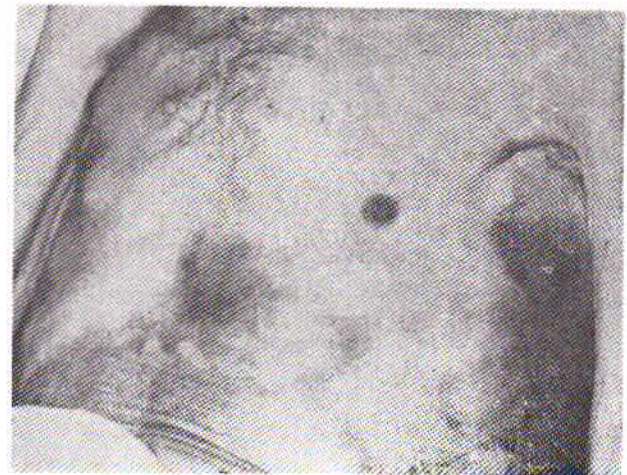


شکل ۱

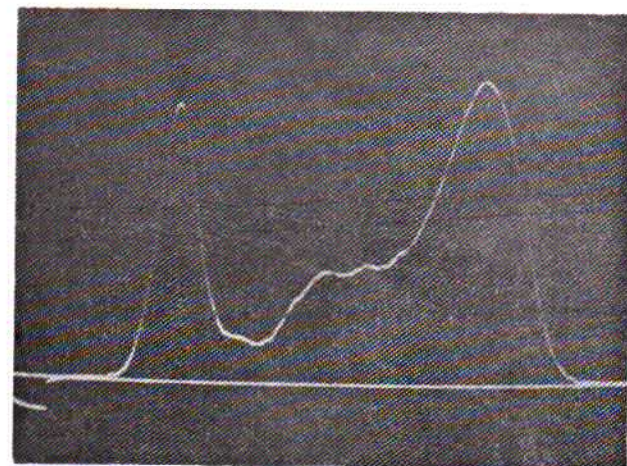
پرتونگاری سینه در سراسر ریه چپ و در قسمت میانی ریه راست کانونهای تیره پراکنده را نشان می داد. بعلاوه در دنده ششم سمت راست آثار خوردگی وجود داشت (شکل ۴). آبه جدار سینه بیمار شکافته شد و در آزمایش بافت شناسی که از جدار آبه بعمل آمد در زیر میکروسکوپ نمای قطعاتی از سکستر استخوانی در لخته چرک مشاهده شد و در آن مقدار زیادی مقاطع قارچی وجود داشت (شکل ۵) که با رنگ آمیزی PAS مثبت بود و بصورت توده هایی به اندازه های مختلف و با منظره گرانولی دیده می شد. خلط بیمار از نظر سلول بدخیم چند نوبت مورد آزمایش قرار گرفت که نتیجه آن منفی بود. با توجه به کیفیت فوق بررسی بیشتر در مورد خلط بیمار و همچنین چرک آبه از نظر تحقیقات باکتریولوژیائی به روش زیر انجام شد:

نمونه اول چرک آبه:

محتوی آبه بیمار در شرایط سترون بزل و در لوله های مخصوص جمع آوری گردید. قسمتی از آن بطریق «هوموژنه ایزاسیون» از نظر تجسس B.O.K برای تهیه فروتی و رنگ آمیزی زیل نیلسن متداول و همچنین تلقیح به خو کچه هندی و کشت در محیط لونشتاین اختصاص داده شد. از قسمتی دیگر برای تجسس آکتینومیستاسه بی دخالت قبلی فروتی تهیه و در محیط های معمولی و ژلوز ساپورو و لونشتاین کشت داده شد. در فروتی که با روش گرم و زیل تغییر یافته رنگ شده بود در برخی



شکل ۲



شکل ۳

نتیجه آزمایش هایی که از بیمار انجام شد بدین قرار است: آزمایش ادرار طبیعی بود. $8800 =$ گلبول های سفید شامل 75% سگمانته، مقدار کلسیم $4/23$ میلی اکی والان در لیتر،

لام تهیه شده و محیط کشت و همچنین خو کچه هندی، از نظر B.K منفی بود.

نمونه دوم خلط بیمار:

از خلط بیمار نیز برای تجسس B.K فرروتی تهیه شد و همچنین کشت در محیط لونشتاین انجام و به خو کچه هندی تلقیح شد که نتیجه منفی بود.

برای تجسس نوکاردیا از خلط بیمار فرروتی تهیه و با گرم وزیل تغییر یافته، رنگ آمیزی گردید. در لامهای تهیه شده ژرمهای باسیلی شکل شاخه شاخه، ظریف، گرم مثبت و همچنین در رنگ - آمیزی ذیل (فقط ۱۵ ثانیه در الکل اسید ۳ درصد) با مختصری خاصیت رنگ پذیری اسید ورزیستان، مشاهده گردید (شکل ۶).

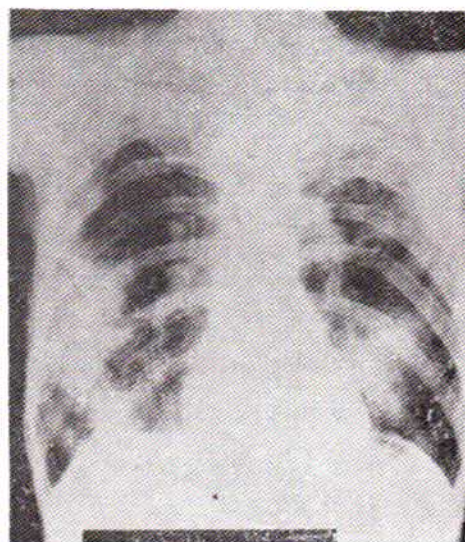
از خلط بیمار در محیطهای سابور و ژلوز و محیطهای معمولی کشت به عمل آمد. پس از سه روز پرگنه های سفید مایل به صورتی دیده شد. در لامهای تهیه شده از پرگنه ها تعداد زیادی ژرمهای رامیفیه با خصوصیات رنگ پذیری گرم مثبت و اسید ورزیستان مختصر مشاهده گردید.

از ژرمهای کشت شده سوسپانسیون با سرم نمکی تهیه و از راه داخل صفاق و داخل ماهیچه به خو کچه هندی و چهار موش سفید تزریق گردید. در موشها هیچگونه اختلالی بوجود نیامد.

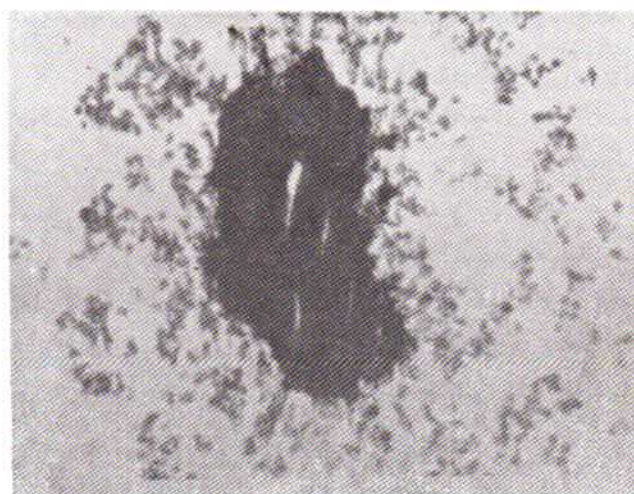دو خو کچه هندی از هفته دوم به بعد مبتلا به تب و لاغری شدند. پس از کشتن آنها ضایعات کبد و طحال و مخصوصاً مغز مشاهده گردید که حاوی تعداد زیادی ژرم بود. تزریق از راه زیر جلد به خو کچه هندی سوم تولید آبسه کرد که در آزمایش میکروسکپی شکل ژرم اندکی فرق کرده و درازتر و طویل تر از معمول بود. ژرم مجزا شده بر و تئولیتیک نبود، ژلاتین را آب نکرد و شیر را منعقد نساخت.

بنابر موازین مسلم فوق بیمار با تشخیص قطعی نوکاردیوز مدت پنجاه روز تحت درمان با مقدار روزانه ۴ گرم Sulfisoxazol قرار گرفت و این درمان تا حدودی باعث بهبود ضایعات ریه بیمار شد. ولی بعکس انتظار آسیت و خیز پساها و تنگی نفس و ضعف بیمار تدریجاً افزایش یافت، بیمار که نزار شده بود سرانجام در گذشت. این امر شاید بدلیل تأخیر در تشخیص و درمان دیورس و یا هیپوپروتئینمی و بیماری زمینه ای ناشناخته (از جمله تئوپلاسم...) بوده باشد. و یا اینکه بیمار در اصل دچار Pulmonary Alveolar Proteinosis بوده که اضافه شدن ضایعه نوکاردیوز بر کسالت اخیر شناخته شده می باشد. متأسفانه چون امکان کالبد گشائی وجود نداشت لذا از باقیهای کبد و طحال و ریه و صفاق نکروپسی بعمل

از میدان های میکروسکپی ژرمهای باسیل مانند گرم مثبت و ظریف و شاخه شاخه مشاهده گردید ولی بعلمت وجود ژرمهای مختلف، تعداد ژرمهای مذکور فوق العاده نادر و کمیاب بود.



شکل ۴



شکل ۵



شکل ۶

مناطق استوایی و گرمسیری نوکار: یا *Brasiliensis* و نوکاردیا *Madurae* از طریق زخم جلد ایجاد عفونت پوست می‌کند. در بیماری نوکاردیوز ضایعات ارزنی و چرکی و آبسه وجود دارد. آبسه و چرک شایعتر از گرانولوم میباشد. در این ضایعات گرانولومی سلولهای غول آسا و کازئیفیکاسیون و فیبروز مشخص سل کمتر وجود دارد (۹). شایعترین و زودرسترین باز نمود بالینی نوکاردیوز، در ریه بوجود می‌آید. بطوریکه در ۷۵ درصد موارد ضایعه وسیع و مشخصی در بافت ریه وجود دارد. ضایعات چرکی ریه بصورت کانو نهایی چرکی حادی هستند که محتوی ارگانیزم نوکاردیا میباشد. اینگونه بیماران از سرفه و دفع اخلاط چرکی متعفن که ممکن است همراه خون باشد و درد جدار سینه و تنگی نفس شکایت دارند. در ۲۵٪ بیماران پلوروزی پیدا میشود که گاهی بوسیله ناسور جدار سینه به خارج راه پیدامی‌کند. تب وضعف و بدی حال عمومی ولاغری در اکثر بیماران دیده میشود. در پرتونگاری سینه آسیبهای گوناگون، از ندولهای موضعی و ارتشاح گرفته تا ضایعاتی که یک لوب را کاملاً اشغال میکند و آبسه به وجود می‌آورد، ملاحظه میشود (۷). بندرت ضایعات حفره‌ای و یا ارزنی (مشابه سل) دیده میشود. ممکنست بیمار فقط مبتلا به نوکاردیوز ریه باشد (۴) ولی در ۱/۳ بیماران این باکتری از راه خون منتشر و سبب گرفتاری سایر قسمتهای بدن میشود. مغز و پوست سپس کبد و طحال بیشتر در معرض ابتلاء قرار دارند. قسمتهای دیگر بدن نظیر پریکار (۵٪)، استخوان (۳٪)، کلیه‌ها (۳٪) و چشم (۲٪) گرفتار میشوند (۶). درمان انتخابی در تمام اشکال نوکاردیوز سولفونامید است که به مقدار ۷۵ میلی‌گرم برای هر کیلوگرم وزن، روزانه در ۴ نوبت و بمدت چند هفته الی چند ماه تجویز میگردد (۲-۳). هر قدر درمان زودتر شروع شود نتیجه بهتر خواهد بود.

تهیه آنتی بیوگرام از انواع جدا شده میکرب «Isole» ممکنست مفید باشد (۱) و نیز برخی بر آنند که اگر Cycloserine بمقدار ۱۵ میلی‌گرم در روز همراه با سولفونامید بمدت یکماه تجویز شود، تأثیر مطلوبی دارد (۶). البته ضمن تجویز دارو اقدامات درمانی دیگر شامل شکافتن آبسه و خارج کردن بافت‌های تپا شده نیز باید انجام بگیرد.

آمد و در آنها ضایعه مرضی مشخصی که مؤید علت حقیقی مرگ بیمار باشد، وجود نداشت.

تفسیر و بحث:

انواع مختلف نوکاردیا عبارت از باکتریهای گرم مثبت، غیر متحرک و بی‌کپسول میباشد که بصورت رشته‌هایی رشد کرده سپس به قطعاتی تقسیم شده و بصورت باسیل (بطول ۳ تا ۴ مو و قطر ۰/۵ تا ۱ مو) و یا کوکسی (قطر ۰/۵ تا ۱ مو) درمی‌آیند. بسیاری از زنجیره‌های نوکاردیا اسیدورزیستان هستند. گونه‌های مختلف آن که برای مدتها اشتها را قارچ معرفی شده بود در واقع باکتری حقیقی می‌باشند، زیرا دیواره سلولی نوکار: با ماندن سایر باکتریها از Peptidoglycan ساخته شده است و دارای Chitin و سلولز نمیشد (بر خلاف دیواره سلولی قارچ). همچنین با روش رنگ آمیزی Acid-Schiff رنگ نمی‌گیرد و چون آموغوتریسین B روی نوکاردیا تأثیر ندارد، این امر مؤید این مسأله است که دیواره سلول مانند هر باکتری دیگر فاقد استرول میباشد. میکروب نوکاردیا هوازی است و روی محیط سابورو و آگار خسته‌ند رشد می‌کند ولی در محیط حاوی ۵ تا ۱۰ درصد CO₂ و حرارت ۳۷ درجه رشد آن سریعتر می‌شود. کلنی‌های آن سفید و یا مایل به زرد نارنجی و یا صورتی و قرمز میباشد. سطح کلنی‌ها پودری شکل، چروکیده و خشک است. با تزریق باکتری در صفاق موش سفید یا خوکچه هندی مرگ حیوان در کمتر از هفت روز فرا میرسد. در ندولهای ارزنی پراکنده در صفاق حیوان می‌توان نوکاردیا را مشاهده کرد. از سال ۱۸۸۸ که دانشمندی بنام نوکاردیا جدا ساختن باکتری را از گله‌های جزیره Guade loupe گزارش کرده است، تاکنون بسیاری از محققین دیگر نیز وجود آن را تأیید کرده‌اند. برای نخستین بار نوکاردیا استر وئیدس از بیماری که دارای آبسه متاستاتیک مغز از عفونت مزمن ریه بود، جدا شد؛ و لذا انسان بعنوان میزبان نوع بیماری زای نوکاردیا شناخته و بتدریج ثابت گشت که سایر حیوانات از قبیل گربه، سگ، خوکچه هندی و Marsupials (جانوران کیسه‌دار) نیز میزبان نوکاردیا هستند. این باکتری بصورت اسپروفیت در خاک و مواد آلی پوسیده وجود دارد و انسان و سایر حیوانات از راه استنشاق آلوده میشوند لذا ضایعه نخستین بیماری در اکثر موارد در ریه قرار دارد. در

REFERENCES :

1. Causey W. A. Systemic Nocardia Caviae Infection, CHEST, 65: 3, March, 360, 1974.
2. Cecil & Loeb, Textbook of Medicine 1975, P. 388.
3. Goodman and Gilman, The Pharmacological Basis of Therapeutics, 1975, P. 1118.
4. Hamal P. B. Primary Pulmonary Nocardiosis, Thorax. Vol 29, P. 382, 1974.
5. Harrison, Principles of Internal Medicine, 1974, P. 918, 1307.
6. Hoepflich Paul D. Infectious Diseases, 1972, P. 389-390.
7. Moss and McQuown Atlas of Medical Mycology, 1969.
8. Seabury John Mycetoma Mandibularis Due to Nocardia Pelletieri, American Journal of Medicine, Vol 55, P. 846, 1973.