

## درمان جراحی پری‌اپیسیم

مجله نظام پزشکی

سال پنجم، شماره ۶، صفحه ۴۸۹، ۲۵۳۶

دکتر همایون خوانساری\* دکتر مهدی جم\*

**روش عمل:** عمل زیر بیهوشی عمومی ویایی حسی اپی‌دورال انجام می‌گیرد. بیمار را به پشت خوابانیده در روی سطح فوقانی داخلی رانی در محل احتمالی اتصال ورید صافن داخلی به ورید ران شکاف طولی داده، آنرا بطرف پایین در حدود ۱۵-۱۰ سانتیمتر ادامه می‌دهیم و یک قسمت از ورید صافن داخلی را که عمل شنت بین‌ورید رانی و جسم غساری را انجام خواهد داد از سایر عناصر تشریحی اطراف جدا می‌کنیم.

دومین شکاف در سطح پشتی (Dorso-Lateral) طرفی قاعده آلت بطول سه سانتیمتر ایجاد می‌شود و عمق آنرا تا روی تونیک‌البوئینه جسم غاری طرف مربوط ادامه می‌دهیم. روی تونیک‌البوئینه در چپ‌های بطول یک و نیم و عرض یک سانتیمتر بازمی‌کنیم. در این هنگام یا خون‌غلیظ و سیال سیاهرنگی از جسم غاری بخارج فوران می‌کند و یا لخته‌های خون مانع این فوران می‌شود که باید این لخته‌ها را بکمک آسپیراتور خارج کرد.

مرحله سوم بوجود آوردن یک تونل زیر جلدی بین دو شکاف فوق‌الذکر است که توسط انگشت و یادسته چاقو (بیستوری) انجام می‌گیرد. برای ایجاد این تونل بهتر است که از اجسام نوک تیز و برنده استفاده نشود. مرحله چهارم قطع کردن سیاهرگ صافن از انتهای دورین «Distal» آن و آوردن این رگ از داخل تونل ایجاد شده بطرف قاعده آلت است. باید توجه کرد که ضمن این تغییر مسیر صافن پیچیدگی و یا انسداد پیدا نکند، لذا برای اطمینان خاطر قبل از قطع انتهای دورین این رگ بهتر است یک کلامپ بولداک» در قسمت نزدیک «Proximal» این ورید نزدیک محل اتصال آن بورید ران بگذاریم و پس از آن که ورید از داخل تونل بطرف

پری‌اپیسیم عبارت است از نموظ مرضی طولانی و دردناک که همراه تمایلات جنسی نباشد. ریشه اصلی این لغت از کلمه پری‌اپوس گرفته شده که نام یکی از خدایان یونان قدیم است که مظهر باروری و توالد و تناسل بوده است.

این بیماری از قدیم الایام وجود داشته و روشهای مختلف برای درمان آن پیشنهاد شده و بکار رفته است.

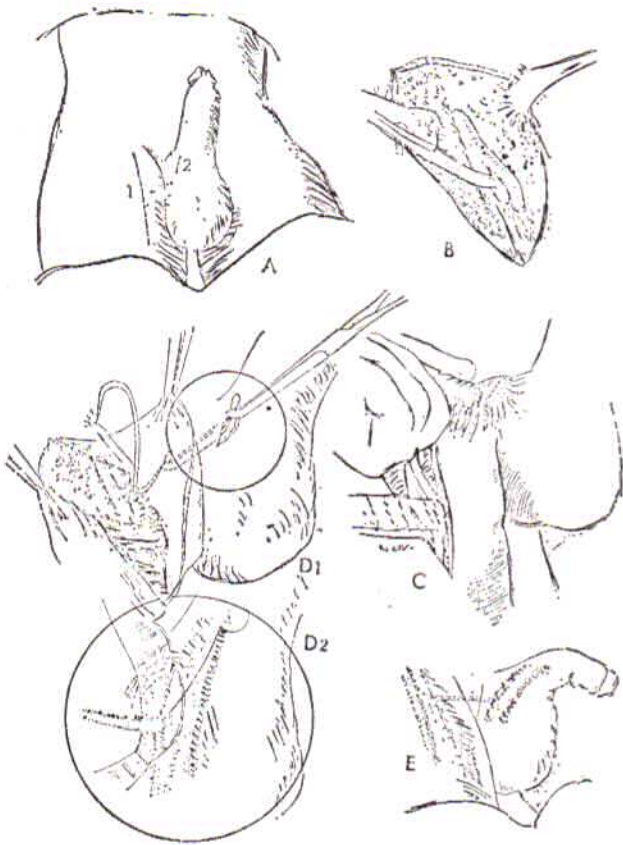
در اوائل قرن نوزدهم آلت را با محلولهای سرد کمپرس می‌کردند (۱) و یا روی آن زالو می‌انداختند. تنقیه محلولهای مختلف و بعداً تجویز داروهای قوی آور نیز متداول بود ولی هرگاه روشهای فوق مواجهه با شکست میشد جسم غاری را می‌شکافتند. این عمل پری‌اپیسیم را برطرف می‌کرد ولی بیمار دچار ناتوانی می‌شد و دیگر قادر بانجام اعمال جنسی نبود. در اوائل قرن بیستم (۲) اسپراسیون جسم غاری رایج و بدنبال آن دیاترمی راست روده پیشنهاد شد (۳). تجویز داروهای ضد انعقاد معمول شد که بطور کلی نتیجه نهائی آن چندان رضایت بخش نبود (۴). بالاخره باز کردن جسم غاری و بستن سرخرگ شرمی داخلی متداول شد که اگر چه گهگاه مؤثر واقع میشد ولی اثر آن روی پری‌اپیسیم همیشگی نبود (۵).

چون با احتمال قریب به یقین علت پری‌اپیسیم وجود مانعی بر سر راه برگشت خون وریدی از جسم غساری است و از آنجا که اگر پری‌اپیسیم ادامه یابد ممکن است فیروز در جسم غاری بوجود آورد که نتیجه نهائی آن ناتوانی جنسی خواهد بود، لذا گریه‌هاک (۱۰) روشی ابداع کرد که بابه کار بستن آن برگشت خون وریدی از جسم غاری به ورید رانی میسر می‌گردد. گریه‌هاک از ورید صافن داخلی بمنوان یک شنت که بین ورید ران و جسم غاری قرار می‌گیرد استفاده کرد.

\* دانشکده پزشکی داریوش کبیر - دانشگاه تهران.

سوند بیمار برداشته شد و ده روز پس از آن در حالیکه پریاپیسم کاملاً برطرف شده بود مرخص گردید .

۳- آقای دق، سی و یک ساله که دوشبانه روز قبل از بستری شدن دچار پریاپیسم بود ، پس از انجام آزمایش‌های لازم مورد عمل شنت قرار گرفت و پس از دو هفته با نتیجه خوب و حال عمومی رضایتبخش مرخص گردید . باید دانست که انجام عمل شنت يك امر اضطراری است و هر سه بیمار ما به محض مراجعه بستری و فوراً عمل شدند .



شکاف روی محل اتصال صافن بوريد ران و کنار قاعده آلت ایجاد شده است (A).

وريد صافن داخلی از عناصر مجاور تشریح شده است (B).

توتل بین دو شکاف فوق‌الذکر توسط انگشت سبابه درست شده است (C).

وريد صافن داخلی پس از جدا شدن از قسمت پروکسیمال، از داخل توتل رد و به تونیکا آلبوژینه جسم غاری پیوند شده است (D1 و D2).

پوست دو شکاف دوخته و شنت برقرار شده است (E).

بحث : بطوریکه هینمن (۱۱) و گریهاک (۱۰) اظهار میدارند چون رکود خون و ریدی در داخل جسم غاری سبب تغییرات بافت از جمله آماس و بالاخره فیبروز بافت Erectile میشود لذا عاقلانه است که هر چه زودتر این انسداد را برطرف کرده مانع فیبروز شویم. هینمن (۱۱) معتقد است که علت مؤثر نبودن روشهای دیگر

قاعده آلت عبور داده شده کلامپ را بردارند که در صورت صحت عمل باید خون و ریدی از آن فوراً کند .

مرحله پنجم شستشوی جسم غاری است که با محلول سرم فیزیولوژیائی که بآن هیارین اضافه شده باشد انجام میگردد . این شستشو باید آنقدر ادامه پیدا کند تا خون شفاف شریانی ظاهر شود .

مرحله ششم پیوند و رید صافن به تونیکا البوژینه جسم غاری است که در آن باید اصول زیر رعایت شود :

۱- انتهای دورین و رید صافن داخلی را باید طوری قطع کرد که مقطع آن بیضوی باشد .

۲- دریچه‌ای که روی تونیکا آلبوژینه باز میکنیم باید آنقدر بزرگ باشد که پس از پایان عمل پیوند راهی برای خروج داشته باشد (لااقل با اندازه قطر و رید صافن داخلی).

۳- پیوند بطریق نوک به پهلو (End to side) و در يك لایه و با ابریشم پنج صفر انجام میشود .

۴- پس از پایان عمل پیوند ، آلت را با دست فشار می‌دهیم و در این هنگام باید جریان خون از طرف آلت بطرف صافن (شنت) مشاهده شود .

مرحله آخر عمل دوختن شکافهای آغاز عمل است که بی‌درناز زخمها انجام میگردد .

در این موقع اگر هنوز نعوظ از بین نرفته باشد عمل شنت مشابه را در طرف دیگر نیز انجام می‌دهیم . قرار دادن سوند ثابت «Sonde a demeure» الزامی است .

پس از ختم عمل جراحی همانطور که دستگاه فشار خون را بدور بازو برای اندازه‌گیری فشار خون مینندند آنرا بدور آلت می‌بندیم بطوریکه تمامی طول آلت را دربرگیرد و هر ۱۵ دقیقه یکبار آنرا تا حدود هشتاد میلی‌متر جیوه (فشار دیاستولیک) باد می‌کنیم و مدت ۲۰-۳۰ ثانیه آلت را تحت این فشار نگاهداشته بعداً فشار را برطرف میکنیم . این عمل را تا ۱۲ ساعت ادامه میدهیم و از آن پس هر يك ساعت اینکار را تا مدت ۲۴ ساعت تکرار میکنیم . سه موردیکه با این روش عمل شده‌اند عبارت‌اند از:

۱- آقای - د، ۴۰، چهل و چهار ساله ، که چهار شبانه روز قبل از بستری شدن دچار نعوظ دردناک بود ، پس از انجام آزمایش‌های لازم تحت عمل جراحی شنت قرار گرفت . سه روز پس از عمل پیوند سوند بیمار برداشته شد و دو هفته پس از آن در حالیکه پریاپیسم کاملاً برطرف شده بود مرخص گردید .

۲- آقای - ر، ۴۰، بیست و هشت ساله که شش شبانه روز قبل از بستری شدن دچار نعوظ دردناک بود ، پس از انجام آزمایش‌های لازم با بیحسی اپی‌دورال مورد عمل شنت قرار گرفت . سه روز پس از عمل

باشد ولی در گزارشهاییکه از این گونه شنت منتشر شده است از فیستول مجرا بنوان عارضه عمل یاد کرده اند . این فیستول ضمن دستکاری جسم اسفنجی وسوراخ شدن میزراه به وجود آمده است. بیماری که دچار پریاپیسم است هرچه زودتر باید تحت عمل شنت قرار گیرد ولی نباید به بهانه اینکه چند روزی از پریاپیسم گذشته است آنرا غیر قابل عمل قلمداد کرد : در یکی از سه مورد ما، بیمار در حدود یک هفته دچار نعوظ دائم و دردناک بوده است و بعداً تحت عمل شنت قرار گرفته وهم اکنون از نعوظ طبیعی برخوردار و قادر به انجام عمل زناشویی میباشد .

قریب یکسال است که این بیماران پی گیری میشوند و هر سه نفر هفتاد تا هشتاد درصد نعوظ طبیعی خود را باز یافته اند و اعمال زناشویی را بی هیچ ناراحتی انجام میدهند .

#### خلاصه

مروری بر آنچه تا کنون در مورد پریاپیسم نوشته شده است و شرح روشهای مختلف درمان آن همراه معرفی سه مورد که باطریق شنت بین وریدران و جسم غاری با استفاده از ورید صافن داخلی به عنوان شنت درمان شده اند و پی گیری آنان مارا بر آن داشت که بیش از پیش معتقد شویم که شنت مذکور روش درمان رضایت بخش این عارضه میباشد .

این است که راه بازگشت خون وریدی برقرار نمیشود و بعبارت دیگر آن عامل مخربی که سبب خرابی و فیبروز بافت ارکتیل میشود بر طرف نمیکردد .

عوامل موجد پریاپیسم را به چند دسته تقسیم میکنند :

- ۱- عصبی : مانند ضربات وارد به مغز تیره ، اسکروز آن پلاک و سیفیلیس عصبی .
- ۲- مکانیکی : مانند تومورهای پروستات و راست روده و آلت (۱۳) .
- ۳- خونی : مانند لوسمی، کم خونی از نوع Sickle cell .
- ۴- عفونی : مانند عفونت های مزمن و تحریکات موضعی از قبیل بعضی از پروستا تیت های مزمن .
- ۵- ایدیوپاتیک

در سه موردیکه در این مقاله مطرح است هیچ يك از عوامل فوق الذکر پیدا نشد و بیشتر بنظر میرسد که این موارد جزو گروه ایدیوپاتیک بوده اند . شاید بتوان نزدیکی کردن مکرر و نعوظ طولانی را که در دو مورد از سه مورد مطرح بوده است بحساب آورد .

در خاتمه لازم میدانم روشی را که اخیراً گواکل (۱۸) وساشل (۱۹) به کار بسته اند یاد آور شود و آن عبارت از شنت بین جسم غاری و جسم اسفنجی است . گرچه ممکن است این روش هم مفید

#### REFERENCES :

- 1- Callaway, T. 1824 Lond Med. Repos. 21, 186.
- 2- Mackay, R.W; and Colston, J.A. 1928, J. Urol. 19\_121.
- 3- Riches, E.W. 1930. Brit. J. Urol. 2\_380.
- 4- Garce, D.A. and Winter. G.C. 1968, J. Urol 99-301.
- 5- Duggan, M.L. and Morgan, C. 1970, out. Med. J. 63-1141.
- 6- King, L.M. 1964, J. Urol. 92-692.
- 7- Bell, W.R. and Pitney W.R. 1969. New Eng. J.M.
- 8- Bailey, H. 1947, Brit. J. Surg. 35-298.
- 9- Burt, F.B. Schirmer, H.K. and Scott. W.W. 1960, J. Urol 83-60.
- 10- Grayhack, J.T. McCullogh, W O. conor W..J. Jun and Trippel, O 1964. Invest Urol. 1-509
- 11- Hinman, F. Jr. 1960, J. Urol. 83\_420.
- 12- Campbell, J.H., Cummins, S.D. 1951. J. Urol. 66\_697.
- 13- Baily H. 1947, Brit. J. Surg. 35-298.
- 14- Dahlen, C.P. Kaplan, L. and Goodwin W.U. 1964, J. Urol. 72-1192.
- 15- Klein, L.A. Hall, R.L., and Smith, R.B. 1972, J. Urol. 108\_109.
- 16- Munro, D. Horne, H.W. and Paull, D.P. 1948, New Eng. Med. 239\_903.
- 17- Wilgus, S.D. and Fell, E.W. 1931 Arch. of Neurology Psychiat. 25\_153.
- 18- Quackels, R., 1964, Act. Urol. Belg 32\_5.
- 19- Sacher, F.C., Sayegh, E; Frensilli, F. Crum, P; and Aicers, R; 1972 J. Urol 108\_97.
- 20- Glenn, J. Surgical Urology-1975.