

گزارش يك مورد اولسر حاد دوازدهه همراه با پارگی

مجله نظام پزشکی

سال ششم، شماره ۲، صفحه ۱۱۰، ۲۵۳۶

دکتر جلیل برادران - دکتر امیر منصور صدر*

در رادیوگرافی ساده شکم ۴ تصویر هیدروآئریک دیده میشد ولی تصویر هوا در زیر دیافراگم دیده نشد و بنظر می‌رسید که تصویر مایع در شکم وجود داشت.

پیگیری و درمان: بی‌درنگ مایعات کافی و یک شیشه خون تزریق گردید. پس از اینکه فشار خون بیمار به ۸۰/۳۰ رسید، ماهیچه‌های جدار شکم هنگام لمس مختصر متابومی نشان داد. بیمار با تشخیص احتمالی انسداد روده به اطاق عمل برده شد.

شرح عمل: پس از باز شدن شکم خونابه‌ای از آن خارج شد که مقدار تقریبی آن در حدود ۰/۵ لیتر بود. پس از خارج کردن مایع داخل شکم در بررسی، معده، دوازدهه و روده‌های باریک سالم بود. در آپاندیس التهابی ملاحظه نگردید. ولی در قولون صعودی هماتوم وسیعی ملاحظه گردید که تمام جدار آنرا گرفته بود. در اطراف آن چند برید وجود داشت که بر طرف گردید و در آزمایش، ترانزیت روده کوچک به بزرگ طبیعی بود. به نظر می‌رسید که در فضای خلف صفاق هماتومی وجود دارد که خونابه از محل دسروزه (Désereusé) خارج می‌شود. چون عارضه دیگری جز هماتوم خلف صفاق در ناحیه قولون صعودی ملاحظه نشد درن در شکم گذاشته و جدار دوخته شد. هنگام عمل اتفاق مهمی رخ نداد.

روند بیماری پس از عمل: شکم نرم بود و ترشح خونابه‌ای از درن خارج می‌شد. بیمار بنظر دزیدراته می‌رسید. گویچه سفید چهارده هزار با ۷۸٪ سگمانته، هموگلوبین ۱۴ گرم، هماتوکریت ۴۱٪، اوره خون ۳۱۰، سدیم ۱۱۶، پتاسیم ۵/۴ گزارش شد (۳۴/۹/۱۹).

آسیب‌های اولسراتیو حاد وسط‌حی ناحیه معده و دوازدهه باسامی مختلف خوانده شده است ولی مهمترین نامی که میتوان بر آن گذاشت آسیب حاد مخاط (Acute mucosal lesion) می‌باشد. نام «استرس اولسر» بطور عموم پذیرفته شده است و بطور کلی در این بحث مورد استعمال قرار میدهیم. ما یک مورد بیمار ۹ ساله را مشاهده کردیم که متعاقب ضربه و عمل جراحی دچار اولسراسیون حاد دوازدهه همراه با پارگی، خونریزی و پریتونیت گردیده بود.

شرح حال بیمار: دوشیزه ۹ ساله ایست اهل ساوه که در تاریخ ۳۴/۹/۱۸ بعلت دل درد، عدم اجابت مزاج و بی‌اشتهایی بطور فوری (اورژانس) بستری میگردد.

سابقه بیماری از ۶ روز قبل متعاقب سقوط از داربست قالی بافی با ارتفاع تقریبی یک متر و با کوفتگی پشت شروع شده پس از آن بیمار دچار درد شکم، بی‌اشتهایی و بی‌بوست میگردد.

سابقه خانوادگی: نکته مهمی وجود نداشت که قابل ذکر باشد. در معاینه، بیماری است باقیافه مسموم (توکسیک). شکم متسع و نفاخ بود. درد منتشر بخصوص در حفسره راست لکن وجود داشت.

در سمع شکم صدای روده شنیده می‌شد. در لمس مقعد، بن‌بست دوگلاس دردناک نبود. در سنداژ مثانه ادرار صاف خارج گردید. **نشانه‌های حیاتی:** فشار خون ۴۰/۲۰، نبض ضعیف و بسختی قابل لمس و درجه حرارت مقعد ۳۷/۲ بود.

داده‌های آزمایشگاهی: گویچه سفید دوازده هزار با ۷۶٪ سگمانته.

* بیمارستان ابن‌سینا - دانشکده پزشکی رازی - دانشگاه تهران.

دوازدهه و مجاور پیلور دوعدد اولسر سوراخ شده یکی در ناحیه قدامی و دیگری در ناحیه خلفی، مشاهده شد که قطر هر یک از آنها يك سانتیمتر بود. سوراخ شدن اولسر خلفی موجب خونریزی فراوان در فضای خلف چادرینه و مجرای روده شده بود. درمجاورت اولسرهای مزبور اولسر دیگری بقطر ۵ میلیمتر مشاهده شد که -سوراخ نشده بود. در آزمایش میکروسکوپی اولسر حاد دوازدهه (شکل ۱) و پارگی اولسر حاد تأیید شد.

بحث:

استرس اولسر (Stress ulcer) نام غلطی است که اگر بخواهیم آن را استعمال کنیم باید آن را به آسیبهای حاد معده و دوازدهه که بعد از شوک، عفونت، اعمال جراحی، ضربه و سوختگی ایجاد شده است محدود کنیم (۱۴).

McClelland و همکارانش نشان داده اند که در این بیماران ترشحات معده زیاد نمی شود بلکه جریان خون اسپلانکتیک بطور قابل توجهی کم میشود و اینطور نتیجه گرفته اند که کم خونی مخاط معده ممکن است ایجاد استرس اولسر بکند. عفونت نیز نقش مهمی در ایجاد استرس اولسر بازی میکند.

Altemeier و همکارانش ثابت کرده اند که خونریزی قسمت های فوقانی دستگاه گوارش تقریباً در $\frac{1}{3}$ بیمارانیکه تحت عمل جراحی قرار گرفته اند با سپتی سمی همراه است و عفونت را دلیل ایجاد ناهنجاری انعقاد می دانند.

Altemeier ، ترومبوسیتوپنی و زیاد شدن زمان پروترومبین را در این بیماران یافته است (۱۴).

چگونه استرس ایجاد اولسر میکند؟ چند آزمایش تجربی برای حل این مسئله انجام شده است ولی هیچکدام بطور کامل نتوانسته اند باین سؤال جواب بدهند.

اگر يك موش (RAT) را در مدت ۲۴ ساعت حبس کنیم زخم های سطحی زیادی در معده جانور پیدا خواهد شد و در موشهای محبوس که مورد واگوتومی قرار گرفته اند احتمال ایجاد اولسر کمتر خواهد بود (۱۱).

از نظر پاتولوژیائی اولسر ایجاد شده در موشها گاهی اوقات تنها هستند ولی معمولاً متعدد میباشند. اکثر آذرمعده وجود دارند تا دوازدهه، این زخمها معمولاً سطحی میباشند و اکثرآ خونریزی میدهند. سوراخ شدن زخمها بندرت مشاهده میشود (۱۲).

درمقایسه با اولسرهای خوش خیم که معمولاً در آنترو انحنای کوچک معده وجود دارند، آسیبهای حاد مخاط اکثرآ در تنه و قعر معده میباشند و به ندرت در آنترو ایجاد میشوند. ممکن است اولسر حاد معده توأم با اولسر دوازدهه نیز باشد (۱۰).

دستور دارویی: يك لیتر سرم رینگر يك لیتر سرم مخلوط، پنی سیلین ۱/۲۰۰، آمپی سیلین ۲۵۰ میلی هر ۶ ساعت و ویتامین K داخل عضلانی.

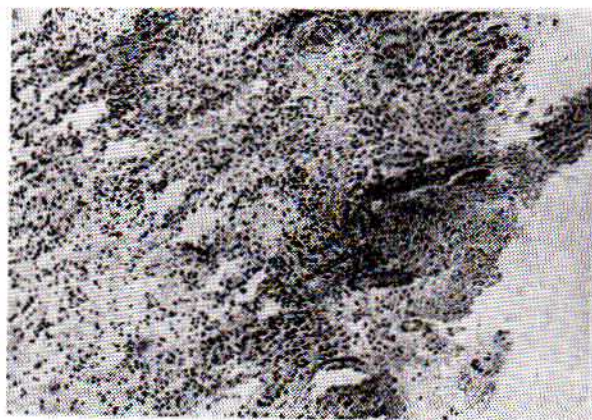
در تاریخ ۳۴/۹/۲۰ (روز دوم بعد از عمل) بیمار تب نداشت. شکم نرم ولی نبض تند بود و از درن ترشح خونابه ای خارج میشد. مزاج اجابت کرد. اوره ۵۵، سدیم ۱۳۲، پتاسیم ۳/۸ و $\text{CO}_2=13$ بود. آنگاه دستور دارویی زیر انجام گرفت. رینگر يك لیتر، مخلوط يك لیتر، سرم قندی ۵۰٪ بیست سانتیمتر مکعب صبح و شب، پنیسیلین ۱/۲۰۰ و آمپی سیلین ۲۵۰ میلی گرمی هر ۶ ساعت.

۳۴/۹/۲۱ (روز سوم پس از عمل) حال عمومی بیمار بهتر شد و ترشح درن زیادتر گردید. شکم در لمس نرم بود و نوع ترشح خونابه بود. بیمار از تشنگی شکایت داشت. اوره ۵۴، سدیم ۱۳۴، پتاسیم ۳/۵ بود. بدن بیمار کم آب به نظر می رسید. (يك لیتر رینگر، يك لیتر مخلوط و يك لیتر قندی) در ضمن ۱۰ میلی اکیولان پتاسیم و پنی سیلین و آمپی سیلین مثل روز قبل تجویز گردید.

۳۴/۹/۲۲ (روز چهارم پس از عمل) در آزمایش شکم نرم بود. از راه درن مایع زرد در رنگ خارج میشد با فشار دادن شکم از داخل درن حبابهای هوایی خارج می گشت. لذا تشخیص فیستول دستگاه گوارش داده شد.

مقداری از ترشحات درن جهت بررسی وجود صفرا، کشت و آنتی بیوگرام با آزمایشگاه فرستاده شد.

۳۴/۹/۲۳ (روز پنجم پس از عمل) حال عمومی بیمار بدتر شد و متأسفانه بیمار با نشانه های پریتونیت در گذشت. تشخیص بالینی قبل از عمل انسداد روده و احتمالاً پریتونیت و تشخیص بعد از باز کردن شکم هماتوم وسیع قولون صعودی و تشخیص به هنگام کالبد گشائی پریتونیت چرکی ژنرالیزه بود. در نخستین قسمت



شکل ۱

از نظر رادیولوژیائی تشخیص استرس اولسر با اولسر پپتیک خیلی مشکل است (۹).

با بررسی‌های انجام شده معلوم گردیده است که ارتباطی بین افزایش قابلیت نفوذ مخاط معده و خونریزی معده وجود دارد. در بسیاری از بیماران بدحال و اشخاصی که دارای سابقه بیماری معده هستند قابلیت نفوذ مخاط معده نسبت به یون هیدروژن افزایش مییابد (۲).

در بررسی‌های انجام شده در ویتنام مشاهده کرده‌اند که بعضی از بیمارانی که نارسائی کلیه بعد از تروماتیسیم داشته‌اند دچار خونریزی قسمت فوقانی دستگاه گوارش بعلت استرس اولسر شده‌اند و نارسائی کلیه قبل از خونریزی بروز کرده است (۱).

بنا بقفیده Fisher و Stremple اوره بطور آزاد از جریان خون خارج شده بداخل حفره معده میریزد و افزایش غلظت اوره در معده موجب در هم شکستن مقاومت مخاط میشود (۱).

حفظ سلامت مخاط معده بستگی به تعادل بین دسکوآماسیون مخاط و ترمیم آن دارد. در بعضی موارد خرابی مکانیسم ترمیم مخاط موجب ضایعات حاد معده و روده می‌گردد (۱).

در موارد اورمی تجربی مشاهده شده است که التیام بافت همبند به تأخیر می‌آید و موجب کاهش سنتر کلاژن در زخمهای کولون میشود (۳).

شوگ و تروماتیسیم در معده انسان موجب افزایش اسید کلریدریک نمی‌شود. تروماتیسیم در تولید موکوس معده دخالت دارد ولی ارتباط بین ایجاد موکوس و پیدایش اولسر در تروماتیسیم مورد بحث است.

در موارد شوگ و تروماتیسیم تغییرات عروقی زیادی ایجاد میشود و دلایل کافی وجود دارد که شوگ و آسیبهای وسیع مانع ترمیم میشوند (۴).

گرچه خونریزی معده یکی از عوارض نارسائی کلیه است ولی درباره علل آن اطلاعات کمی در دست داریم.

Mullane در موشها بررسی کرده و باین نتیجه رسیده است که اسیدوز متابولیک ممکن است تاحدی موجب ضایعات معده در موارد نارسائی کلیه شود (۶).

Tran علت استرس اولسر را در موشهای تجربی مربوط به عامل هومورال میدانند.

کورتیکواستروئیدهای فوق کلیوی بمقدار زیاد و مدت طولانی اکثراً ایجاد آسیب یا زخم معده و روده میکنند یا زخم قبلی را فعال میسازد. بیماران مبتلا به ارتريت روماتوئید یا مبتلا به لوپوس اریتماتو که کورتیکواستروئید مصرف میکنند بیشتر مستعد ابتلا به اولسر

آسیب و زخم حادی که در معده و دوازدهه بیماران سوخته پیدا میشود احتمالاً همان استرس اولسری است که آنرا Curling's ulcer مینامند که در ۱۸۴۲ شرح داده شده است. کرلینگ در ابتدا اولسر دوازدهه را در بیماران مبتلا به سوختگی گزارش داد و مطالعات جدید نشان داده‌است که اولسر معده نیز در بین این بیماران خیلی شایع است (۸).

در تعداد زیادی از بیمارانی که دچار سوختگی شده‌اند اولسر کرلینگ مشاهده میشود ولی فقط تعداد کمی از آنها دچار خونریزی شدید میگردد.

سوختگی موجب ایجاد اسید فراوان در معده نمیشود ولی مانع تراوش موکوس میگردد (۳).

استرس اولسر حاد دستگاه گوارش در نیمی از بیمارانی که از سوختگی می‌میرند، دیده میشود (۸).

این اولسرها متعدّدند و بیشتر در روی تنه یا قعر معده به وجود می‌آیند. از نظر بافت شناسی واکنش آماسی مختصر دارند بی-آنکه بافت گرانولاسیون یا فیبروز که در قاعده اولسر پپتیک دیده میشود، در این اولسرها مشاهده گردد. گرچه بیشتر این اولسرها بصورت يك حادثه پایانی میباشد ولی در برخی موارد سوراخ شدن آن علت اصلی مرگ بوده است که گاهی باعث خونریزی شدید معده می‌شوند (۸).

استرس اولسر در هر سنی و در هر جنسی ممکن است بروز کند (۸).

سوء تغذیه بخودی خود موجب اولسر فعال نمیشود ولی سوء تغذیه در بیمارانی که در آنها اولسر حاد بروز میکند شایع است.

از دست رفتن پروتئین مانعی برای ترمیم است، نشان داده شده است که نزد خوک رژیم غذایی میتواند مانع بروز استرس اولسر بشود.

در مواردیکه این اولسرها عمیق میشوند یا التیام پیدا نمیکنند اکثر پزشکان سوء تغذیه را علت آن میدانند. عفونتها موجب تحريك قسمت قشری غده فوق کلیوی شده مخازن غذایی بدن را کاهش میدهند و تعادل بین حجم خون و عروق را مختل ساخته در انتقال اکسیژن اختلال ایجاد کرده موجب تحريك آمین و ازواکتیو و آزاد شدن پولي پپتیدها میشوند (۲).

خونریزی استرس اولسر ممکن است ۱-۲ روز بعد از عامل مستعد کننده ایجاد شود ولی معمولاً ۵-۷ روز بعد از بروز تعدادی از عوارض ذکر شده، به وجود می‌آید که در سابق باعث فوت آنها میشود. در اولسر مقدار ترشی معده ای متفاوت گزارش شده است. در این گزارشها مقدار ترشی پائین، طبیعی یا بالا گزارش شده است (۱۳).

هستند تا بیمارانی که در اثر التهابات روده و آسم کورتیزین مصرف می کنند .
 با وجودیکه استروئیدها ترشح معده را زیاد نمیکنند معهذاتجویز آنتی اسیدها اکثراً مؤثر میباشند.
 اسپرین والکل موادی هستند که ممکن است ایجاد خراش و آسیب و گاستریت هموراژیک و دوغودنیت بکنند.
 الکل ترشح معده را زیاد میکند در حالیکه اسپرین و داروهای مشابه آن اینطور نیستند. اسپرین محتملاً Back Difusion اسید کلریدریک را از مخاط معده زیاد میکند.
 چون مخاط معده در عرض ۴۸-۷۲ ساعت تجدید میشود چنانچه بتوانیم خونریزی را در اینمدت مهار کنیم عارضه نیز مهار میشود.
 اولسر دیگری که با خراش و آسیب اولسر ارتباط پیدا میکند، اولسر کوشینگ (Cushing ulcer) است.
 در سال ۱۹۳۲ Harvey cushing آسیبهای مری و معده و دوازدهه را در ۹ بیمار بعد از کرا نیوتومی مشاهده نمود و نشان داد که آسیب قسمت خاصی از مغز ایجاد اولسر معده و روده می کند.

REFERENCES :

- 1- Ficher Ronald, P. M.D. PHD; Peter Edward, T.M.D, PHD; Mullane John, F.M.D, PHD. Experimental stress ulcers in Acidotic and nonacidotic renal insufficiency. Arch. Surg. 109: 409-11 Sep 1974.
- 2- Gordon. Michael, J. M. D., Skillman John, J. M. D. Zervas Nicholast, M.D., Silen William, M. D. Divergent natures of gastric mucosal permeability and gastric acid secretion in sick patients with general surgical and neurosurgical disease. Ann. Surg. 178: 285-294, 1973.
- 3- Hunt Thomas, K. M. D. Injury and repair in acute gastroduodenal ulceration. Am. J. Surg. 125: 12-18, 1973.
- 4- McDermott] F. T., Nayman, J., Deboe, W. G. R. M: The effect of acute renal failure upon wound healing Ann. Surg. 168: 142-146, 1968.
- 5- Menguy Rene, M. D. Desbaillets. L. M. D. and Masters., Y. F. mechanism of stress ulcer: influence of hypovolemic shock on energy metabolism in the gastric mucosa. Gastroenterology 66: 46-55, Jan. 1974.
- 6- Mullane LTC John., F. Phelps. Thomas, O. metabolic acidosis stress. and gastric lesions in the Rat, Arch; Surg. 107, 456-559, 1973.
- 7- Tran Tuan, A. and Gregg, R. V. PHD. Transmital of restraint induced gastric ulcers by parabiosis in Rats Gastroenterology 66:63-68, Jan 1974.
- 8- Robins Stanley, M. D. pathologic basis of disease. Saunders Company 1974. p, 535, 196.
- 9- Valdes - Depena Antonic M. M. D. Stein, B. A. George N. M. D. Morphologic pathology of the alimentary canal. Saunders Company 1970. P, 119, 120.
- 10- Czaja. Maj Albert Mc. USA; Mcalhany Maj Joseph, C. Jr. Mc. USA; Andes. Maj Willard A. Mc. USA; Pruitt, Col Basil A. Jr. Mc, USA. acute gastric disease after cutaneous thermal injury. Arch. Surg. 110: 600-605, May 1973.
- 11- Brodie, D. A., and harison, H. M., Astudy of the factors involved in the production of gastric by the restraint technique. Gastroenterology, 35: 323, 1960.
- 12- Menguy, R., Gadacz, R. The surgical managemant of acute gastric mucosal bleeding . Stress ulcer, acute erosive gastritis, and acute homorrhagic gastritis. Arch. Surg., 99, 198, 1969.
- 13- Luas, C. E., Sugawa, C., Riddle, J., Rector, F., Rosenberg, B., and walt, A. J., Natural history and surgical dilemma of «stress» gastric bleeding. Arch. Surg., 102, 266, 1971.
- 14- Schwartz, Lillehei, Shires «principles of surgery» 2d McGraw-hill book Company 1974.