

شرح يك مورد انسداد سومين قسمت دوازدهه در اثر فشار شريان مزانتريك فوقاني

مجله فظام پزشکی

سال ششم، شماره ۳، صفحه ۲۵۷، ۲۵۳۶

دکتر قدرت‌الله موثقی - دکتر یوسف محمدی*

در کنار تحتانی لوزالمعده شریان کلیک میانی از شریان مزانتريك فوقانی مجزا می‌شود و پس از آنکه در عرض کلون اقی قرار گرفت سومین قسمت دوازدهه را قطع می‌کند. شریان کلیک طرف راست در کنار تحتانی دوازدهه بوجود می‌آید. در هر حال شریان مزانتريك فوقانی و یا شریان کلیک میانی ممکن است سبب فشار بر دوازدهه شود ولی در مورد شریان کلیک راست این عارضه بندرت اتفاق می‌افتد. بعبارت دیگر سومین قسمت دوازدهه همانند يك گاو (Wedge) میان دهانه يك قیچی تشریحی قرار می‌گیرد. متصل این قیچی مبداء شریان مزانتريك فوقانی است و گیره قدامی آن تنه شریان، مزانتريك فوقانی واقع در مزانتر و گاهی دوشاخه ابتدایی آن یعنی شریان کلیک میانی و کلیک راست واقع در مزوکلون اقی و گیره خلفی آن آئورت و تنه مهره دوم و سوم کمری و ماهیچه‌های ستون مهره می‌باشد. بطور طبیعی گیره‌های این قیچی توسط يك چنبره زنی از چربی که سبب ایجاد زاویه‌ای عریض بین آئورت و شریان مزانتريك فوقانی میشود، از هم باز هستند. کاهش چربی بدن و بطور کلی لاغری مغرط تکیه گاه‌های شریان مزانتريك فوقانی را از صورت يك بند حجیم بيك ساختمان دراز و باریک تغییر می‌دهد و این امر سبب میشود که شریان مزانتريك فوقانی در جهت خلفی افتاده و در نتیجه زاویه بین شریان مزانتريك و آئورت نقصان یابد و باین ترتیب سومین قسمت دوازدهه تحت فشار رگ قرار گیرد. در بررسی کالبدشکافی اغلب اوقات ناودانی مشخص در جدار قدامی سومین قسمت دوازدهه دیده میشود (۳).

فشرده‌گی سومین یا چهارمین قسمت دوازدهه توسط شریان مزانتريك فوقانی یا یکی از شاخه‌های آن اساس تشریحی خیلی از موارد انسداد دوازدهه می‌باشد و تحت عناوین مختلفی چون سندرم شریان مزانتريك فوقانی، بیماری ویلکی «Wilkie» و ایلئوس آرتریو-مزانتريك شرح داده شده است. ولی بهترین نام برای آن فشار رگ بر دوازدهه می‌باشد.

شریان مزانتريك فوقانی تمام روده کوچک به جز قسمت فوقانی دوازدهه را مشروب می‌کند (۸). این شریان همچنین شاخه‌هایی به سکوم و قولون بالا رونده و قسمت اعظم قولون اقی می‌دهد. شریان مزانتريك فوقانی معمولاً در مجازات نخستین مهره کمری و يك سانتیمتر در زیر تنه سلیک از آئورت منشعب میگردد. بعبارت دیگر در ۷۵٪ موارد محل دقیق انشعاب آن بین $\frac{1}{3}$ فوقانی نخستین مهره کمری و ديسک واقع بین نخستین و دومین مهره کمری می‌باشد ولی این محل ممکن است بین دوازدهمین مهره پشتی تا ديسک واقع بین دومین و سومین مهره کمری تغییر کند (۴). و ربطحالی و تنه لوزالمعده شریان مزانتريك فوقانی را در مبداء از جلو قطع می‌کند و در طرف عقب توسط ورید کلیوی چپ از آئورت جدا می‌باشد.

شریان سپس از جلوی زائده قلابی لوزالمعده «Uncinate Process» و سومین قسمت دوازدهه متوجه جلو و پائین میگردد و پس از ورود به مزانتر تا حفره لگنی راست ادامه می‌یابد.

* بیمارستان شماره ۲ بیمه - تهران.

فوقانی تا سطح قدامی آئورت در محلی که دوازده را تلافی میکند در اشخاص طبیعی ۷ تا ۲۰ میلیمتر و در سه بیمار فوق به ترتیب ۲-۲-۳ میلیمتر بوده است (۵). نتایج این تحقیقات که توسط محققین مختلفی صورت گرفته است بطور خلاصه در جدول دیده میشود (۶).

تغییرات رباط تراپتز (Treitz)

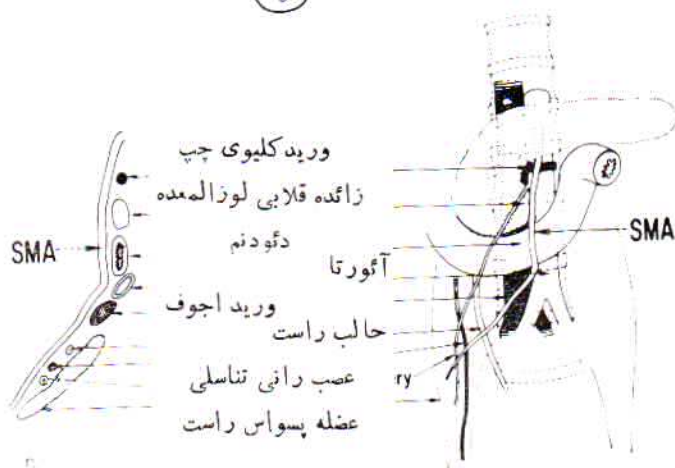
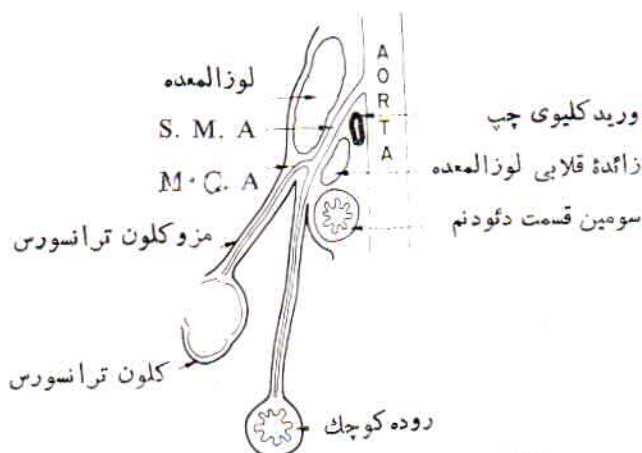
رباط تراپتز شامل رشته‌های عضلانی صاف و بافت فیبرو است که دوازده و ستون راست دیافراگم را بیکدیگر متصل مینماید. نشان داده اند که طرز اتصال رباط تراپتز دارای تغییرات زیاد است بطوریکه ممکن است فقط به زاویه دئودنوژونال و یا به زاویه مزبور و چهارمین قسمت و حتی سومین قسمت دوازده و یا فقط به سومین و چهارمین قسمت اتصال یابد (۹). همچنین دیده شده است که رباط تراپتز از چند دسته مجزا بوجود آمده است. ولی روی هم رفته حالتی که در آن رباط تراپتز به زاویه دئودنوژونال و چهارمین قسمت اتصال می‌یابد بیشتر از اشکال دیگر مشاهده میگردد. ضمناً بررسی رباط مزبور نزد بیمارانی که دچار نشانگان «سندرم» بالینی فشار رگ بردوازده هستند، نشان داده است که رشته عضلانی صاف این رباط دچار هیپرتروفی میباشد.

تغییرات موقع دوازده

در اکثر بیماران، دوازده ستون مهره را بمحاذات سومین مهره کمری قطع مینماید ولی در بعضی مخصوصاً در زنان کمی پائین تر قرار میگیرد و بالاخره در موارد نادری دوازده از مقابل دومین مهره کمری میگذرد. در این صورت رباط تراپتز کوتاه تر از معمول است و دوازده را در زاویه بین شریان مزانتريك فوقانی و آئورت بالامیکشد ولی رباط کوتاه همیشه سومین قسمت دوازده را بطرف بالا نمیکشد، بلکه بجای آن فقط زاویه دئودنوژونال

جدول

حدود تغییرات	زاویه آئورتو مزانتريك	تعداد	
۲۰-۷۰	۴۱/۲۵	۶۴	۱- کالبد شکافی توسط Derrick, Mansberger.
۱۸-۶۰	۳۰	۳۱	
۴۵-۶۰	۵۹	۵	۲- بیماران بدون نشانه های فشار توسط Hern
۱۰-۲۲	۱۴/۶۷	۳	۳- بیماران با نشانه های فشار توسط Mansberger



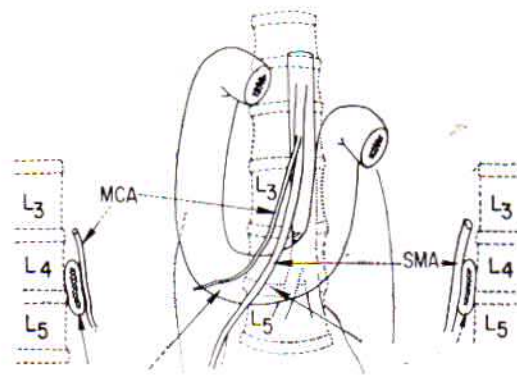
شکل ۱

A- مجاورت سومین قسمت دوازده با شریان مزانتريك فوقانی S.M:A. و شریان کلیک میانی M.C.A. و آئورت
B- منظره قدامی لوژالمعده و دوازده و شریان مزانتريك فوقانی S.M.A. و مجاورت آن.

در بررسی که روی ۵۰ جسد در تالار تشریح دانشکده پزشکی دانشگاه تهران بعمل آوردیم، در ۱۰٪ موارد این اثر بطور واضح وجود داشته و در کالبدهای لاغر این اثر ناودانی شکل عمیق تر و مشخص تر بوده است.

بنا بر عقیده Wilkie ناهنجاری‌های مادرزاد و انسداد دوازده غالباً نزد اشخاص لاغر و بلند قد و ضعیف اتفاق می‌افتد. از این رو همانطور که گفته شد هر عاملی که قادر باشد فضای واقع بین شریان مزانتريك فوقانی و آئورت را کم کند، کمک به انسداد دوازده مینماید.

Mansberger با انجام آنژیوگرافی در دو جهت نشان داد که زاویه آئورتو مزانتريك در اشخاص طبیعی بین ۴۵ و ۶۰ درجه تغییر میکند. نامبرده در سه بیمار مبتلا به انسداد دوازده در اثر فشار رگ این زاویه را به ترتیب ۱۰-۱۲-۲۲ گزارش کرده است. مانس برگر همچنین شرح میدهد که فاصله شریان مزانتريك



دوازدهه
فشر دگی دوازدهه توسط
شریان کلیك میانی

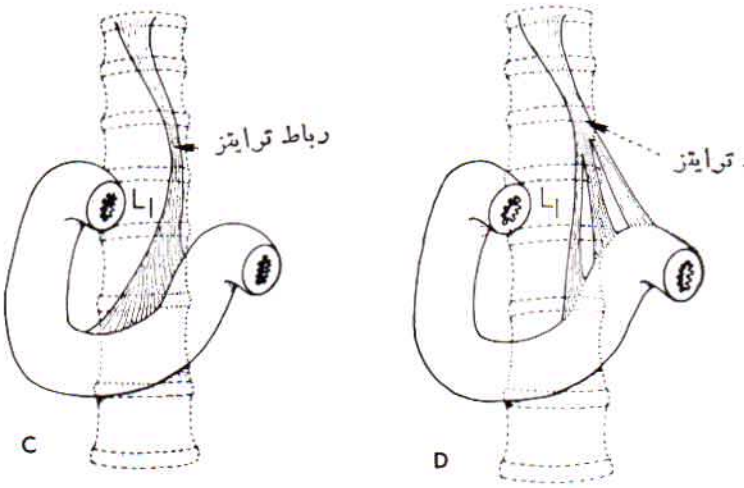
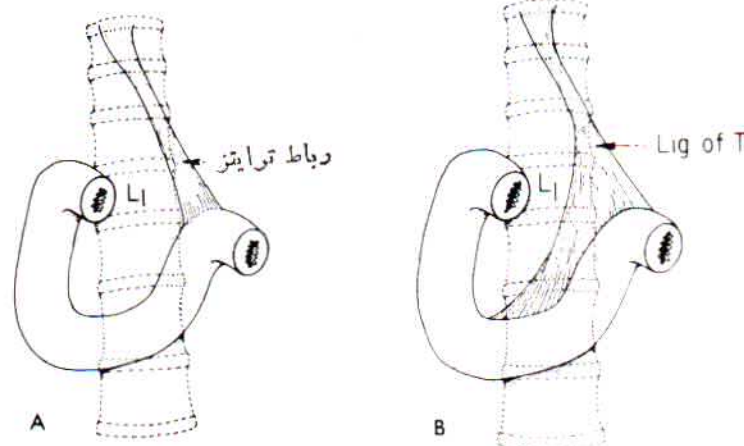
دوازدهه
فشر دگی دوازدهه توسط
شریان مزاتریك فوقانی

شکل ۳- در این شکل دوازدهه ستون مهره را در مقابل چهارمین مهره کمری قطع می‌کند و در این صورت فشار بر دوازدهه ممکن است به علت عبور شریان مزاتریك فوقانی S.M.A. و یا شریان کلیك میانی M.C.A. باشد.

شرح حال بیمار:

خانم ع. الف. ۳۹ ساله و کارگر به علت لاغری وضعف نسبتاً شدید و درد ناحیه اپیگاستر و بی‌اشتهایی و استفراغ در بخش جراحی بیمارستان شماره ۲ بیمه در تاریخ ۳/۴/۳۴ بستری میشود. بیمار سابقه این عوارض را از دو سال پیش ذکر میکند که در طی آن بطور سرپائی درمان می‌کرده ولی بهبود حاصل نشده و در حدود ۸ کیلوگرم از وزن خود را از دست داده است.

نامبرده شش بار حامله شده ولی فعلاً دارای چهار فرزند سالم میباشد و سابقه ابتلای به بیماری قابل توجهی را ذکر نمیکند. در معاینه بالینی در سر و گردن و سینه عارضه‌ای مشاهده نکردید. شکم در ناحیه اپیگاستر کمی برآمده و ضریان شریان آئورت شکم به علت لاغری دیده میشود. نکته قابل توجه استفراغ‌های غذایی و صغراوی بیمار بود که شدت از آن احساس ناراحتی می‌کرد و منجر به لاغری وضعف و کم‌خونی بیمار گردیده بود. استفراغ معمولاً در انتهای يك حمله درد پیش می‌آمد و سبب تسکین آن میگردد. آزمایش‌های پیرا بالینی تقریباً در حدود طبیعی بود و کمکی به تشخیص نمی‌کرد. در رادیوگرافی معده و دوازدهه مشاهده گردید که در دومین و سومین قسمت دوازدهه کود و اتساع وجود دارد. تأخیر در تخلیه گزارش گردیده بود. در توجیه این نشانه‌ها عوارضی چون پانکراتیت و یا وجود چسبندگی در زاویه دئودنوژونال و بالاخره فشار رگ بر سومین قسمت دوازدهه مطرح و لذا در تاریخ ۳/۴/۳۴ بیمار عمل شد. بعد از باز کردن شکم مشاهده شد که معده و نخستین قسمت دوازدهه طبیعی است ولی اتساع نسبتاً شدیدی در دومین و سومین قسمت آن وجود دارد. بعد از بالا زدن قولون افقی و چادرینه ملاحظه گردید که سومین

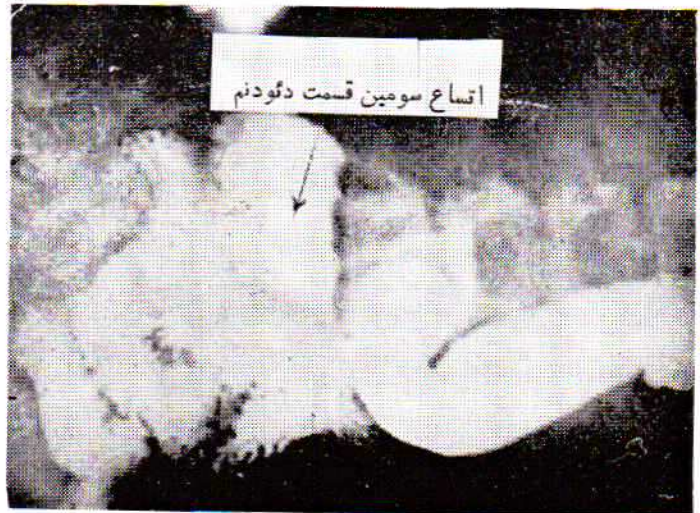

شکل ۳- اتصال رباط تراپتز:

- A- به زاویه دوازدهه و ژژونم
- B- به زاویه و چهارمین و سومین قسمت دوازدهه
- C- به سومین و چهارمین قسمت
- D- رباط تراپتز چند شاخه

به بالا کشیده میشود و به خمیدگی قسمت دورین «دیستال» چهارمین قسمت میافزاید. در هر حال چه سومین قسمت و چه چهارمین قسمت دوازدهه ستون مهره را قطع نماید، در ۱٪ موارد محل اتصال دوازدهه و ژژونوم در طرف راست ستون مهره قرار میگیرد. در مواردیکه دوازدهه ستون مهره را در سطحی پائین تر قطع می‌کند، ممکن است چنین بنظر آید که فضای بیشتری برای دوازدهه فراهم میشود ولی در واقع اینطور نیست زیرا ستون مهره کمری هر چه پائین‌تر میرود بطرف جلو متوجه میگردد، بطوریکه در مقابل چهارمین مهره کمری دارای حداکثر تمایل بجلو میباشد و بنابراین این فضای بین بازوی قدامی و خلفی زاویه آئورت مزاتریك در مقابل چهارمین مهره کمری بهیچوجه بزرگتر از سایر نواحی ستون مهره‌های کمری نمیباشد.

قرار گرفته زاویه آئورتومزاتريك كوچك تر گردد. با علم به عوامل فوق در خیلی از موارد نمیتوان بسهولة علت فشار رگ را بر دوازده روشن نمود. بدیهی است در مواردیکه دوازده در مقابل ستون مهره های کمری در بالا قرار گیرد زاویه آئورتومزاتريك نیز كوچك باشد در طفولیت نشانه های انسداد دیده نمیشود زیرا به علت كوچك بودن دوازده با اندازه كافی فضا برای آن وجود دارد ولی بتدریج که دوازده با بالا رفتن سن قطورتر میشود ممکن است فضای فوق كافی نباشد و در این صورت نشانه های انسداد ظاهر می شوند. بهمین جهت بیشتر بیماران در سنین متوسط زندگی قرار دارند. حاملگی سبب افزایش انحناى ستون مهره های کمری میشود، بهمین جهت علامت انسداد عروقی دوازده بعد از ۳۰ سالگی در زنان بیشتر شایع است.



شكل ۴- رادیوگرافی معده و دوازده

قسمت دوازده توسط ریشه مزاتر رگ های مزاتريك فوقانى بسختی تحت فشار میباشد. بنابراین اقدام به عمل دئودنوژنو-نوستومی در روی قسمت اتسع دوازده گردید و بعد از سپری شدن دوران بعد از عمل، بیمار با حالت عمومی خوب در حالیکه سه کیلو به وزن اضافه گردیده بود از بیمارستان مرخص گردید.

بحث:

این عارضه که عبارت از تأخیر متناوب در بهور محتویات دوازده از قسمت افقی آنست (سومین قسمت) به نسبت يك در یصد در بیمارانیکه برای رادیوگرافی معده و دوازده مراجعه میکنند دیده شده است (۳) و مربوط به فشار رگها میباشد و علت آن مجاورت نزدیک دوازده با ریشه مزاتر است که تغییرات تشریحی كوچك سبب تضاهر این علامت میگردد. تغییرات تشریحی بطور کلی بواسطه عوامل خارجی و یا داخلی بوجود می آید.

۱- عوامل خارجی: فشار مداوم شکم میتواند اندازه زاویه آئورتومزاتريك را کم کند و این حالت در گچ گیری های تنه اتفاق می افتد و به سندرم کاست (Cast Syndrome) موسوم است (۷). همچنین در بیمارانیکه باید مدت نسبتاً طولانی و طاق باز روی تخت بخوابند نشانه های انسداد دوازده دیده میشود که نتیجه فشار مداوم قولون افقی بر شریان مزاتريك فوقانى و دوازده میباشد.

۲- عوامل داخلی: لردوز و اسکولیوز پیش رونده ممکن است سبب کاهش فاصله بین مهره های کمری و شریان مزاتريك فوقانى گردد.

Rokitansky در سال ۱۸۴۹ نخستین مورد را بعد از يك کالبد-گشائی شرح داد. لاغری و کاهش سریع وزن نیز ممکن است سبب نقصان چربی بدن شده در نتیجه شریان مزاتريك فوقانى مستقیم تر

امروزه معتقدند که از نظر تشریحی، دوازده دقیقاً متناسب با اندازه زاویه آئورتومزاتريك است؛ بطوریکه عواملی که سبب تغییرات جزئی این زاویه میگرددند (مانند تغییر محل قرار گرفتن دوازده نسبت به مهره های کمری، تغییر طول رباط تراپترو وضع اتصال آن و بالاخره تغییر اندازه انحناى ستون مهره های کمری) ممکن است زمینه مساعدی جهت فشار بر دوازده فراهم کنند. مثلاً در صورتیکه دوازده در بالا قرار گیرد، سومین یا چهارمین قسمت آن توسط زاویه آئورتومزاتريك فشرده میشود و وقتی رباط تراپترو کوتاه باشد زاویه دئودنوژنوال تحت فشار قرار میگردد. بالاخره زمانیکه دوازده پائین باشد، در بین شریان مزاتريك فوقانى و یا شریان کلیك میانی از يك طرف و ستون فقرات کمری یا عضلات ستون مهره از طرف دیگر فشرده میشود.

در مورد درمان فشار عروقی دوازده در صورتیکه قبلاً تشخیص قطعی باشد چند نکته قابل ذکر است: از آنجاکه این عارضه در اغلب موارد قسمتی از يك بیماری کلیس پائین افتادگی احشاء «Visceroptosis» میباشد، درمان عموماً طبی است مگر آنکه تمام تدابیر با شکست مواجه شوند. درمان طبی شامل استراحت، تسکین درد و استفراغ، درمان اختلال های تغذیه و تجویز ویتامین ها است. ضمناً باید تدابیری اتخاذ کرد تا از فشار رگ کاسته شود: استراحت طولانی در تخت و قرار دادن بیمار در وضع زانو به سینه «Knee Chest» چند دقیقه در هر ساعت، بالا نگهداشتن پای تخت و استفاده از شکم بند کمک به درمان میکنند. در صورتیکه تدابیر طبی کمکی به بهبود بیمار نکند درمان جراحی که شامل دئودنوژنوستومی است پیشنهاد میشود. Wilkie و Keloggs که تجربه بسطی در درمان جراحی این بیماران دارند، توصیه میکنند در صورتیکه تشخیص بیماری قطعی است همواره قبل از تصمیم به درمان جراحی، درمان های طبی صورت گیرد، چه اغلب اوقات منجر به بهبود بیمار میگردد.

خلاصه و نتیجه:

انسداد مزمن و متناوب دوازدهه بعلمت فشار مزاتریك (محتوی عروق مزاتریك فوقانی) به نسبت يك در سصد در بیمارانیکه برای رادیوگرافی معده و دوازدهه مراجعه میکنند دیده شده است. این عارضه بطور کلی در بیماران لاغر و ضعیف که دچار پائین افتادگی عمومی احشاء میباشد شایع است. از نظر تشریحی سومین قسمت دوازدهه میان يك قیچی تشریحی که گیره قدامی آن را شریان مزاتریك فوقانی و گاهی دو شاخه ابتدائی آن یعنی شریان کلیك میانی و کلیك راست واقع در مزوکلون افتی و گیره خلفی آن را آئورت و تنه مهره دوم و سوم کمری و عضلات ستون مهره تشکیل میدهند، قرار گرفته است. کاهش چربی بدن از يك طرف تکیه گاههای شریان مزاتریك فوقانی را از بین برده سبب میشود که شریان در جهت خلفی قرار

گیرد و در نتیجه زاویه آئورت و مزاتریك نقصان یابد و باین ترتیب سومین قسمت دوازدهه تحت فشار عروق قرار گیرد. از طرف دیگر چون از نظر تشریحی دوازدهه دقیقاً متناسب با اندازه زاویه آئورت و مزاتریك است عواملی که سبب تغییرات جزئی این زاویه میگرددند (مانند تغییر محل دادن دوازدهه نسبت به مهره های کمری، تغییر طول رباط تراپتز و وضع اتصال آن و بالاخره تغییر اندازه انحناى ستون فقرات کمری) ممکن است سبب فشار رگها بر دوازدهه گردند.

بیمار معرفی شده از نظر بالینی و رادیولوژی دارای نشانه های رکود و اتساع و انسداد نسبی سومین قسمت دوازدهه بود که باز کردن شکم تشخیص را تأیید کرد و بیمار تحت عمل دئودونوزو-نوستومی قرار گرفت.

REFERENCES:

- 1- Anson, B. J.: Surgical Anatomy 468. Third Ed. W. B. Saunders Co, 1969.
- 2- Berley, F. R. and Brown, R. B.: Arteromesentric obstruction, 2. S. Armed Forces M. J. 5: 1044, 1970.
- 3- Bockus, H. L. Gastroentology, 103 Second Ed. Vol 2, W. B. Saunders Co. London 1966.
- 4- Cauwell, E. W. and Anson, B. J.: The Visceral Branches of the Abdominal Aorta: Topographical Relationships. Am. J. Ant, 73: 27 - 57, 1943.
- 5- Eli Wayen, M. D., Robert, E. Miller, M. D. B. Eiseman, M.D. Ann. Surg. Report of 5 cases Vol. 174, No 3: 339, 1971.
- 6- Derrick, J. R., and Fadhli, H. A.: Surgical Anatomy of the superior mesentric art. Am. Surg, 31: 545 - 574, 1965.
- 7- Doroph, M. H.: The cast syndrome. New Eng. J. Med. 243: 440 - 442, 1950.
- 8- Gray, S. Anatomy 35th edition 665.
- 9- Haley, J. C., and Peden, J. K.: The Suspensory Muscle of the Duodenum. Am. J. Surg., 59: 446 - 550, 1943.