

کیست هیداتیک اولیه بطن چپ

مجله نظام پزشکی

سال ششم، شماره ۴، صفحه ۲۸۰، ۲۵۳۶

دکتر مرتضی باجغلی - دکتر محمد فرهاد - دکتر نجات‌الله یعقوب زاده -
دکتر امیر آتش * دکتر هرمز آذر * * دکتر محمود نوربخش *

خلاصه:

کیست هیداتیک قلب بیماری نادر است و در نقاطی که بطور بومی وجود دارد، شیوع آنرا ۰/۵ تا ۲ درصد تمام کیست‌های هیداتیک بدن گزارش داده‌اند. تا قبل از سال ۱۹۲۲ تمام موارد بیماری در کالبد گشائی مشاهده می‌گردید و در این سال برای نخستین بار عمل جراحی کیست هیداتیک قلب انجام شد. این بیماری اغلب بدون نشانه‌های بالینی و بطور اتفاقی ممکن است در پرتونگاری سینه دیده شود. مرگ ناگهانی ممکن است تنها نشانه بیماری باشد. در ۸۸ درصد موارد پرتونگاری سینه می‌توان آنرا تشخیص داد. کیست هیداتیک تمام حفره‌های قلب را می‌تواند گرفتار نماید ولی بطن چپ بیش از سایر حفره‌ها گرفتار می‌شود و میزان ابتلاء بطن چپ را تا ۶۰ درصد موارد گزارش کرده‌اند.

بحث:

از دیرزمان بقراط در نوشته‌هایش از بیماری شدیدی ناشی از پاره شدن کبدهای پراز آب یاد کرده که منجر به مرگ بیمار شده است (۱). در طی قرنهای هفدهم و هجدهم کیست هیداتیک قلب توسط تبسیوس (Thebesius) و رول‌فینک (Rol Fincke) و فانتون (Fanton) در کالبد گشائی شرح داده شد (۱).
اکینو کو کوز در نقاطی از جهان که دامداری معمول است بطور بومی مشاهده می‌شود (۱). میزبان اصلی اکینو کو کوز گرانولوزس،

سگ است. حیوانات واسطه‌ای مانند گوسفند از طریق خوردن آب و علفهای آلوده بامدفع سگ مبتلی می‌گردند. دوره زندگی انکل وقتی کامل می‌شود که احشاء گوسفند آلوده توسط سگ خورده شود. آلودگی انسان از طریق تماس با سگ یا خوردن آب و سبزی آلوده به مدفع سگ اتفاق می‌افتد (۲ و ۱).

بعد از بلعیدن تخم توسط انسان جنین ۶ قلابه (Hexacanth Embryo) آزاد و وارد گردش خون باب (Portal Circulation) می‌گردد. در حدود ۷۰ درصد از آنها در کبد باقی مانده و ۱۵ درصد به ریه راه می‌یابند و تعداد خیلی کمی از جنین‌های ۶ قلابه پس از عبور از این دو پالایه (فیلتر) به جریان عمومی خون راه یافته در اعضاء دیگر از جمله قلب استقرار می‌یابند. گرفتاری قلب را در اکینو کو کوز بین ۰/۵ تا ۲ درصد تمام کیست‌های هیداتیک بدن در کالبد گشائی گزارش داده‌اند که این گرفتاری اغلب از راه سرخرگ‌های تاجی و گاهی اوقات از راه رگ‌های لنفاوی صورت می‌گیرد (۲ و ۱).

کیست هیداتیک قلب یکتا و اولیه است (Solitaire et primitif) و در ۶۰ درصد موارد در جدار بطن چپ جایگزین می‌شود. گرفتاری سایر نقاط قلب از نظر تشریحی در ۴۸ مورد کیست هیداتیک قلب که توسط Gibson بررسی شده، در جدول شماره ۱ نشان داده شده است (۳ و ۲ و ۱ و ۴ و ۵ و ۷ و ۸ و ۹).

* مرکز پزشکی خورشید دانشگاه اصفهان - اصفهان.

** مرکز قلب بیمارستان ملکه مادر - تهران.

جدول شماره ۱- جایگزینی کیست هیداتیک قلب از نظر تشریحی

محل	تعداد
بطن چپ	۲۹
بطن راست	۲
شیار دهلیزی بطن چپ	۵
هر دو بطن	۱
دهلیز راست	۲
دهلیز چپ	۲
پریکارد به تنهائی	۴
محل‌های غیر اختصاصی	۲
آئورت و شیاردهلیزی بطن چپ	۱
جمع	۴۸

جدول شماره ۲- شیوع نشانه‌های بالینی در ۸۲ بیمار مبتلی به کیست هیداتیک قاب

نشانها	تعداد بیماران	درصد
بی نشانه‌های بالینی	۱۸	۲۲٪
درد جلو قلب	۳۹	۴۷٪
تنگی نفس هنگام فعالیت یا استراحت	۱۸	۲۲٪
تب	۱۱	۱۳٪
درد شدید شکم	۱۰	۱۲/۲٪
سرفه	۹	۱۱٪
طپش قلب	۹	۱۱٪
نارسائی احتقانی قلب	۹	۱۱٪
خستگی	۸	۹/۷٪
هموپتیزی	۵	۶٪
کلاپس ناگهانی	۵	۶٪
کاهش وزن	۴	۴/۹٪
راش‌های پوستی خارش‌دار	۴	۴/۹٪

بعد از جایگزین شدن جنین ۶ قلابه (Hexacanth Embryo) در ماهیچه قلب يك - بافت فیبرو (Fibreux) در اطراف آن ایجاد و کیست تشکیل میگردد که رشد آن از ۱ تا ۵ سال به طول می‌انجامد و جدار آن ممکن است آهکی شود که در این صورت رشد کیست متوقف میگردد. ممکن است کیست پاره شده به قلب چپ راه یابد و کیست‌های ثانوی در اعضاء مختلف بدن و از آن جمله مغز (۵۵ درصد موارد) ایجاد کند (۷). همچنین آمبولیهای ریوی و شوک آنافیلاکتیک و مرگ آنی نیز در تعقیب پاره شدن کیست هیداتیک بطن چپ ممکن است اتفاق افتد و چنانچه سمت راست قلب مبتلی به کیست باشد امکان گرفتاری ریه نیز هست (۷ و ۱۰ و ۱۱). سن شیوع بیماری معمولاً ۵۰-۲۰ سالگی است و کمترین سن ابتلا که برای این بیماری بخصوص گزارش داده شده است ۸ سالگی میباشد و بنظر میرسد که مردها بیش از زنان مبتلی می‌شوند (۸). بسیاری از بیماران مبتلی به اکینوکوکوز قلب بدون نشانه‌های بالینی هستند و تشخیص بیماری اغلب بطور اتفاقی و هنگام پرتونگاری سینه داده میشود. تا قبل از سال ۱۹۲۲ تشخیص تمام موارد گزارش شده کیست هیداتیک قلب با کالبد گشائی صورت گرفته است (۱۰ و ۱۱).

استفراغ، تشنج و آمبولی رگ‌های مغز میباشد. جدول شماره ۲ نشانه‌های بالینی و شیوع آنها را در ۸۲ بیمار بررسی شده نشان میدهد (۸ و ۱۰ و ۱۱ و ۱۲ و ۱۳).

تشخیص: تاریخچه بیمار از نظر وجود کیست در سایر قسمتهای بدن مخصوصاً کبد و ریه ارزش دارد. اتوزینوفیلی ۷ درصد و با بالاتریم گاهی دلیل باارزشی بشماره میرود. ولی در مورد تباهی کیست (دژنراسانس) اغلب اتوزینوفیلی موجود نیست.

مثبت بودن آزمون پوست (Casoni) به تشخیص کمک میکند. هر چند که منفی بودن آزمون کازونی بیماری را رد نمیکند. آزمون فیکساسیون و ونبرگ (Weinberg) ممکن است مثبت باشد ولی در تشخیص بیماری نشانه اختصاصی نیست (۸ و ۱۰ و ۱۱).

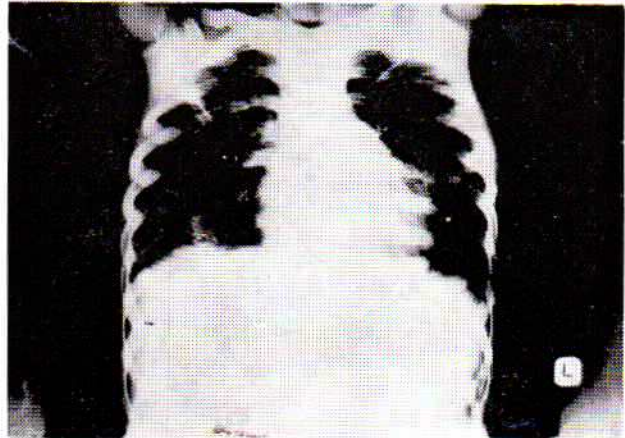
هنگامیکه کیست درون قلب راست جایگزین شده است ولی عارضه ایجاد نکرده باشد الکتروکاردیوگرام ممکن است طبیعی باشد. در مواردیکه کیست در داخل قلب چپ یا پریکارد جایگزین شود نشانه‌های کم‌خونی زیر پریکارد (Sub Pericardial ischemia) بصورت موج Q غیر طبیعی در الکتروکاردیوگرام مشاهده میشود. سایر تغییرات الکتروکاردیوگرافی بصورت امواج T معکوس در اشتقاق‌های I و AVL و جلو قلبی و امواج R کوچک در

شایعترین شکایت بیماران در دجلوی سینه است که احتمالاً در اثر پارگی کیست بداخل پریکارد و ایجاد پریکاردیت میباشد. در بیشتر موارد تنها نشانه بالینی بیماری را مرگ ناگهانی گزارش کرده‌اند. از نشانه‌های دیگر بیماری فشارخون بالا، سردرد،

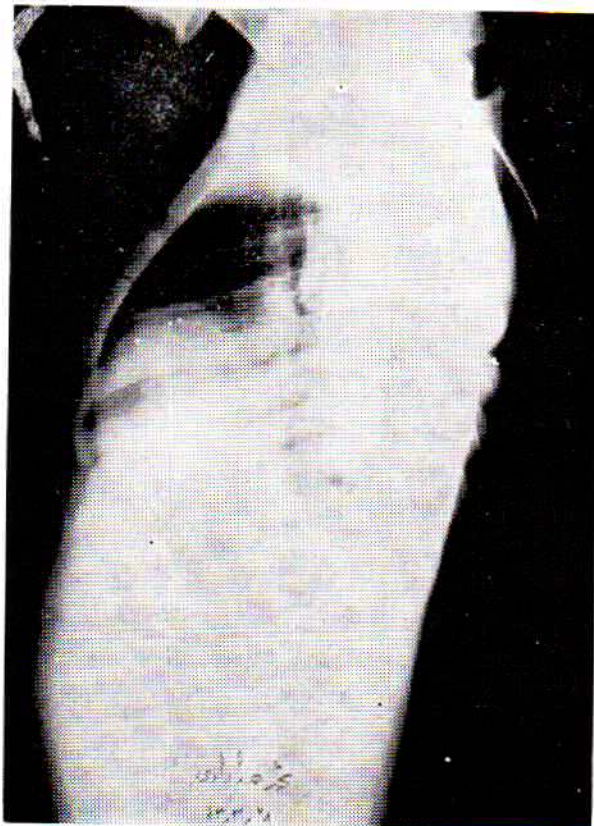
رادئوسکوپی باحرکات قلب حرکت میکند ولی ضربان در آن دیده نمیشود. توموگرافی و آنژیو کاردیوگرافی وسایل دیگر تشخیص هستند. در آنژیو کاردیوگرافی ضایعهای بدون عروق بصورت یک ناحیدگرد با جدار مشخص مشاهده میشود (۵۷ و ۸). کیست هیداتیک قلب را باید از تومورهای مדיاستن، کیستهای پریکارد، تومورهای میوکارد و آنوریسم بطن چپ تشخیص افراقی داد و چنانچه جدار آنوریسم بطن چپ کلسیفیه شده باشد تشخیص آن از کیست هیداتیک بطن چپ مشکل است (۱۰۸).

درمان: از نظر درمان لازم است بمحض تشخیص دادن این بیماری، حتی در بیمارانیکه هیچ گونه شکایتی ندارند، بدرمان جراحی و خارج کردن کیست مبادرت کرد. درمان طبی در این بیماری مطلقاً براه است. نتایج درمان جراحی در اکثر گزارشها موفقیت آمیز بوده است. اگر کیست سطحی باشد میتواند مایع آن را تخلیه کرد (آسپیراسیون) و از طریق همان سوزن مواد کشنده مانند فرمالین و یا کلرورسدیم ۳۳ درصد بداخل حفره کیست تزریق نمود. پس از تخلیه مایع نوبت بیرون آوردن غشاء

اشتقاقهای جلو قلبی و افزایش ولتاژ ناگهانی امواج در اشتقاقهای جلو قلبی و، جاور کیست میباشد (۱۰ و ۵۶ و ۸).
پرتونگاری سینه و رادئوسکوپی نخستین اقدامی است که برای تشخیص بیماران مبتلی به کیست هیداتیک قلب میتوان انجام داد و در آن ضایعه بصورت یک سایه گرد در جدار قلب چپ مشاهده میشود که ممکن است کلسیفیکاسیون هلالی شکل (Rim Calcification) در آن مشاهده شود و این خود نشانه از بین رفتن فعالیت کیست میباشد. در اکثر موارد کیست بدون کلسیفیکاسیون است و در

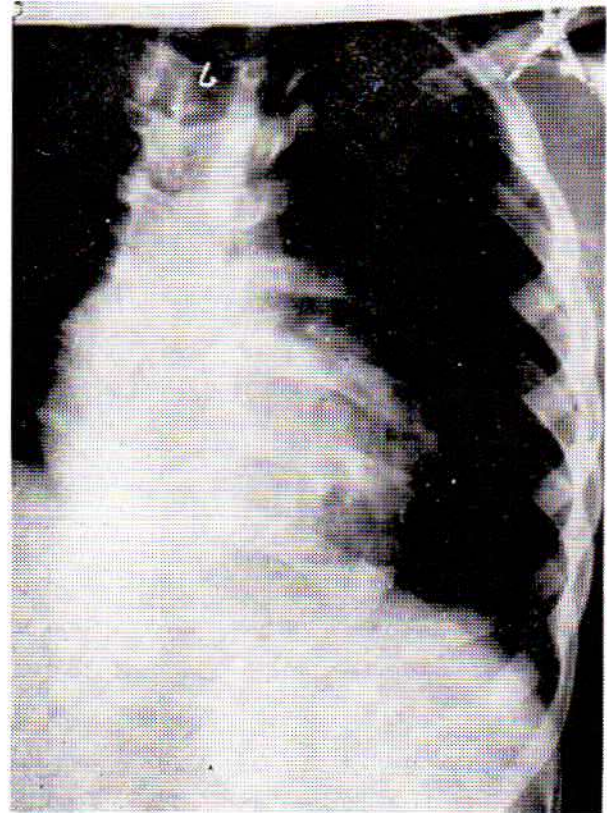


شکل ۱



شکل ۳

شکلهای ۳ و ۴ - رادئوگرافی قفسه صدری برجستگی جدار بطن چپ را بطور واضح نشان میدهد



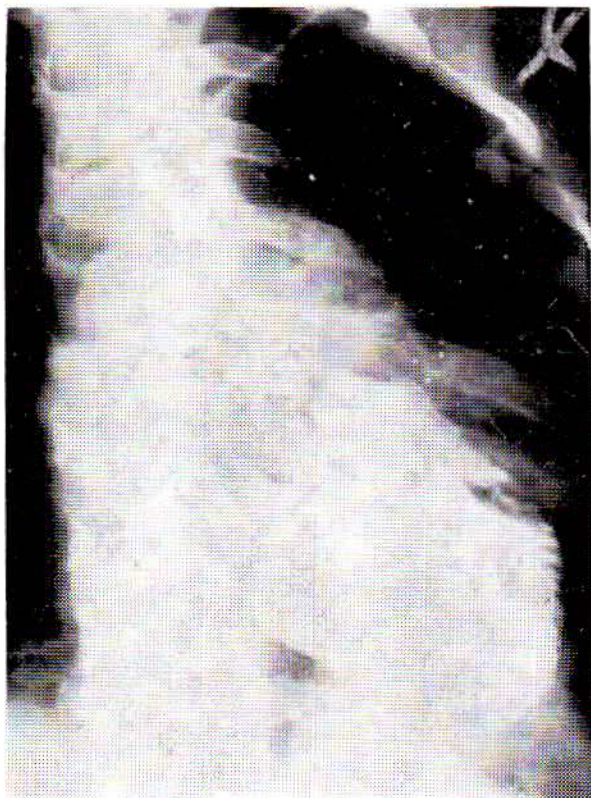
شکل ۲

واستفراغ به بخش فوریت‌های پزشکی مرکز پزشکی خورشید مراجعه کرد. در معاینه‌ای که در بیمارستان از بیمار بعمل آمد درجه حرارت ۳۹ درجه سانتی‌گراد، نبض ۱۲۰ در دقیقه و فشار خون $\frac{110}{80}$ بود.

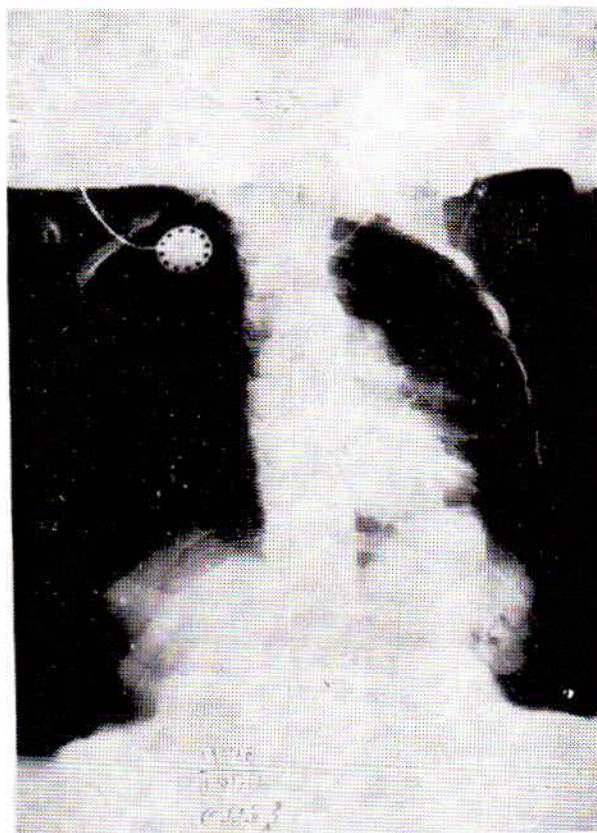
زاینده کیست فرامی‌رسد. هنگامیکه کیست عمقی باشد بیرون آوردن کیست با عمل جراحی قلب باز (Open Heart Surgery) انجام میگیرد (۲۰۸ و ۱۰). نارسائی میترال در تعقیب عمل جراحی کیست هیداتیک بطن چپ گزارش شده است (۹).

معرفی بیمار:

م-خ، ۱۲ ساله، اهل وساکن چهارمحال بختیاری، بعلت تب، پارزی

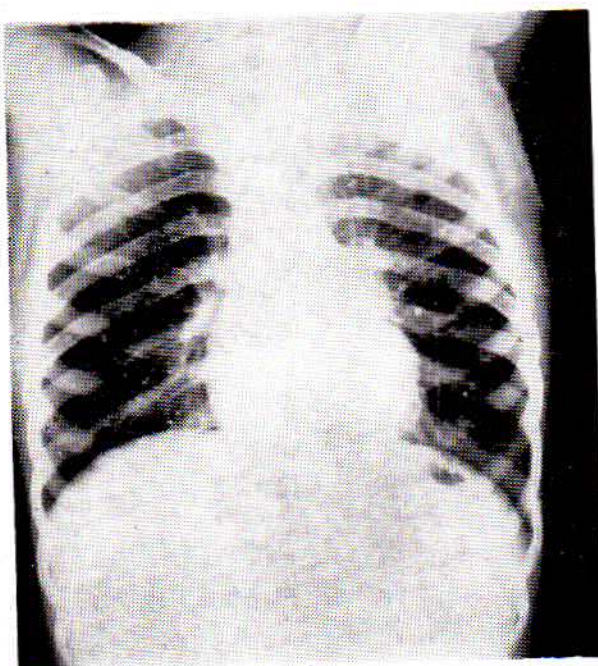


شکل ۶

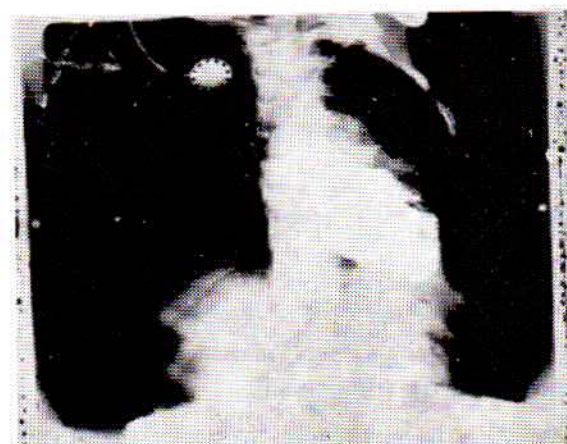


شکل ۴

شکلهای ۴ و ۵ و ۶ آنژیوگرافی دفتکت مخصوص جدار بطن چپ را بعد از تزریق ماده حاجب نشان میدهد



شکل ۷



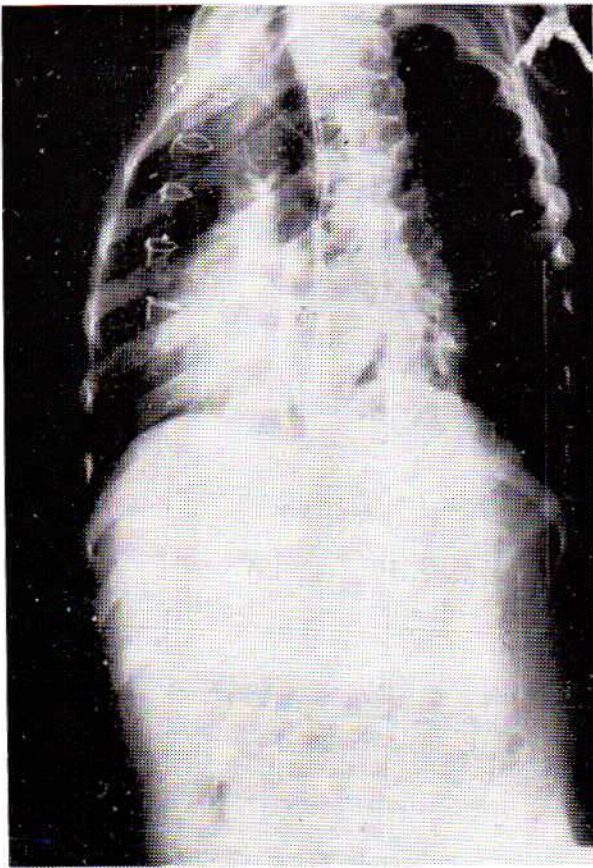
شکل ۵

بیمار با تشخیص بیماری عفونی احتمالاً مننژیت بستری گردید . بزل مایع نخاع طبیعی بود . در رادیوگرافی سینه یک برجستگی در جدار بطن چپ مشاهده شد (شکل‌های ۳ و ۲ و ۱) . در رادیوگرافی مغز انسداد شریان مغزی میانی بدون ضایعه فضاگیر داخل جمجمه دیده شد . در انژیوکارویوگرام در فازهای مختلف (شکل‌های ۴ و ۵ و ۶) ضایعه واضحی در ناحیه بطن چپ مشاهده گشت که بدون رگ بود و در ناحیه عمقی چپ قرار داشت . آزمون کازونی +۴ مثبت بود و بیمار با تشخیص کیست هیداتیک بطن چپ تحت عمل جراحی قرار گرفت . نتیجه آسیب‌شناسی وجود کیست هیداتیک

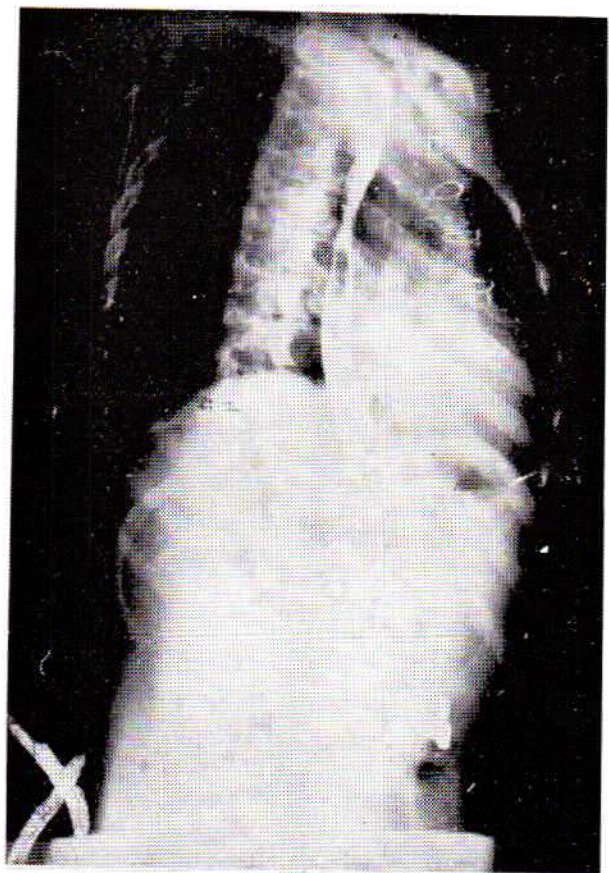
بطن چپ را تأیید کرد .

در رادیوگرافی که یکماه بعد از عمل جراحی بعمل آمد (شکل‌های ۷ و ۸ و ۹) جدار بطن چپ بحال طبیعی بازگشته بود . احتمالاً انسداد شریان مغزی میانی بعلت آمبولی در اثر تحرکات آندوکارد بوده است (۵) .

در سال ۱۹۷۱ نخستین مورد کیست هیداتیک قلب از ایران توسط آقای دکتر هیئت و همکارانش گزارش شده است (۸) . بیمار ما بنظر میرسد که دومین مورد کیست هیداتیک بطن چپ در ایران باشد .



شکل ۹



شکل ۸

شکل‌های ۸ و ۹

رادیوگرافیهای سینه پس از عمل جراحی نشان میدهد که جدار بطن چپ بحالت طبیعی درگشت نموده است .

REFERENCES :

- 1- Murphy, T.E. et al. Echinococcus cyst of the left ventricle. Report of a case with review of the pertinent literature. *Journal of Thoracic and Cardiovascular Surgery*. Vol. 61, 443-450, 1971.
- 2- Heilbrunn, A. et al. Surgical management of echinococcal cysts of the heart and pericardium. *Circulation* Vol. 27, 219-228, 1963.

- 3- Romanoff, H. Echinococcosis of the heart. Report of three new cases. Journal of Thoracic and Cardiovascular Surgery. Vol 66, No. 1, 29-37, 1973.
- 4- Halliday, J.H., et al.: Constrictive pericarditis following rupture of a ventricular hydatid cyst. British Heart Journal. Vol 25, 821-824, 1963.
- 5- Al-Naaman, Y.D., et al. Hydatid disease of the heart; a report of four cases. Journal of Cardiovascular Surgery. Vol 14, P. 95-101, 1973.
- 6- Perez-Comez, F. et al. Cardiac echinococcosis, clinical picture and complications. British Heart Journal, 35, 1326-1331, 1973.
- 7- Gibson, D.S. Cardiac hydatid cysts. Thorax, Vol 19, 151-158, 1964.
- 8- Heyat, J. et al. Surgical Treatment of echinococcal cyst of the heart. Journal of Thoracic and Cardiovascular Surgery. Vol. 61 755-764, 1971.
- 9- Di Bello, R. Hydatid cyst of the left ventricle of the heart: Mitral insufficiency after surgical treatment. Journal of Thorax and Cardiovascular Surgery. Vol. 49, 854-859, 1965.
- 10- Al-Naaman Y. et al. Successful emergency operation for hydatid disease of the left ventricle. Journal of Cardiovascular Surgery. Vol 14, 564-568, 1973.