

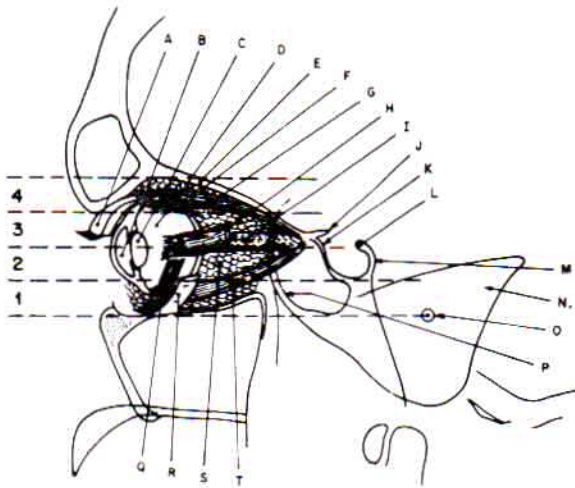
توموگرافی کامپیوتری ، روشی جدید در تشخیص ضایعات کاسه چشم Computed Tomography of Orbit

مجله نظام پزشکی

سال ششم ، شماره ۴ ، صفحه ۳۰۰ ، ۲۵۳۶

دکتر کاظم عباسیون - دکتر منصور تفضلی*

تشریح توهوگرافی کامپیوتری کاسه چشم طبیعی:
در صورتیکه تمام کاسه چشم را بوسیله چهاره قطع توهوگرافی
کنیم، پائین ترین و بالاترین مقاطع بترتیب نزدیک به کف و سقف
کاسه چشم قرار میگیرند (شکل شماره ۱). مقطع نزدیک به کف

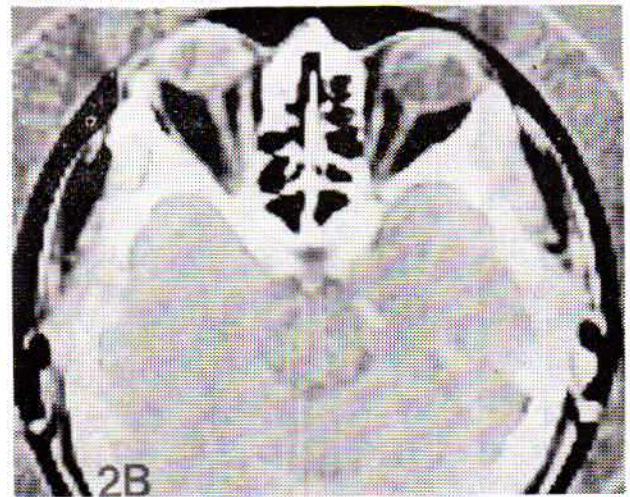
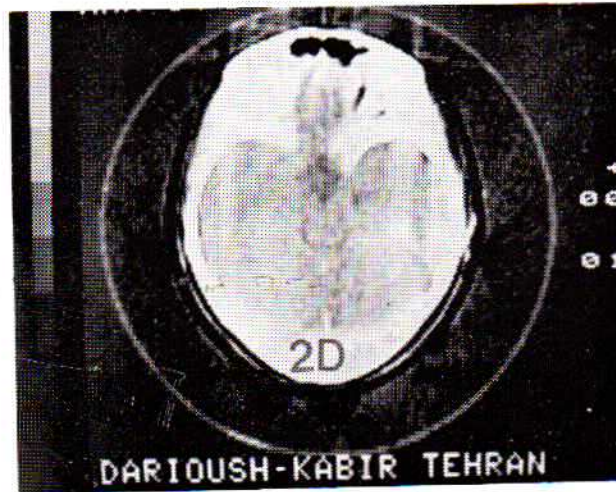
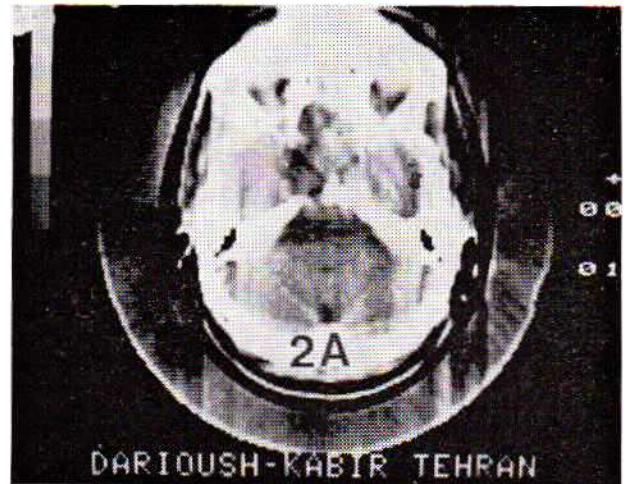
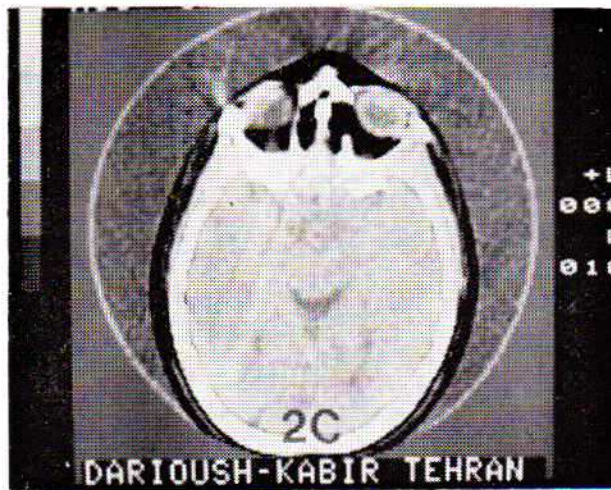


شکل شماره ۱: نمودار تشریحی کاسه چشم: محل خط بازال (Reeds) نشان
داده شده است که از کانال خارجی گوش بکناره تحتانی حدقه چشم کشیده میشود.
کاسه چشم به چهار مقطع ۸ میلیمتری تقسیم شده است.

A: پلك چشم B: اطاق قدامی C: عدسی D: اطاق خلفی E: سقف
کاسه چشم F: ماهیچه بالابرنده پلك فوقانی G: ماهیچه گرداننده فوقانی
H: ماهیچه گرداننده خارجی I: عصب بینائی J: زائده صریری قدامی
K: توپرکولوم زین ترکی L: زائده صریری خلفی M: دور سوم سلا
N: استخوان خار O: سوراخ خارجی گوش P: حن قدامی نمودال میانی
کاسه سر Q: ماهیچه مایل تحتانی R: کناره و چنه ای حدقه چشم
S: چربی پشت کره چشم T: ماهیچه گرداننده تحتانی

توموگرافی کامپیوتری نخستین بار در تشخیص ضایعات دستگاه
اعصاب مرکزی بکار برده شد. این روش بین سالهای
۱۹۶۷ تا ۱۹۷۲ در آزمایشگاه مرکزی شرکت انگلیسی
B. M. I. توسط G. N. Hounsfield بررسی و توسعه یافت.
سپس توسط J. A. E. Ambrose در سال ۱۹۷۳ در تشخیص
ضایعات دستگاه اعصاب مرکزی بکار برده شد (۱ و ۲). جزئیات
این روش طی مقاله ای جداگانه بنگارش درآمده است (۳). در
این مقاله فقط بذکر تغییرات مختصری که مطالعه کاسه چشم
را مقصور میسازد اکتفا خواهد شد. دو تغییر مهم شامل یکی نحوه
قرار دادن سر بیمار در درون دستگاه و دیگری کم کردن ضخامت
مقاطع برداشته شده از کاسه چشم میباشد. سر را بنحوی درون
دستگاه قرار میدهیم که در حال خم شدن بعقب (Extension) مسیر
اشعه تابیده شده زاویه ای برابر ۵ تا ۱۰ درجه نسبت بخط بازال،
Orbitomeatal تشکیل دهد. در این وضع قسمت وسطی (Mid plane)
اشعه تابیده شده و مقطع استوائی Mid plane کره چشمها
روی هم قرار میگیرند و دو مقطع تهیه شده در طرفین مقطع استوائی چشم
(Mid plane) عاری از هر گونه تصویری از استخوانهای سقف و
کف کاسه چشم میباشد. در بررسی محتویات کاسه چشم نیز بجای
مقاطع ۱۳ میلیمتری که در مورد مغز تهیه میگردد ، مقاطعی
بضخامت ۸ میلیمتر و در موارد ضرور ب ضخامت ۵ میلیمتر تهیه
میگردد. با این روش قادر ب تشخیص ضایعات فضاگیر که تا حدود
۱ سانتیمتر مکعب حجم داشته باشد، میباشیم.

* دانشکده پزشکی داریوش کبیر - دانشگاه تهران.



شکل شماره ۲: ۴ شکل مقاطع مختلف طبیعی توموگرافی کامپیوتری چشم میباشد که به ترتیب از کف تا سقف چشم بحروف A, B, C, D نشان داده شده است.

کاسه چشم را با وجود سینوس گونه (ماکزیلر) و اینکه در سطحی قرار گرفته است که تراکم استخوانی کف گودال میانی کاسه سردر آن واقع شده باشد، میتوان بخوبی مشخص کرد (شکل ۲ A). مقطع بالایی، سقف کاسه چشم را که با استخوانی بنحیضی متغیر تشکیل شده و همچنین بالاترین قسمت کره چشم را نشان میدهد میتوان مشخص ساخت (شکل ۲ D). در این مقطع جدار داخلی بوسیله تیغه استخوانی نازکی از سینوسهای عروانی پرویزنی جدا میشود و قسمت عقبی جدار خارجی آن بطرف داخل کشیده شده و همراه بال بزرگ استخوان شپره‌ای (اسفونئیدال) تشکیل جدار قدامی گودال میانی کاسه سر را میدهد. این تیغه در جلو که به استخوان و جنهائی (Zygoma) متصل میگردد خیلی کلفت تر است. در مقاطع وسطی (شکل ۲ B, C) معمولاً تصویر کره چشم، عضلات گرداننده کره چشم و عصب بینائی را میتوان مشاهده کرد. در عکسهای پولاروید تهیه شده، کره چشم بقطر ۶ تا ۸ میلیمتر نمایان میگردد و این قطر بسته باینکه تا چه حد بمقطع استوائی کره چشم نزدیکتر یا دورتر باشد، متغیر است. در یک چنین مقطعی کره چشم بوسیله یک حلقه با تراکم زیاد مشخص میگردد که مربوط به لایه‌های صلیبیه، شبکیه و عنبیه است. این حلقه دارای ضخامتی معادل یک میلیمتر بر روی فیلم پولاروید میباشد. کلفتی این حلقه نیز با سطحی که از کره چشم مقطع گرفته شده باشد تغییر میکند. در مواردیکه با ماتریکس (Matrix) 160×160 توموگرافی انجام گرفته است عدسی و حفره قدامی چشم را بخوبی میتوان مشخص کرد. تراکم عدسی بخصوص در افراد مسن از سایر قسمتهای کره چشم بیشتر میباشد. در بعضی از مقاطع حتی محل چسبیدن ماهیچه‌ها بر روی کره چشم را بخوبی میتوان تشخیص داد. بعلاوه اختلاف تراکم زیادی که بین عصب بینائی و بافت نرم پشت کره چشم وجود دارد و در نتیجه دارای ضرایب جذبی متفاوتی میباشد، عصب بینائی در مقطع استوائی کره چشم بخوبی نمایان میگردد و روی عکس

کاسه چشم را با وجود سینوس گونه (ماکزیلر) و اینکه در سطحی قرار گرفته است که تراکم استخوانی کف گودال میانی کاسه سردر آن واقع شده باشد، میتوان بخوبی مشخص کرد (شکل ۲ A). مقطع بالایی، سقف کاسه چشم را که با استخوانی بنحیضی متغیر تشکیل شده و همچنین بالاترین قسمت کره چشم را نشان میدهد میتوان مشخص ساخت (شکل ۲ D). در این مقطع جدار داخلی بوسیله تیغه استخوانی نازکی از سینوسهای عروانی پرویزنی جدا میشود و قسمت عقبی جدار خارجی آن بطرف داخل کشیده شده و همراه بال بزرگ استخوان شپره‌ای (اسفونئیدال) تشکیل جدار قدامی گودال میانی کاسه سر را میدهد. این تیغه در جلو که به استخوان و جنهائی (Zygoma) متصل میگردد خیلی کلفت تر است. در مقاطع وسطی (شکل ۲ B, C) معمولاً تصویر کره چشم، عضلات گرداننده کره چشم و عصب بینائی را میتوان مشاهده کرد. در عکسهای پولاروید تهیه شده، کره چشم بقطر ۶ تا ۸ میلیمتر نمایان میگردد و این

گیری کرده اند که شدت اکتالموپاتی باشدت بزرگ شدن ماهیچه گرداننده داخلی و تغییرات مخروط عضلانی نسبت مستقیم دارند و این ارتباط نسبت به اندازه بزرگ شدن ماهیچه گرداننده خارجی کمتر می باشد. در بیمارانیکه اگزوفتالمی همراه با کم شدن دید باشد و این کم شدن بینائی آنها ارتباطی بعوارض قرنیه نداشته است. شدت کم شدن دید نیز بستگی مستقیم بمقدار بزرگ شدن ماهیچه گرداننده داخلی و تغییرات مخروط عضلانی داشته است. شاید بزرگ شدن مخروط عضلانی و فشار وارد شده روی عصب بینائی نقشی در کم شدن دید ایفا می کند. ضمناً نشان داده اند که ضریب جذبی بافت نرم پشت کره چشم در بیماران تیروئیدی با اکتالموپاتی و بی اکتالموپاتی و همچنین در افراد سالم یکی می باشد. قطر عصب بینائی حتی در افرادی که بینائی خود را شدیداً از دست داده اند طبیعی بنظر میرسد.

توموگرافی کامپیوتری در بررسی عوارض مادر زاد، ضربه ای، عفونی، عفونی و توموری کاسه چشم کمک شایان توجهی می کند در این زمینه ها بذکر نمونه هایی چند اکتفا خواهد شد.

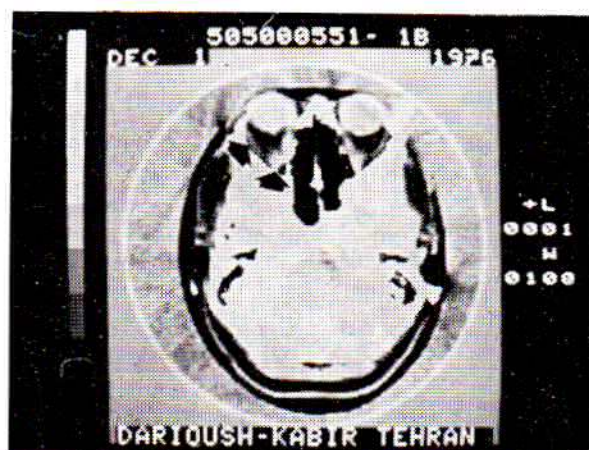
پسری ۱۵ ساله (کد ۱۰۱۴۳۴) بعلت برآمدگی چشم راست بمدت چند هفته مراجعه کرده بود. اگزوفتالمی متعاقب عفونتی در صورت بطور ناگهانی همراه با آماس پلک و سرخی ملتحمه بوجود آمده بود. با درمان، آماس پلک و سرخی ملتحمه از بین رفت ولی اگزوفتالمی ادامه داشت. کسره چشم بطور مستقیم در حدود ۶ میلیمتر بجلورانده شده و قابل بازگرداندن بداخل حدقه چشم نبود. ضربان و سوفل وجود نداشت. حرکات چشمها کاملاً طبیعی بودند. آزمایش ته چشم پرخونی وریدها را نشان میداد. پرتونگاری ساده جمجمه و سوراخهای عصب بینائی طبیعی بودند. در آنژیوگرافی کاروتید راست بزرگ شدن شریان اوقتالمیک مشاهده شد. توموگرافی کامپیوتری توده ای فضاگیر را در رأس کاسه چشم نشان داد (شکل A ۴). بیمار با احتمال ضایعه شبه توموری (Pseudotumoral) کاسه چشم تحت درمان با آنتی-بیوتیک و استروئید قرار گرفت. اگزوفتالمی بسرعت کاهش یافت. توموگرافی کامپیوتری که بعنوان پیگیری گرفته شده بود، کم شدن عارضه را نشان میداد (شکل B ۴).

مردی ۴۵ ساله (کد ۱۴۲۲) بعلت اگزوفتالمی چشم راست که در طی ۱۸ ماه قبل از بستری شدن بوجود آمده و بتدریج بزرگ شده بود، مراجعه میکند. اگزوفتالمی بی درد و چشم بطور مستقیم ۸ میلیمتر بجلورانده شده بود. کره چشم ضربان نداشت و سوفلی نیز شنیده نشد. دید بیمار کاهش یافته بود. حرکات چشم محدودیت

پولاروید دارای قطری در حدود ۱/۵ میلیمتر می باشد. در همین مقطع استوائی کره چشم، عضلات گرداننده خارجی و داخلی کره چشم بخوبی نمایان میگردد، بخصوص اگر مقداری از بافت چربی بین استخوان جدار کاسه چشم و عضلات مربوط قرار گرفته باشد. ضمناً مخروط عضلانی نیز در رأس کاسه چشم بخوبی مشاهده میگردد (شکل B, C ۲). بافت نرم پشت کره چشم بعلت ضریب جذبی پائین بصورت نواحی سیاه رنگ مشخص میشوند. مقاطع دو کره چشم باید در یک سطح گرفته شده باشد. در صورتیکه مقاطع تهیه شده از کرات چشم در یک سطح نباشند اندازه کره چشم روی عکس پولاروید متفاوت است و یکی را از دیگری بزرگتر و بطرف جلو برجسته تر نشان میدهد که امکان تشخیص غلط اگزوفتالمی را مطرح میسازد.

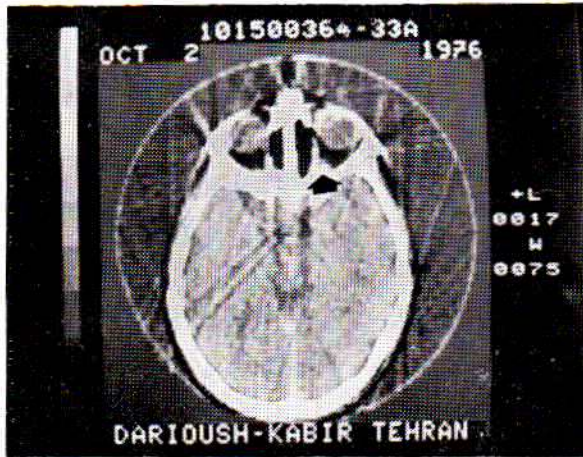
توموگرافی کامپیوتری در ضایعات چشم:

از توموگرافی کامپیوتری کاسه چشم در تشخیص کلیه بیماری های چشم استفاده شده است. لیکن این روش در تعیین علل عوارضی که سبب اگزوفتالمی یکطرفه یا دوطرفه میگردد ارزش تشخیصی بیشتری را حائز می باشد. کاربرد این روش هنوز در مراحل مقدماتی است و فقط مقالات معدودی در این زمینه برشته تحریر در آمده است (۴ تا ۸). در اگزوفتالمی آندوکرینی کلفت شدن عضلات گرداننده چشم و مخروط عضلانی در رأس کاسه چشم بارزترین تغییرات می باشد. این کلفت شدن بخصوص در ماهیچه های گرداننده داخلی و گرداننده خارجی چشمها و همچنین در مخروط عضلانی بیشتر مشهود می باشد (شکل ۳).

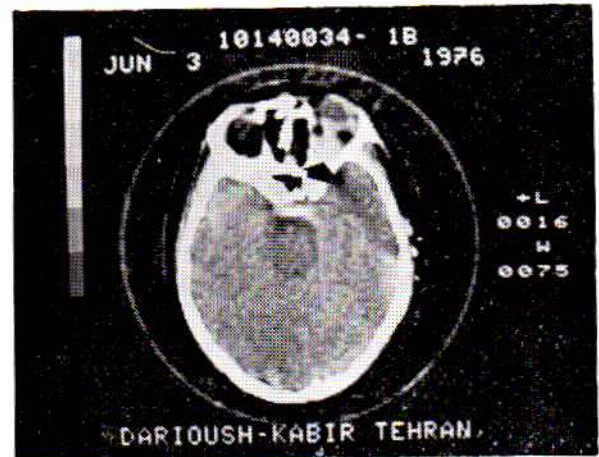


شکل شماره ۳: اگزوفتالمی دو طرفه ناشی از عارضه آندوکرینی تروئید- ضخیم شدن ماهیچه های گرداننده داخلی و خارجی و مخروط عضلانی راست کاسه چشم دیده میشود.

Dieter Enzmann و همکارانش (۷) در بررسی ۲۴ مورد اگزوفتالمی ناشی از عوارض آندوکرینی تروئید چنین نتیجه



شکل شماره ۴: A: اگزوفتالمی طرف راست که با عارضه فضاگیر شبه توموری

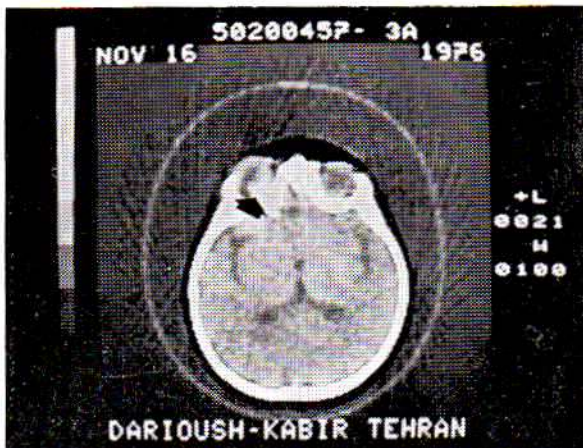


ب: اگزوفتالمی طرف راست بعد از درمان ضایعه فضاگیر کاهش یافته است. بوسیله علامت مشخص شده است (قبل از درمان).

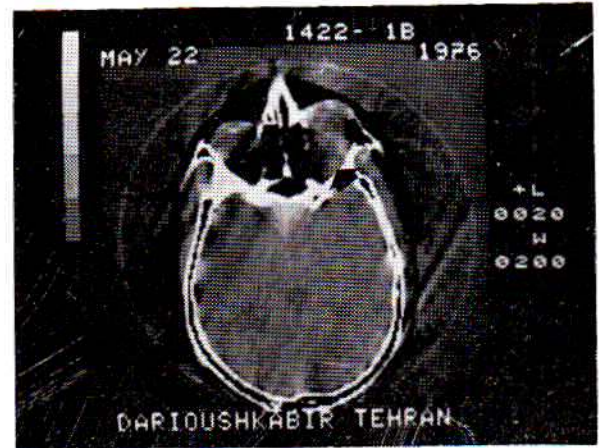
کودکی ۲ ساله (کد ۴۵۷-۲-۵) هنگام زمین خوردن مدادی که در دست داشته سبب پاره شدن پلک فوقانی و وارد شدن آن بکاسه چشم میگردد. مداد را از چشم خارج و زخم را پانسمان می کنند. چند روز بعد کودک دچار تب و سردرد می شود و اگزوفتالمی چشم چپ ظاهر میگردد. احتمال دمل داخل کاسه سر و کاسه چشم مطرح میشود در توموگرافی کامپیوتری در داخل مغز هیچگونه عارضه ای مشاهده نگردید ولی در کاسه چشم در بالای کره چشم و عقب آن باقیمانده جسم خارجی مشاهده میگردد که احتمالاً مغز مداد که محتوی سرب میباشد، بوده است (شکل شماره ۶).

زنی ۳۰ ساله (کد ۴۶-۳۰-۵) که بعلت برآمدگی چشم چپ بمدت یکسال مراجعه کرده بود در آزمایش، چشم چپ بجلو و پائین رانده شده و شدت اگزوفتالمی آن معادل ۶ میلیمتر بود. حرکات کره چشم و بینایی و آزمایش ته چشم طبیعی بودند.

نداشت و آزمایش ته چشم خیز خفیف پایی را نشان میداد. پرتونگاری ساده جمجمه و کاسه چشم عارضه ای را نشان نمیداد. سنتی گرافی مغز منفی بود. آنژیوگرافی کاروتید بزرگ شدن و به پائین رانده شدن شریان اوفتالمیک را نشان میداد. ونوگرافی نیز تغییر محل ورید اوفتالمیک فوقانی را نشان میداد ولی هیچکدام از این روشها تومور مشخصی را نمایان نمی کرد. توموگرافی کامپیوتری تومور بزرگی را در پشت کره چشم نشان میداد که نسبت به کره چشم و عصب بینایی در سطح بالائی و خارجی قرار گرفته بود (شکل ۵). توموری قرمز تیره رنگ با قطر ۳ سانتیمتر از طریق کرانیوتومی و برداشتن سقف کاسه چشم برداشته شد. در آسیب شناسی وجود همانژیوم کاورنو (Cavernous Hemangioma) تأیید گردید. اگزوفتالمی بیمار کاملاً از بین رفت و قدرت دید بهتر شد.



شکل شماره ۶: اگزوفتالمی چشم چپ بعلت جسم خارجی و واکنش آماسی بافت چشم - به قرار گرفتن جسم خارجی که در پشت و بالای کره چشم قرار گرفته است توجه نمود.



شکل شماره ۵: اگزوفتالمی چشم راست بعلت تومور همانژیوم کاورنو: به حدود مشخص تومور توجه شود.

زنی ۴۲ ساله (کد ۱۰۴-۴۳-۵) بعلت تاری دید چشم راست، دو بینی و پائین افتادن پلک فوقانی راست بمدت دوماه مراجعه کرد. در آزمایش، فلج عصب سوم مغزی راست، اگر وقتالمی خفیف در حدود ۲ تا ۳ میلیمتر و احتقان وریدهای عنبیه مشاهده گردید. ابتدا بعلت فلج ناگهانی عصب سوم مغز، بیماری قند مطرح شد که با آزمایش تحمل گلوکز به اثبات رسید. لیکن بعلت اگر وقتالمی احتمال ضایعه فضاگیر نیز مطرح گردید.

پرتو نگاری ساده کاسه سر منفی بود. توموگرافی کامپیوتری وجود توموری پررنگ را در ناحیه بال کوچک استخوان شب پرهای که تا خط وسط کشیده میشود، نشان داد (شکل ۹). این تومور بدرون کاسه چشم نیز کشیده شده و سبب اگر وقتالمی گردیده بود. در آنژیوگرافی کاروتید راست جریان کاروتید داخلی در ناحیه سیفون بویله تومور مزبور فشرده و تنگ شده بود. در کرانیو-تومی یک مننژیوم آن پلاک (En Plaque) بال کوچک استخوان شب پرهای که در قسمت داخلی توده ای حجیم تر تشکیل داده بود و جریان کاروتید را در بر گرفته بود، مشخص گردید. این تومور از طریق شکاف فوقانی کاسه چشم بدرون کاسه چشم کشیده میشود. در آسیب شناسی وجود مننژیوم تأیید گردید. بیمار تحت رادیو-تراپی قرار گرفت و بهبود نسبی حاصل شد.

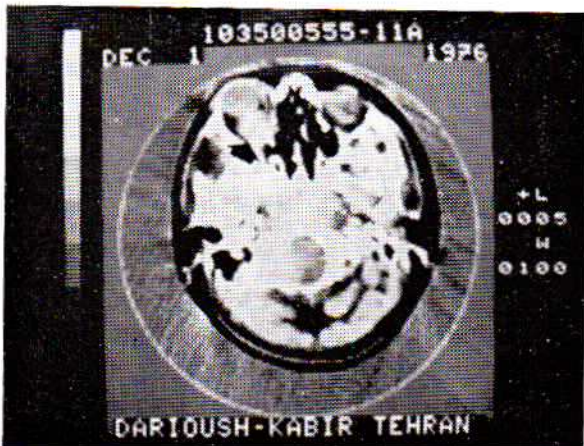
مردی ۲۵ ساله (کد ۴۱۹-۲۵-۱) بعلت سردرد و کدورت سینوس گونه دو ماه قبل مورد شستشوی سینوس قرار گرفته بود و قبل از بستری شدن به کرات دچار خونریزی از بینی میشده است. در آزمایش بالینی چشم چپ بجلو و کمی بخارج رانده شده بود. اندازه اگر وقتالمی ۱۲ میلیمتر و چشم قابل بازگرداندن بداخل حلقه نبود. حرکات چشم در تمام جهات محدود شده بودند. چشم ضربان نداشت و سوفلی شنیده نمیشد. بینائی بیمار تا حد شمارش انگشتان در ۱۰ سانتیمتری کم شده بود و آزمایش ته چشم

هنگامیکه چشم بدرون کاسه چشم رانده میشده با مقاومت زیادی روبرو میگردد. درکناره خارجی پلک فوقانی در داخل حلقه چشم کناره یک تومور سفت لمس میشود که دردناک نبود. این بیمار قبلا از نظر اوفتالموپاتی تیروئیدی بررسی شده بود و کلیه آزمایشهای انجام شده در حد طبیعی بودند.

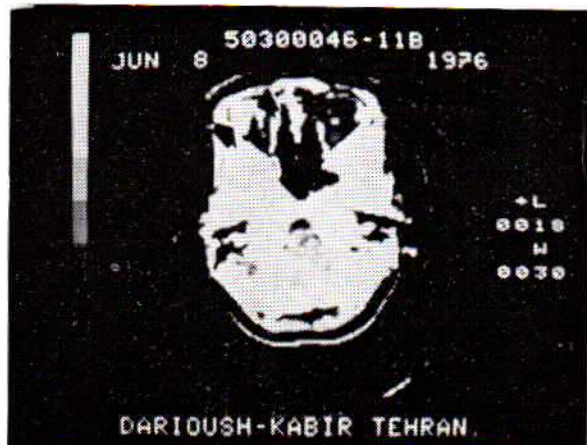پرتو نگاری ساده جمجمه و کاسه چشم هیچگونه ضایعه ای را نشان نمیداد. در توموگرافی کامپیوتری وجود یک تومور در ناحیه غده اشک که بوسیله تزریق وریدی ماده حاجب اوروگرافین (Urografin) بهتر نمایان میشود، ملاحظه گردید (شکل شماره ۷). از طریق کرانیوتومی و برداشتن سقف قسمتی از جدار خارجی کاسه چشم، توموری زرد رنگ و سفت که دارای غلاف مشخصی بود یکجا برداشته شد. آسیب شناسی تومور مختلط (Mixed) غده اشک را تأیید کرد. بیمار با بهبود کامل و بی هیچگونه عارضه ای مرخص گردید.

مردی ۳۵ ساله (کد ۵۵۵-۳۵-۱) بعلت کم شدن ناگهانی دید چشم چپ بمدت ۴ سال و اگر وقتالمی پیش رونده و بی درد چشم چپ بمدت ۶ ماه مراجعه می کند. در معاینه چشم چپ بطور مستقیم بیرون رانده شده بود و قابل بازگرداندن بداخل کاسه چشم نبود. ضربان نداشت و سوفلی شنیده نشد. حرکات کره چشم هیچگونه محدودیتی نداشتند. دید چشم شدیداً کاهش یافته بود و آزمایش ته چشم آتروفی عصب بینائی چپ را نشان داد.

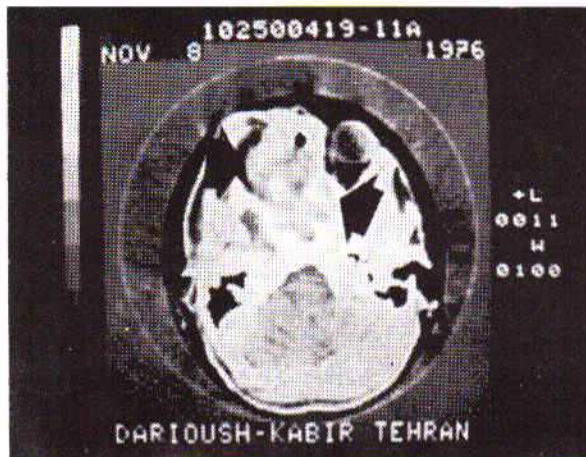
پرتو نگاری ساده جمجمه، سینوسها و سوراخهای اعصاب بینائی طبیعی بودند. آنژیوگرافی کاروتید چپ ضایعه ای را نشان نداد. توموگرافی کامپیوتری وجود تومور بزرگی را در پشت کره چشم تأیید کرد. (شکل ۸). در عمل از طریق کرانیوتومی و برداشتن سقف کاسه چشم تومور کاملاً برداشته شد و مننژیوم در آسیب شناسی تأیید گردید. اگر وقتالمی بیمار بهبود یافت و شدت بینائی نیز تا اندازه ای بهتر شد.



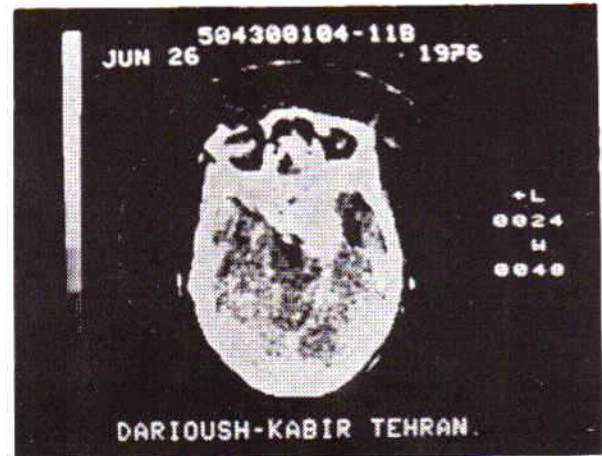
شکل شماره ۸: اگر وقتالمی چشم چپ بعلت مننژیوم پشت کره چشم.



شکل شماره ۷: اگر وقتالمی چشم چپ در اثر تومور مختلط غده اشک.



شکل شماره ۱۰: اگزوفتالمی دوطرفه بخصوص طرف چپ بعلت لنفوم بدخیم سینوسهای صورت به خوردگی جدار هر دو کاسه چشم و بردن سینوسهای اتمولید دو طرف توجه شود.



شکل شماره ۹: اگزوفتالمی چشم راست بعلت مننژیوم آن پلاک بال کوچک استخوان شب پره‌ای که بدرون کاسه چشم کشیده شده است.

گرداننده چشم بخصوص ماهیچه گرداننده داخلی و خارجی و مخروط عضلانی راس کاسه چشم میتواند اگزوفتالمی آندو کرینی تروئیدی را از انواع اگزوفتالمی‌های دیگر متمایز سازد (۷).

عوارضی نظیر هماتوم کاسه چشم و ضایعات گرانولوماتوز را که طی درمان و با گذشت زمان تغییر حجم میدهند، با این روش باآسانی میتوان پیگیری و مهار کرد (۸).

ضایعات توموری نظیر گلیوم عصب بینائی که عصب را مبتلا میسازد، بخوبی مشخص میگردد و حتی قادر است ادامه آنرا بدرون کاسه سر دنبال و مشخص کند. از این جهت در تعیین نحوه درمان نقشی اساسی را بازی میکند. در خصوص ضایعات توموری دیگر، نشان دادن وضع قرار گرفتن آنها نسبت به عصب بینائی وسایر بافت‌های درون کاسه چشم در تعیین نحوه عمل جراحی، از طریق کرائیو-تومی و یا باز کردن چشم از قسمت جانبی کهک شایان توجهی مینماید.

اگر چه این روش قادر به تشخیص افتراقی دقیق بین ضایعات فضا گیر خوش خیم و بدخیم نمیباشد، لیکن ضایعات توموری بدخیم را که همراه با ضایعات استخوانهای جدار کاسه چشم و حفره‌های سینوسی میباشد بخوبی نشان میدهد (شکل ۱۰). همچنین ادامه توموری را که در درون کاسه سر قرار گرفته و بکاسه چشم کشیده میشود، بخوبی نمایان میسازد. مانند مننژیومهای بال کوچک استخوان شب پره‌ای که بدرون کاسه چشم راه یافته و سبب بروز اگزوفتالمی میگردد (شکل ۹).

بدر نظر گرفتن تعیین محل و طرز قرار گرفتن ضایعات توموری که بوسیله توموگرافی کامپیوتری بدست میآید و اوضاع واحوال

خیز متوسط پایی را نشان میداد. احساس فرو کردن سوزن در فضای مشروب شده بوسیله شاخه چشمی عصب سه قلو کم شده بود. یک توده قرمز رنگ خونریز از سوراخ بینی چپ نمایان بود. پرتو نگاری کدورت سینوس گونه و خوردگی جدار و وجود توده‌ای را در سینوس پیشانی چپ نشان میداد. توموگرافی کامپیوتری توموری را نشان میداد که کاسه چشم چپ را پر کرده، سبب تخریب جدار سینوسهای پرویزنی و پر شدن آنها شده، حتی بکاسه چشم راست کشیده میشد (شکل ۱۰).

آزمایش تومور درون مجرای بینی چپ انجام شد و در آسیب شناسی لنفوم بدخیم تأیید گردید. بیمار برای رادیوتراپی فرستاده شد.

بحث و نتیجه گیری:

استفاده از توموگرافی کامپیوتری در تشخیص ضایعات دستگاہ اعصاب مرکزی و کاسه چشم یک روش مستند و قبول شده است (۱، ۲ و ۳) که عاری از هر گونه درد و خطری برای بیماران میباشد. بعلت اطلاعات زیادی که این روش بدست میدهد بر کلیه روشهای تشخیصی قبلی برتری دارد. فضای پشت کره چشم که قبلا از طریق آزمایش‌های بالینی و آزمایشگاهی با اشکال بررسی میگردد، با این روش در اسرع وقت بررسی می شود بی آنکه کوچکترین لطمه‌ای به بیمار وارد آید.

جزئیات تشریحی کاسه چشم طبیعی در این روش بخوبی نمایان میگردد و ارتباط ضایعات فضا گیر را نیز نسبت به وضع تشریحی طبیعی بخوبی میتوان مقایسه کرد.

توموگرافی کامپیوتری با نشان دادن کلفت شدن ماهیچه‌های

را بخوبی نمایان ساخته ارتباط آنرا نسبت به بافت طبیعی درون کاسه چشم بخوبی نشان میدهد .

این روش بخصوص در تعیین علت اگزوفتالمی از ارزش خاصی برخوردار میباشد. دقت تشخیص ضایعاتی که سبب اگزوفتالمی میشوند در شرایط فعلی بیش از ۷۵٪ میباشد .

با بکار بردن بیشتر این روش و تکمیل آن احتمالاً نتایج بهتری عاید خواهد شد .

توموگرافی کامپیوتری در بررسی علت اگزوفتالمی‌های مختلف دارای دقتی مشابه یا بیشتر از مجموع سایر روشهای تشخیصی نظیر ونوگرافی، اولتراسونوگرافی و آنژیوگرافی کاروتید میباشد ولی در شرایط کنونی توموگرافی کامپیوتری، از بکارگرفتن بعضی از روشهای تشخیصی مانند آنژیوگرافی کاروتید بی‌نیاز نمی‌باشیم. در این مقاله تشریح طبیعی و مرضی کاسه چشم در توموگرافی کامپیوتری بررسی گردید و نمونه‌هایی چند از ضایعات پاتولوژیایی معرفی گردید .

بالینی بیمار، جراح قادر است که در اکثر موارد حتی قبل از عمل جراحی ظاهراً بنوع پاتولوژیایی ضایعات پی ببرد. J. A. E. Ambrose همکارانش با بکار بردن اسکانر 80×80 ماتریکس (Matrix) توانسته‌اند در $76/5\%$ موارد ب تشخیص پاتولوژیایی نوع ضایعه قبل از عمل پی ببرند که این حد با روشهای تشخیصی دیگر نظیر ونوگرافی (venography) و مطالعات اولتراسونی رقابت می‌کند (۵). البته امروزه با بکار بردن اسکانر با درجه دقت بیشتر و ماتریکس 160×160 این قدرت تشخیص بمراتب بیشتر شده است (۵). باید اضافه کرد که توموگرافی کامپیوتری ما را از سایر روشهای تشخیص در مورد ضایعات توموری کاسه چشم بی‌نیاز نمیسازد و در ضایعات عروقی، آنژیوگرافی کاروتید باید انجام پذیرد.

خلاصه

توموگرافی کامپیوتری روشی جدید و عاری از هر گونه درد و صدمه‌ای برای بیمار میباشد. این روش قادر به نشان دادن دقیق وضع تشریحی کاسه چشم است و ضایعات غیر طبیعی درون کاسه چشم

REFERENES:

- 1- Ambrose, J. : Computerized Transverse Axial Scanning (Tomography): Part 2 Clinical application. Br. J. Radiology 46: 1023 - 1047. 1973.
- 2- Hounsfield, Gn. : Computerized Transverse Axial Scanning (Tomography): Part 1. Description of System. Br. J. Radiology 46: 1016 - 1022, 1973.
- ۳- منصور تفضلی - کاظم عباسیون ، توموگرافی کامپیوتری مغز، شماره ۱، سال ششم ، مجله نظام پزشکی ایران،
- 4- Gawler, J., Sanders, J.W.D., Bullo. Duboulay, G., Marshall, J.: Computer Assisted Tomography in Orbital Diseases. Br. J. Ophthalmology 58: 571 - 587, 1974.
- 5- Ambrose, J., Lloyd, G., Wright, J., : A. Preliminary evaluation of Fine matrix computerized axial tomography in the diagnosis of orbital space occupying lesions. Br. J. Radiology 47: 747 - 751. 1974.
- 6- Momose, J., New P., Grove, A. and Scott, W.: The use of computed tomography in ophthalmology. radiology 115: 361 - 368, 1975.
- 7- Enzmann, D., Marshall, W., Rosenthal, R., and Kriss, J.: Computed tomography in graves ophthalmopathy. Radiology 118: 615 - 620, 1976.
- 8- Enzmann, D., Donaldson, S., Marshall, W., and Kriss, J.: Computed tomography in orbital pseudotumor (Idiopathic orbital inflammation). Radiology 120: 597 - 601, 1976.