

پاپیلوم نای در کودکان

مجله نظام پزشکی

سال ششم شماره ۵ صفحه ۴۲۴ - ۲۵۳۶

دکتر محمد حسین مرندیان - دکتر حسین نجم آبادی - دکتر منوچهر امیر فیض - دکتر فرزانه رحیمی - دکتر احمد بهواد -
دکتر مرتضی لسانی - دکتر محمد جعفریان *

مقدمه:

بین تومورهای خوش خیم راههای تنفس کودکان، تومور خوش- خیم نای بسیار کمیاب است و تشخیص آن بدلیل غیر اختصاصی بودن نشانه‌های بالینی مشکل میباشد. شدت نشانه‌های بالینی، به محل تومور و حجم آن و درجه انسداد داخل نای بستگی دارد. گاهی نشانه‌های بالینی بشکل پنومونی حاد عود کننده، گاهی بصورت تنگ دمی شبه آسم (Dyspnée asthmatiforme) و زمانی بشکل خلط خون آلود میباشد. پاپیلوم نای تومور کاملاً استثنائی است و تعداد محدودی از آن در نوشته‌های پزشکی گزارش شده است.

شرح حال: بتول س. دختر بچه ۱۲ ساله، در تاریخ ۱۳۵۳/۷/۷ با تنگ دمی شدید بستری گردید. وی هفتمین فرزند یک خانواده دوازده نفری است. برادران و خواهران این کودک سالم هستند. دوران بارداری مادر وزایمان طبیعی بوده و از نظر رشد فکری و جسمی اشکالی پیش نیامده است. چون بیمار ساکن یکی از دهات شمال ایران است اطلاعات کمی درباره واکسیناسیون و بیماریهای دوران کودکی او در دست است. بنظر میرسد که کودک تا سن ۱۱ سالگی دچار عارضه تنفسی شدید نبوده و مثل سایر کودکان خانواده تعداد عفونتهای دستگاه تنفس وی از سه تا چهار بار تجاوز نکرده است. از سن ۱۱ سالگی نشانه‌های تنفسی بروز کرده اند. تب، سرفه، تنگ دمی و خلط بمدت چند روز ظاهر میشده و با تجویز

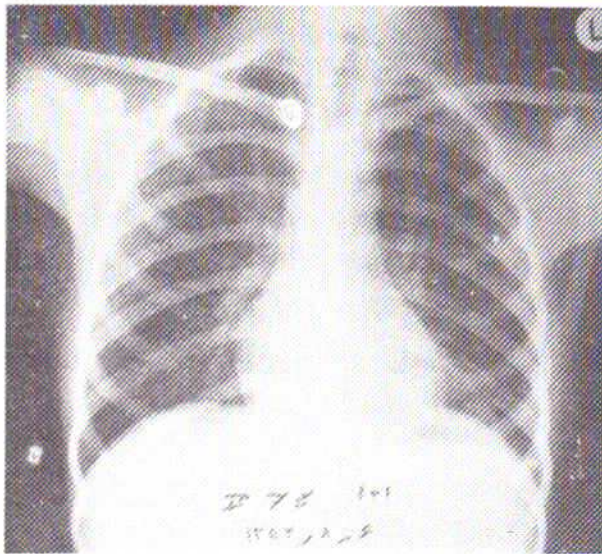
آنتی بیوتیک بیماری فروکش میکرده است. این حالت چند بار تکرار شده و آخرین بار بدلیل وخامت وضع تنفسی، بیمار به تهران منتقل شده است.

در آزمایشی که هنگام بستری شدن طفل بعمل آمد، کودک رنگ پریده، مضطرب و لاغر اندام بنظر میرسید (وزن ۳۰ کیلو گرم، قد ۱۳۵ سانتیمتر). تنگی نفس شدید از نوع بازدمی همراه با فرورفتگی و کشش عضلانی (تیراز) زیر جناغ و بین دنده‌ای وجود داشت. ریتم تنفس ۴۵ در دقیقه و فشار خون ۱۰۰/۶۰ میلیمتر جیوه بود. در سمع ریه رالهای مرطوب و رالهای برنشیک بویژه در قاعده ریه چپ بگوش میرسید و در دق این ناحیه ماتیته حسی میشد. آزمون پوستی، مخاطی، احشائی و عصبی طبیعی بود. در پرتونگاری ریه تیرگی غیر یکنواخت قاعده ریه چپ و پرهوائی در ریه راست وجود داشت (شکل شماره ۱). رادیوگرافی نیمرخ آتلکتنازی لوب تحتانی ریه چپ را نشان میداد.

درمان با آمپی سیلین و پردنیزولون داخل وریدی شروع شد و بهبود بالینی بوجود آمد. روزهای بعد بتدریج از شدت تنگی نفس کاسته شد و بعد از ۸ روز تنفس طبیعی گردید.

درمان با آنتی بیوتیک و کورتیکوسترئوئید ادامه داشت. در تاریخ ۱۳۵۳/۸/۴ تنگی نفس بطور ناگهانی در ساعت ۵ بعد از ظهر ظاهر شد و بمدت ۱۲ ساعت علیرغم درمان با کورتیکوسترئوئید

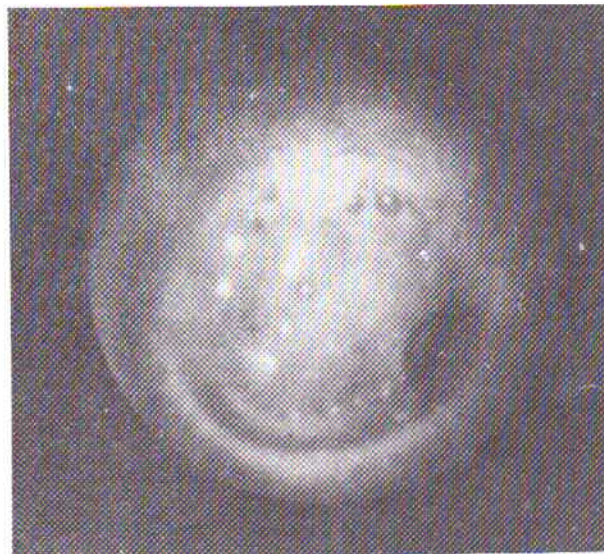* مرکز پزشکی لقمان الدوله ادهم، دانشگاه ملی.



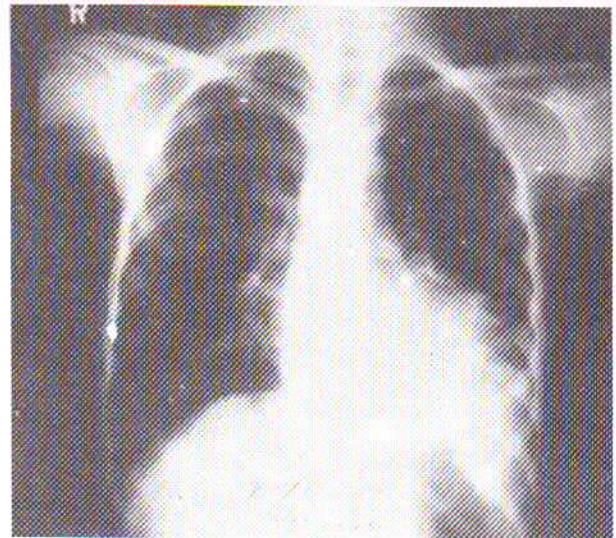
شکل شماره ۲- پرتو نگاری ریه در حد طبیعی است. سایه تومور در قسمت تحتانی نای مشهود است.

درمان داخل وریدی با کورتیکواستروئید و اتافیلین و دیازپام (والیوم) شروع گردید. نشانه‌های حاد تنفسی ۴۸ ساعت ادامه پیدا کرد و بتدریج کاهش یافت و در تاریخ ۱۳۵۳/۸/۱۴ بعد از دفع خلط مخاطی- چرکی فراوان که بارگه‌های خون‌همراه بود تنفس بیمار عادی شد. بهبود از تاریخ ۱۳۵۳/۸/۱۵ تا تاریخ ۱۳۵۳/۸/۲۴ ادامه داشت. ریتم تنفس ۲۰ تا ۲۵ در دقیقه بود ولی زمان دم کمی کوتاه‌تر از بازدم بنظر میرسید. درمان با کورتیکواستروئیدها بتدریج قطع و درمان ضدسل ادامه پیدا کرد. پرتو نگاری ریه (شکل شماره ۲) جز تیرگی مختصر قاعده ریه چپ، طبیعی بنظر میرسید.

در تاریخ ۱۳۵۳/۸/۲۵ وضع تنفسی مجدداً مختل شد. تنفس

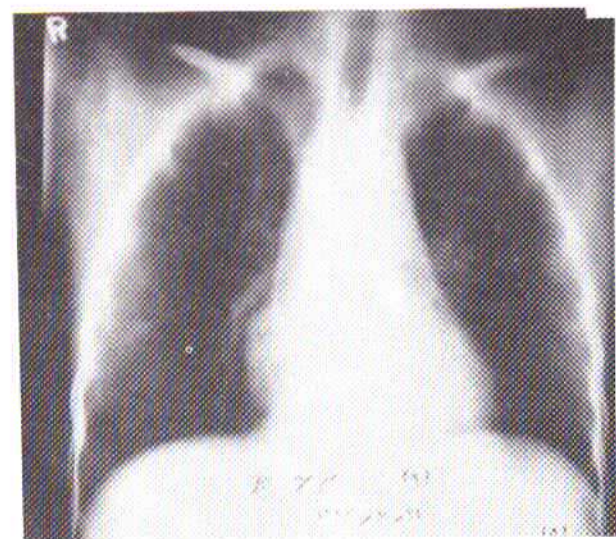


شکل شماره ۴- تصویر تومور در اولین برنگوسکوپی: تقریباً تمام مجرای نای بوسیله توموری با سطح ناصاف مسدود شده و فقط منفذ باریکی در سمت راست باقیمانده است.



شکل شماره ۱- تیره‌گی غیریکنواخت لوب تحتانی چپ و پرهوائی ریه راست سایه تومور در سمت چپ قسمت تحتانی نای مشهود است.

داخل وریدی و داروهای آرام‌بخش و اتافیلین طول کشید. روز بعد بهبود در حال بیمار بوجود آمد و این بهبود نسبی مدت پنج‌روز ادامه داشت. داروهای ضل سل به درمان قبلی اضافه شد. راهای سبیلان و خس خس (Wheezing) در دو ریه بویژه در سمت چپ بگوش میرسید. بیمار تب نداشت. در پرتو نگاری ریه افزایش شفافیت در هر دو ریه و تیرگی مثلثی شکل در قاعده ریه چپ دیده میشد. در تاریخ ۱۳۵۳/۸/۱۰ پزشک کشیک در ساعت ۹ شب فوری به بالین مریض احضار شد چون بیمار دفعاتاً وارد نارسائی تنفسی شده بود. در معاینه بالینی تنگ‌نفس شدید بویژه تنگ‌نفس بازدمی، عرق فراوان، افزایش تعداد تنفس، تاکی‌کاردی، تیراژ و راهای مرطوب در دو ریه وجود داشت.



شکل شماره ۳- توموگرافی بیشانی (فرونال) مجرای نای در بالای کارنا بوسیله تومور گرفته شده است.

کوچکی که: قسمت قدامی و سمت راست تومور دیده میشد ارتباط داشتند (شکل شماره ۴).

با بیوپسی دو قطعه بابعاد $5 \times 3 \times 2$ میلیمتر برداشته شد. خونریزی نسبتاً کم بود و عمل برونکوسکوپی و نمونه برداری (بیوپسی) خوب تحمل شد ولی نشانه‌های تنفسی بعد از برونکوسکوپی شدت پیدا کرد. برونکوسکوپی دوم سه روز بعد از این تاریخ انجام گرفت. بعد از خارج کردن مقدار زیادی ترشحات مخاطی چرکی، توموری در قسمت تحتانی نای با سطحی ناصاف و چند قسمتی ظاهر شد که روی دیواره چپ نای بلافاصله بالای محل انشعاب برونشهای اصلی در سطح وسیعی چسبیده بود (شکل شماره ۵). این بار قطعه‌ای بابعاد $0.5 \times 1.5 \times 1.5$ سانتیمتر بی‌خونریزی برداشته شد و وضع تنفسی بیمار بلافاصله بهبود پیدا کرد.

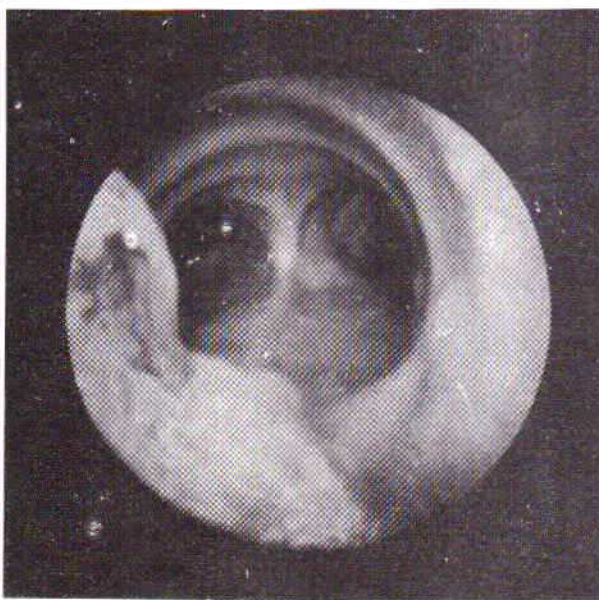روزهای بعد ریتم تنفس از نظر تواتر و دامنه طبیعی بود. در سمع ریه عارضه‌ای وجود نداشت. در بررسی مجدد رادیوگرافیهای ریوی تصویر تومور در کلیشه‌های استا ندارد دیده شد (شکل شماره ۱ و ۲). توموگرافی فرانتال که بعد از برونکوسکوپی دوم انجام شد حجم و محل استقرار تومور را نشان میداد (شکل شماره ۳). از تاریخ $1353/9/24$ تا تاریخ $1353/10/25$ تومور در چهار جلسه با آندوسکوپی برداشته شد. در بار آخر قطع پایه تومور با خونریزی شدید روبرو شد و این عمل انجام نگرفت. چند روز بعد از آخرین برونکوسکوپی طفل با وضع عمومی خوب و تنفس طبیعی و پرتونگاری طبیعی سینه از بیمارستان

سریع و صدا دار بود و روز بعد نشانه‌های نارسائی تنفسی حاد همراه با سیانوز شدید ظاهر آگریدید. این بار نیز درمان مثل سابق انجام گرفت ولی نشانه‌های نارسائی حاد تنفسی چهار روز طول کشید. بالاخره در تاریخ $1353/8/29$ بعد از دفع مقدار زیادی خلط تنفس آرام شد. همین نمای بالینی از تاریخ $1353/9/7$ تا تاریخ $1353/9/11$ تکرار گردید و روزهای بعد تنگی نفس کاهش پیدا کرد ولی رالهای سیبیلان و برنشیا در هر دو ریه وجود داشت و پرهوائی ریه‌ها در پرتونگاری مشهود بود.

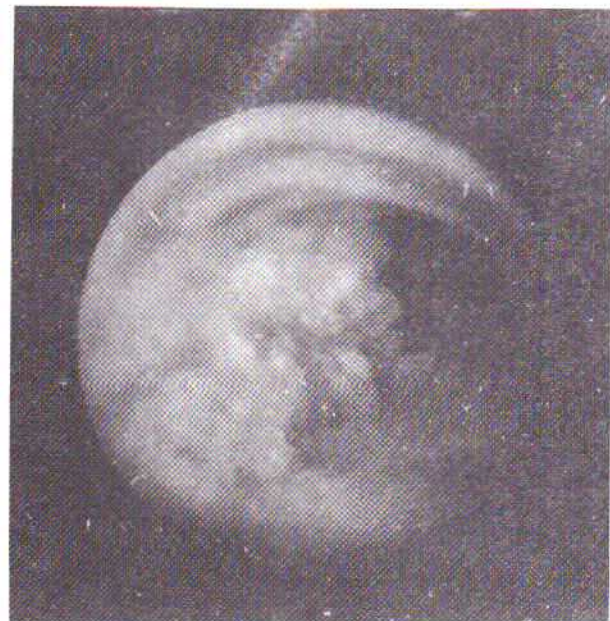در تاریخ $1353/9/20$ اولین برونکوسکوپی انجام شد.

آزمایش‌های تکمیلی: در فرمول شمارش هیپولو کوسیتوز خفیف بین ۹ تا ۱۱ هزار گلبول سفید و پولی نوکلئوز متوسط بین ۶۰ تا ۸۰ درصد وجود داشت. کمخونی و آئوزینوفیلی دیده نشد و تستهای پوستی سل منفی بودند. سرعت رسوب گلبولی در ساعت اول بین ۲۰ تا ۳۰ میلیمتر متغیر بود. آزمایش ادرار، الکتروفورز پروتئینهای پلاسما و الکتروکاردیوگرافی طبیعی بودند. در آزمایش خلط میکروبیهای معمولی راه تنفس رشد کرد و جستجوی باسیل سل با روش کشت منفی بود.

برونکوسکوپی اول در تاریخ $1353/9/20$: حنجره طبیعی، شکل و قطر نای در $2/3$ فوقانی طبیعی بود در حالیکه قسمت تحتانی نای را تومور بزرگ و غیرمنظم پر کرده و سبب انسداد کامل شده بود. برونشهای اصلی با نای بواسطه سوراخ



شکل شماره ۶- قسمت برزگی از تومور برداشته شده. محل انشعاب و قسمت ابتدائی برونشها طبیعی هستند.



شکل شماره ۷- تومور با سطح ناصافی و جوانه‌های متعدد در سطح وسیعی روی دیواره چپ نای بالای کارنا قرار دارد.

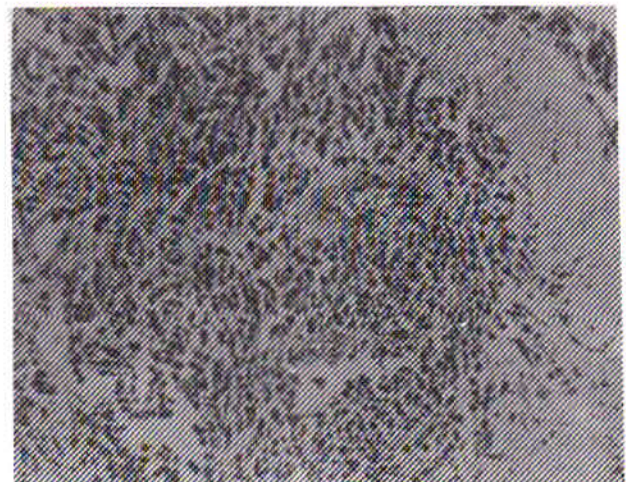
ارلیه تر اشته و برونش و ریه که توسط Dubost و همکارانش گزارش شده است (۷) فقط ۸ مورد تومور خوش خیم برونش و یک سیلندرم نای وجود داشت. از سوی دیگر Arrigone و همکاران (۱) که ۱۳۰ مورد تومور خوش خیم ریوی را در مایوکلینیک در مدت ۱۰ سال مطالعه کرده اند، فقط ۸ مورد تومور داخل برونش دیده اند ولی حتی یک مورد پاپیلوم نای گزارش نکرده اند. تومورهای نای و برونش از نظر تقسیم بندی در یک گروه قرار میگیرند (۹). ولی تومور نای کمیاب تر از تومور برونش بوده (۱۴)، و معمولاً خوش خیم میباشد (۲). در یکی از آمارهای مربوط به ۴۳ مورد تومور نای نزد کودکان، هفت مورد تومور بدخیم و ۳۶ مورد تومور خوش خیم گزارش شده است (۲). از نظر آسیب شناسی آدنوم شایعترین نوع تومورهای خوش خیم نای و برونش میباشد (۱۳، ۱۴) و سه نوع هیستولوژیک آن که به ترتیب درجه بدخیمی طبقه بندی شده اند عبارتند از: آدنوم کارسینوئید، آدنوم سیلندریک و آدنوم موکو اپی درموئید (۱۵، ۱۶). پاپیلوم تواموری است خوش خیم که معمولاً در حنجره و استثنائاً در نای قرار میگیرد و در این صورت معمولاً همزمان یا متعاقب پاپیلوم حنجره بوجود میآید (۱۲). مثلاً از ۲۴ مورد پاپیلوم (۱۹ مورد در کودکان) که Mounier - Khun و همکارانش مطالعه کرده اند، فقط در یک مورد پاپیلوم حنجره به قسمت فوقانی نای دست اندازی کرده بود (۱۰).

پاپیلوم اولیه نای یک تومور استثنائی است و وفور آن نسبت به پاپیلوم حنجره ۱ به ۱۰۰ میباشد (۱۲). پاپیلوم نای معمولاً متعدد (۵) و یا منتشر در سطح نای و نایژه میباشد (۱۳، ۳) پاپیلوم منفرد نای بسیار کمیاب است و گاهی سالها بی کمترین نشانه بالینی سیر میکند (۸). نشانه های بالینی با محل تومور و حجم آن تغییر است. گاهی این توده مثل یک سوپاپ در زمان دم و گاهی در زمان بازدم عمل میکند و نشانه های آتلکتازی و یا آمفیژم بوجود میآید (۸). در غالب موارد تظاهرات بالینی با سرفه های خشک همراه با خلط کم یا فراوان و گاهی همراه با رگ های خون شروع میشود. در مرحله پیشرفته تنگ دمی کم و بیش شدید گاهی همراه با تنفس صدا دار و خشن وجود دارد. تنگی نفس ممکنست حمله ای و شبانه بوده و یا در زمان فعالیت بروز نماید و تشخیص آسم برونشیک در بعضی از بیماران داده میشود (۵، ۳). در تعدادی از شرح حالهای منتشر شده بیماران قبل از مرحله آندوسکوپی بعنوان مبتلایان به حملات متوالی آسماتیک درمان شده اند (۵، ۱۲، ۱۳). اخیراً Sing و همکارانش (۱۱)، نشانه ای با اسم Snifing sign توصیف کرده اند. این علامت که بعلمت مسدود شدن بیش از ۷۵٪ منفذ نای

مرخص شد. در ضمن تمام داروهای بیمار بعد از برونکوسکوپی دوم قطع شده بود و فقط یک آنتی بیوتیک پوششی ادامه داشت. در برونکوسکوپی آخر تمام برونشها بدقت بررسی گردید و کمترین اثری از تومور در آنها دیده نشد. بعبارت دیگر تومور منحصراً مربوط به نای بود (شکل شماره ۶).

آزمایش آسیب شناسی که شش بار از قطعات بیوپسی انجام گرفت، دست آوردهای مشابه داشت. تومور از یک بافت همبند تشکیل شده بود و اپی تلیوم مطابق و با سلولهای لوله ای آنرا مفروش میکرد (شکل شماره ۷). اپی تلیوم روی یک غشاء قاعده ای ضخیم ولی با پولاریزاسیون و جهت یابی طبیعی مستقر بود. استرومای بافت همبند متورم و در لابلای آن سلولهای انتهایی لنفوسیتر بچشم میخورد. شاخی شدن، تقسیم سلولی و نشانه های بدخیمی دیده نشد.

در حدود دو سال بعد، بیمار در سن ۱۴ سالگی برای بررسی مجدد بستری شد. در این مدت دو سال بیمار کمترین نشانه تنفسی نداشت. عادت ماهیانه وی ظاهر شده و رشد بیمار کاملاً طبیعی بنظر میرسید (وزن ۴۲ کیلوگرم، قد ۱۴۵ سانتیمتر). رادیوگرافی ریه طبیعی بود. برونکوسکوپی زیر بیهوشی موضعی بعمل آمد و تومور با بعد $4 \times 5 \times 10$ میلیمتر با محور عمودی در جدار دیواره نای در حدود $1/5$ سانتیمتر بالای تیغه انتهائی نای که برونشها را جدا میکند، دیده شد. این تومور غیر منظم بود و در سطح آن جوانه های کوچک وجود داشت که با روش الکتروکواگولاسیون برداشته شد و قرار شد که بیمار هر شش ماه جهت کنترل آندوسکوپی یک مراجعه نماید.



شکل شماره ۷- منظره ذره بینی تومور.

بحث

تومورهای خوش خیم نای و برونش کمیاب هستند. از ۶۳۱ تومور

عده‌ای دیگر تومورهای متعدد در اثر پیوند ذرات حاصله از یک تومور اصلی بوجود می‌آیند (۵،۴). در حال اتیولوژی و ویروسی مبنای اقدامات درمانی مختلف بوده است. در بین داروهای مصرفی تراسیکلین و پودوفیلوتوکسین نتایج خوبی نداشته‌اند (۵). درمان باواکسن تهیه شده از سرم اتوژن با شکست روبرو شده است (۱۰) در حالیکه درمان با یک نوع واکنش زگیل‌گاو از عود بیماری جلوگیری کرده است (۴). ولی باید گفت امروزه درمان مؤثر طبی برای پاپیلوم وجود ندارد. آنتی‌بیوتیک و کورتیکواستروئید در موارد عفونت و التهاب شدید تاحدی مؤثرند. رادیوتراپی فقط در موارد نادر از پاپیلوماتوز منتشر دستگاه تنفس که برای آن امکان جراحی وجود ندارد، بکار برده می‌شود (۳).

عمل جراحی تنها راه درمان است و میتوان با آندوسکوپ یا باز کردن قفسه سینه تومور را برداشت. برداشتن تومور بوسیله آندوسکوپ عاری از خطر نیست. مهاجرت ذرات پاپیلوم در دستگاه تنفس حالت خفگی و خونریزی در موقع عمل از خطرات این روش ساده میباشد (۱۲،۷،۴). اخیراً روش ویژه‌ای پیشنهاد شده است که خطرات فوق را در بر ندارد: بوسیله لوله‌ای قسمت پائین تومور را با هوای آزاد ارتباط میدهند و برداشتن تومور بوسیله Cryoprobe که ذرات تومور بآن میچسبند و الکترو-کواگولاسیون انجام میگردد (۴). اغلب محققان روش باز کردن نای را ترجیح میدهند (۸،۲)، چون عود تومور بعد از برداشتن تومور بوسیله آندوسکوپ شایع است (۴، ۵، ۸). استحاله (دژنراس) بدخیم پاپیلوم امکان دارد ولی این عارضه کاملاً استثنائی است (۱۰،۸). اختلال‌های تهویه ریوی، عود تومور، عفونتهای مکرر سه‌عارضه مهم پاپیلوم نای میباشد.

درمان پاپیلوم بیمار ما با روش آندوسکوپیک انجام گرفت و نتایج کوتاه مدت آن رضایتبخش بود ولی احتمال عود بیماری در آینده وجود دارد و پیگیری تا دوران بعد از بلوغ ضرور است.

خلاصه: پاپیلوم نای یکی از تومورهای خوش خیم و کمیاب کودکان است. نشانه‌های بالینی این تومور گمراه کننده هستند و روشهای درمان آن هنوز کاملاً مشخص نگردیده است. نویسندگان شرح حال دختر دوازده ساله‌ای که به پاپیلوم منفرد ثلث تحتانی نای مبتلا بود معرفی میکنند. این تومور با حملات تنگ‌دهمی شدید شبه آسم بروز کرد و بتدریج بروخامت نشانه‌های بالینی افزوده شد. درمان با برداشتن تومور بوسیله آندوسکوپ انجام گرفت. بیمار مدت دو سال پیگیری شد. حجم تومور تغییری نکرد ولی جوانه‌هایی در سطح آن بوجود آمد که با الکتروکواگولاسیون برداشته شد. پیگیری بیمار با پروتوسکوپ دو بار در سال ادامه دارد.

بوجود می‌آید با دم کوتاه و سریع مشخص میگردد. تنفس بیمار شبیه «فین فین» کردن است و معمولاً با خس خس همراه میباشد. آزمایش‌های تکمیلی شامل پرتونگاری ریه و توموگرافی است (۷،۲، ۸، ۱۵).

تصویر مستقیم توده را استثنائاً میتوان همانگونه که در مشاهدات ما ذکر شد در کلیشه‌های ساده دید و معمولاً توموگرافی برای رؤیت توده ضرور است. تصاویری که در پرتونگاری ساده ریه مشاهده میشوند مربوط به گرفتاری پارانشیم ریه در اثر اختلال تهویه هوا و عفونت میباشد. این تصاویر همزمان با تب بوجود می‌آیند و بعد از بهبود مرحله بحرانی از بین میروند. گاهی پر هوایی ریه بعلت انسداد راه نای جلب توجه میکند (۱۱).

تشخیص بیماری بوسیله برونکوسکوپ امکان پذیر است. با این آزمایش میتوان به محل توده و شکل و اندازه آن و طرز استقرار آن روی دیواره نای و همچنین ارتباط آن با برونشهای اصلی پی برد و از تومور بیوپسی بعمل آورد و یا به حذف آن اقدام کرد. از نظر آسیب‌شناسی، تمیز پاپیلوم نای از پاپیلوم حنجره امکان پذیر نیست (۵). این توده از یک بافت همبند تشکیل شده و روی آنرا اپی‌تلیوم مطابق مفروش می‌سازد (۱۲،۸).

بافت همبند تراکم متغیر دارد و واسکولاریزاسیون خفیفی در آن دیده میشود. گاهی مناطق هیالینیزاسیون و یا کانونهای انتهایی در لابلای بافت همبند وجود دارد. اپی‌تلیوم مطابق از سلولهای مربع یا لوله‌ای شکل تشکیل شده و روی یک مایمران، بازال قرار میگیرد. غشاء قاعده‌ای دارای پولاریزاسیون و جهت‌یابی طبیعی میباشد. اپی‌تلیوم معمولاً دارای تنفس است و گاهی قسمتهایی از آن کراتینیزاسیون نشان میدهد (۱۰).

فرضیه‌های متعددی درباره فیزیوپاتولوژی پاپیلوم برونش وجود داشته و علل مختلفی پیشنهاد شده است. ناهنجاری بافتی، ضربه موضعی، پرخونی و نئوپلازی (۸). عده‌ای از محققین اختلال غدد داخلی را مسئول میدانند چون حجم پاپیلوم نای در زمان بلوغ با مراحل سیکل‌ماهانه تغییر پذیر است (۱۰). بر مبنای این فرضیه تزیق موضعی استروژن در مواردی از پاپیلوم حنجره انجام گرفته ولی مؤثر نبوده است (۱۰). اتیولوژی ویروسی مورد پسند اغلب محققان میباشد (۱۲،۸،۵). در تجربیات آزمایشگاهی توانسته‌اند که پاپیلوماتوز را از یک حیوان به حیوان دیگر منتقل کنند. نزد انسان پیوند ذرات پاپیلوم در دستگاه تنفس دور از منشاء تومور اصلی دیده شده است و اشکال منتشر پاپیلوماتوز با این فرضیه مطابقت دارد. عده‌ای فکر میکنند پاپیلوماتوز منتشر نای و نایژه همزمان و از چند نقطه شروع میشود (۲) و بعقیده

REFERENCES:

- 1- Arrigoni, M. G., Woolner, L. B., Bernatz, p. E., Miller, W. E, Fontana, R. S.: Benign tumors of the lung - A ten year surgical experience J. Thorac. Cardiovasc. Surg., 60, 589 1970.
- 2- Bennetts, F. E.: Tracheal tumors Postgrad. Med. J., 45, 446 1969.
- 3- Blackman, J., Cantril, S. T., Lund, P. K., Sparkman, D.: Tracheo - bronchial papillomatosis treated by roentgen irradiations - Report of two cases Radiology. 73, 598 1959.
- 4- Carden, E., Ferguson, G.B.: Large Tracheal papillomas: a difficult anesthetic problem and an apparent cure. Ann. Oto. Rhino. Laryngol., 84, 233 1975.
- 5- Clinical Pathological conference. The children' s medical center, Boston Mass. J. pediat. 64, 468 1959.
- 6- Deparedes, C.G., Plerce, W. S., Groff, D. B., Waldhausen, J. A.: Bronchogenic tumors in children. Arch. Surg. 100, 574 1970.
- 7- Dubost, C., Chardac, P., Diouri, A., Chertien, J., Thomeret, G.: Les tumeurs trachéo - bronchiques dites bénignes. A propos de dix _neuf observations. Sem. Hôp. Paris 59, 2965 1974.
- 8- Fishman, L. papilloma of the trachea. J. Thoracic Cardio Vascul. Surg. 44, 264 1962.
- 9- Habal, M. B., Murray, J. E.: Argentaffin adenoma of the trachea. Amer. J. Surg. 125, 336 1973.
- 10- Mounier - kuhn, P., Gaillard, J., Dumolard, P., Mounier - Kuhn, A.: Papilloma of the larynx and trachea in children. Inter. Surg. 59, 483 1974.
- 11- Singh, H. M., Thomas, D.M.E.: A clinical sign of adenocystic tumor of the trachea. Thorax 28, 442, 1973.
- 12- Stein, A. A., Volk, B. M.: Papillomatosis of Trachea and lung. Arch. Patho. 127, 124 1959.
- 13- Weisel, W., Lepley, D.: Tracheal and bronchial adenomas in childhood. Pediatrics 28, 394, 1961.
- 14- Wellons, H.A., Eggleston, P., Golden, G.T., Shannon, A.: Bronchial adenoma in chilbhood. Am. J. Dis. Child. 130, 301, 1976.
- 15- Wilkins, E.W., Darling, R.C., Soutter, L., Sniffen, R. C.: A continuing clinical survey of adenomas of the trachea and bronchus in a general hospital. J. Thorac. Cardiovasc. Surg., 46, 279, 1963,