

ثبوت داخلی شکستگی برجستگیهای گردن استخوان ران (تروکانتریک) با میخ منحنی

مجله نظام پزشکی

سال هفتم ، شماره ۱ ، صفحه ۶۵ ، ۱۳۵۸

دکتر مختار وطن خواه *

استخوان ران برای داخل کردن میخ تا قسمت تروکانتریک و سر استخوان ران خیلی طولانی است و بدین سبب جا دادن نوک میخ در مرکز سر استخوان ران اغلب خیلی دشوار است.

علت معروف نشدن روش Herzer و Lezius این بود که تکنیک تعیین کردن سوراخ استخوان برای داخل کردن میخ مشکل بود. استفاده از پرتوشناسی در اطاق عمل Siremobil (شکل ۳ و ۴)، این روش را به آسانترین و کوتاهترین عمل برای شکستگیهای قسمت تروکانتریک تبدیل کرد. تنها در این بیمارستان تا حال بیشتر از ۷۰۰ بیمار با این روش بسته که یک ثبوت داخلی است عمل جراحی شده اند.

روش کار:

برای انجام این عمل میخهای منحنی مختلف به طولهای ۱۶۰ ، ۱۷۰ ، ۱۸۰ ، ۱۹۰ ، ۲۰۰ ، ۲۱۰ و ۲۲۰ میلی متر و بقطرهای ۸ ، ۹ و ۱۰ میلی متر، یک دستگیر میخ ، دستگاه برش Albee ، اسباب خم کننده میخ ، قلم درز ، آچار پیچ گوشتی ، یک چکش (شکل ۲) و یک میز کشش Maquet (شکل ۳) و دستگاه پرتوشناسی متحرک لازم است.

تحت بیحسی عمومی ، روی میز کشش پاهای بیمار گشاد ، کشیده و طرف شکسته به داخل گردانده می شود تا تحت کنترل پرتو بینی ، جا افتادن کامل شکستگی انجام گیرد که برای موفقیت این روش مهم است (شکل ۳).

در مرحله اول میخ مناسب را ، معمولا بطول ۱۸۰ میلی متر و بقطر ۱۰ میلی متر ، طوری روی قسمت بالائی ساق پا گذاشته می شود که

شکستگی های تروکانتریک ۱۸/۵ درصد تمام شکستگی ها را تشکیل میدهند و مخصوص بیماران مسن (سن متوسط ۷۴/۵ سال) میباشند. تا سی سال قبل ، عمل جراحی این شکستگی ها معمول نبود و میزان مرگ و میر بی عمل به بیش از ۴۰ درصد میرسید. بعدها مقالات بیشتری درباره روش های مختلف جراحی منتشر شد. ولی اغلب آنها بعلت طولانی بودن و وسعت عمل برای این بیماران مسن زیاد قابل استفاده نبود و بیماران امکان راه رفتن را بلافاصله بعد از عمل نداشتند که این برای جلوگیری از ذات الریه و امبولیسم بی نهایت مهم است.

تاریخچه:

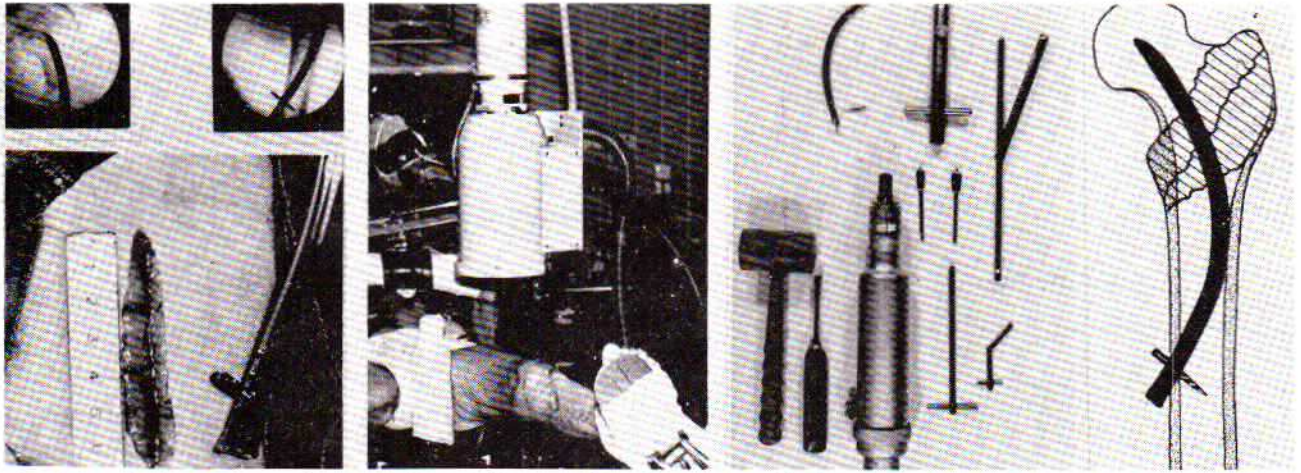
در سال ۱۹۴۸ ، Herzer (۲) و Lezius (۴) میخ منحنی را برای ثبوت شکستگی های قسمت تروکانتریک (شکل ۱) در بخش جراحی بیمارستان شهر Luebeck آلمان ساختند. در سال ۱۹۷۵ ، Remé (۵) با ایجاد یک پیچ در انتهای میخ ، از بیرون رفتن آن جلوگیری کرد. Kuentscher (۳) در سال ۱۹۶۶ ، با استفاده از این بیومکانیک ، میخ تروکانتر را درست کرد.

Ender و Simon - Weidner (۱) در سال ۱۹۷۴ بجای یک میخ تروکانتر ، ۳ تا ۴ میخ نازک و الاستیک استعمال کردند. با وجود اینکه این میخها از لحاظ ثبوت داخلی با میخ منحنی شباهت دارند ولی مهم ترین مشخصات آنها که عبارت از کوتاهی مدت عمل و امکان راه رفتن بیمار در روز اول بعد از عمل است بی اینکه بیمار از فشار روی پای طرف شکسته خودداری نماید. علاوه بر این در این روشها فاصله سوراخ استخوان در قسمت کوندیل داخلی

* آلمان غربی - دانشکده پزشکی لوبک .

میخ وسط برش را در قسمت جلوساق به طول ۵ تا ۸ سانتیمتر نشان میدهد و سوراخ وسطی میخ برای پیچ محل ورود میخ را روی کورتکس طرف داخلی معین میکند.

تحت کنترل پرتو بیینی نوک میخ در مرکز سر استخوان ران قرار گرفته و بدنه آن به قسمت داخلی کورتکس طرف خارجی تکیه کند که در تلویزیون دیده میشود (شکل ۴). در اینصورت انتهای

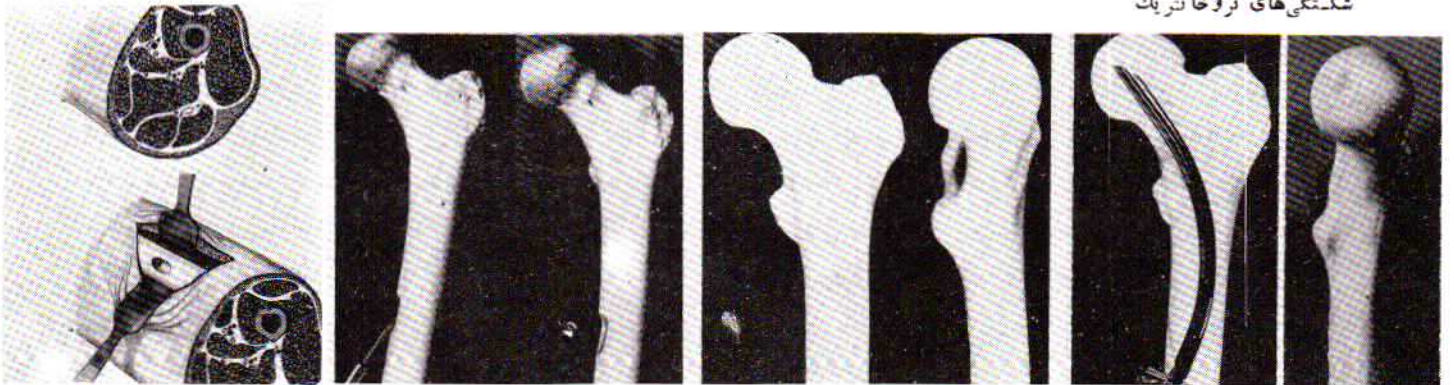


شکل شماره ۱- میخ منحنی برای فیکسایون داخلی شکستگی های تروکانتریک

شکل شماره ۲- اسبابهای لازم برای متد فیکسایون داخلی با میخ منحنی

شکل شماره ۳- جا انداختن شکستگی تحت بیحسی و کنترل رادیولوژی

شکل شماره ۴- مشخص کردن محل برش در قسمت جلو ساق روی فمور

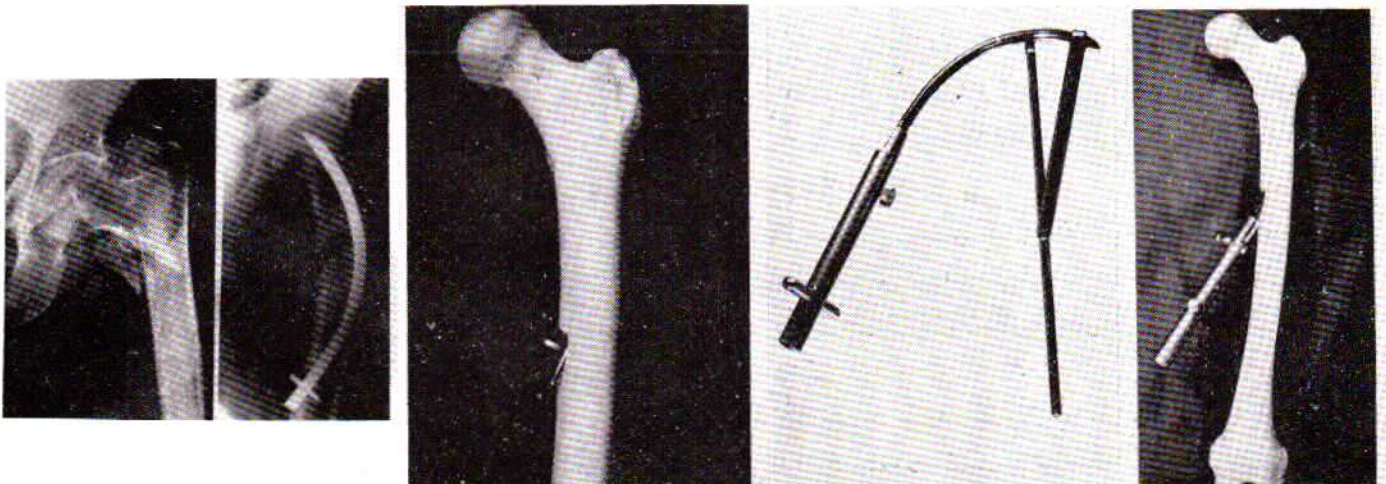


شکل شماره ۵ - معین کردن جای سوراخ میخ روی کورتکس داخلی با قلم درز تحت کنترل رادیولوژی

شکل شماره ۶- سوراخ کردن قائم کورتکس داخلی با سبیل ۱۰ میلی متری

شکل شماره ۷- با سبیل ۱۴ میلی متری کانال مناسب میخ ایجاد می شود

شکل شماره ۸- محل برش رادیولوژی ساق و محل سوراخ استخوانی را در قسمت داخلی فمور نشان میدهد



شکل شماره ۹- میخ منحنی در دستگیر در حال داخل کردن.

شکل شماره ۱۰- با دستگاه خم کننده میتوان فورم میخ منحنی را تغییر داد

شکل شماره ۱۱- انتهای میخ با پیچ ثابت شده است.

شکل شماره ۱۲- بیمار ۸۰ ساله با شکستگی ترخانتریک قبل از و بعد از عمل.

و یا شکل آنرا تغییر داد (شکل ۱۰).
بعداز برطرف کردن دستگیر ، انتهای میخ با پیچ مخصوص ثابت می شود (شکل ۱۱). بستن زخم در دو لایه با بخیه منقطع انجام میگیرد (۶ و ۷).
بعداز تمام شدن عمل ، پرتونگاری تمام رخ و نیم رخ لازم است. شکل ۱۲ حالت قبل و بعداز عمل بیمار ۸۰ ساله را باشکستگی برجستگی گردن استخوان ران نشان میدهد.
معمولا بیماران میتوانند با هر دو پا در هفته اول تادوم با ۲ چوب زیر بغل و در هفته دوم تا سوم با یک و یا بی عصا راه بروند. البته موقع راه رفتن باید به بیماران کمک کرد ، به خودداری از فشار روی پای طرف شکسته احتیاج نیست.
Remé (۵) در سال ۱۹۷۵ نتایج عمل جراحی شکستگیهای تروکانتریک را با میخ منحنی منتشر کرد . در ۹۳ درصد نتیجه خوب تا خیلی خوب بود . عفونت استخوان و یا شکستن میخ تا حال دیده نشده است.
روش Herzer و Lezius برای ثابت کردن شکستگی تروکانتریک شایسته تر و آسان تر از روش های بسته دیگر ثبوت داخلی میباشد.

بعداز سوا کردن ماهیچه های پهن میانی و راست رانی با قلم درز ، جای سوراخ استخوان را برای داخل کردن میخ ، تحت کنترل پرتویی روی کورتکس طرف داخلی دقیقاً مشخص می کنیم (شکل ۵) و با میل برش ۱۰ میلی متری یک سوراخ قائم در کورتکس داخلی بوجود آورده (شکل ۶) ، بامیل ۱۲ میلی متری طوری باید گشاد کرد که درمجرای ایجاد شده بتوان میخ را براحتی تا قسمت تروکانتریک داخل کرد . در این حال دستگاه برش با استخوان ران در سطح افقی زاویه ۲۰ درجه و در سطح قائم زاویه ۱۰ درجه تشکیل میدهد (شکل ۷). محل و شکل این مجرا برای موفقیت عمل بسیار مهم است (شکل ۸).

سپس باید میخ منحنی را که طول آن قبلاً انتخاب شده و شکل آن مناسب با شکل استخوان است و یا تصحیح شده و در دستگیر ثابت است ، تا دو سوم طول براحتی داخل استخوان بشود و یک سوم آخری را باید با ضربه های ملایم چکش طوری وارد کرد که نوک میخ در مرکز سر استخوان ران جا بگیرد و تنه منحنی آن به کورتکس طرف خارجی تکیه کند (شکل ۹). در صورتیکه میخ کوتاه و یا دراز باشد میتوان آنرا با آسانی بیرون کشید و عوض کرد

REFERENCES:

- 1- Ender, H. G.: Fixierung trochanterer Frakturen mit elastischen Kondylennageln. Chir. Praxis 18; 81-89, 1974.
- 2- Herzer, H.: Vortrag auf der 103. Tagung der Vereinigung Niederrheinisch - Westfälischer Chirurgen, Düsseldorf, 4: 3 - 4, 1950.,
- 3- Küetscher, G.: Zur operativen Behandlung der pertrochanteren Fraktur. Zbl. Chir. 91: 281 - 285, 1966.
- 4- Lezius, A.: Intramedullary nailing of introchanteric and subtrochanteric fractures with curved nail. J. int. Coll. Surg. 13: 569 - 572, 1950.
- 5- Remé, H.: Die Lezius - Nagelung bei pertrochanteren Frakturen. Mschr. Unfallheilk. 78: 379 - 384, 1975.
- 6- Vatankhah, M.: Technik der Lezius - Herzer - Nagelung. Wissenschaftl. Ausstellung auf der 94. Tagung der Deutschen Gesellschaft für Chirurgie, Munchen, 27: 30- 4, 1977.
- 7- Vatankhah, M.: Operationstechnik der Rundnagelung nach Lezius - Herzer. Wissenschaftl. Ausstellung auf der 119. Tagung der Vereinigung Nordwestdeutscher Chirurgen, Lübeck, 2: 4 - 6, 1977.