

سوراخ شدن خودبخودی معده در نوزاد

مجله نظام پزشکی

سال هفتم، شماره ۲، صفحه ۱۴۰، ۱۳۵۸

دکتر غلامرضا ولیزاده - دکتر فاطمه اخوی*

مقدمه:

سوراخ شدن خود بخودی معده در نوزاد عارضه بالینی نادری است که تشخیص بموقع آن برای نتیجه درمان با عمل جراحی حائز اهمیت خاصی میباشد. با وجودیکه حادثه سوراخ شدن معده در نوزادان زیاد شایع نیست ولی تاکنون بیش از ۲۰۰ مورد آن در نوشته‌های پزشکی گزارش شده است. در بررسی این گروه طی ۲ سال، از ۸۱۳۹ نوزادی که در بخش زایمان بیمارستان دکتر مصدق (مرکز پزشکی امام خمینی) متولد شده‌اند، دو مورد بشرح زیر وجود داشته است:

بیمار اول: نوزادی دختر که موقع تولد ۱۳۵۰ گرم وزن داشت و به‌اپیدرمولیز بولوز نوع مهلك مبتلا بود، از روز دوم شروع به استفراغ کرد و روز سوم بعات اتساع شدید شکم پرتونگاری بعدل آمد که وجود هوا را در حفره صفاق نشان میداد. چون حال عمومی نوزاد اجازه عمل جراحی نمیداد با بزل (پونکسیون) حفره شکم و خارج کردن هوا، تنگی نفسی که بوجود آمده بود بر طرف شد ولی علیرغم درمان با آنتی بیوتیک و تنظیم الکترولیتها نوزاد در روز پنجم درگذشت. در کالبد شکافی (اتوپسی) علاوه بر ضایعات اپیدرمولیز در مخاط معده و مری، سوراخی بقطر ۵ میلیمتر در انحنای بزرگ معده در ناحیه آنتر دیده شد.

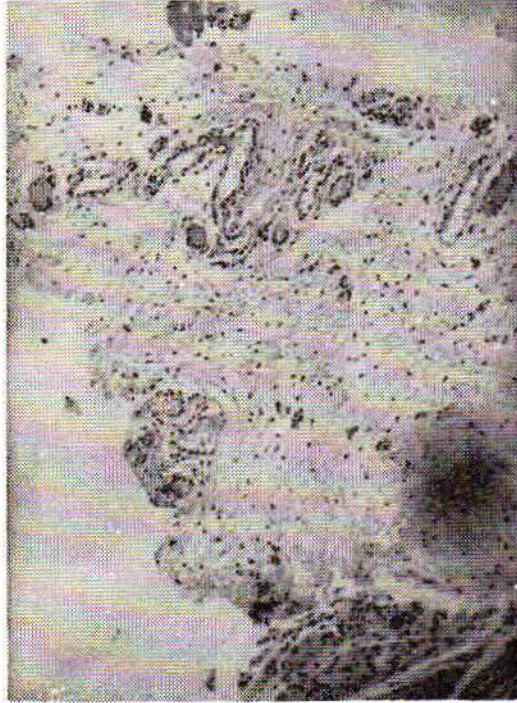
بیمار دوم: نوزاد فرزند ششم مادری است ۳۹ ساله که هفت سال پیش با تشخیص برونشیت مزمن و فیبروز ریه همراه با ناراحتی قلبی حاصل از آن بمدت دو ماه بستری بوده ولی بعد از آن جز تنگی نفس مختصر در مواقع حاملگی شکایت دیگری نداشته و در دوران بارداری داروئی مصرف نکرده است. بعلت وجود شکم بزرگ و تحت کشش با تشخیص هیدرآمیوس روزی دو قرص فورسمید (لازیکس) و غذای بی نمک بمدت یک هفته قبل از زایمان دریافت کرده است.

نوزاد با زایمان طبیعی و آپگار ۹ متولد شده و دچار هیدرآمیوس نیز بوده است. وضع جفت طبیعی، سن حاملگی حدود ۳۴ هفته، وزن طفل هنگام تولد ۲۰۰۰ گرم و قد ۴۶ سانتیمتر بوده است. نوزاد که پسر بود در روز دوم دچار احتلال تنفسی، استفراغ و اتساع شدید شکم میشود. پرتونگاری ساده شکم وجود هوا را در حفره صفاق همراه با مقداری مایع بشکل تصویر مایع و هوا در صفاق (هیدروپنوموپریتون) نشان میدهد (شکل ۱). سدیم ۱۴۶، پتاسیم ۵/۴ میلی کیوالان در لیتر، تعداد گلبولهای سفید ۶۶۰۰ با ۷۴٪ لنفوسیت و ۲۶٪ نوتروفیل، هموگلوبین ۱۳/۱ گرم درصد و هماتوکریت ۴۰٪ بود.

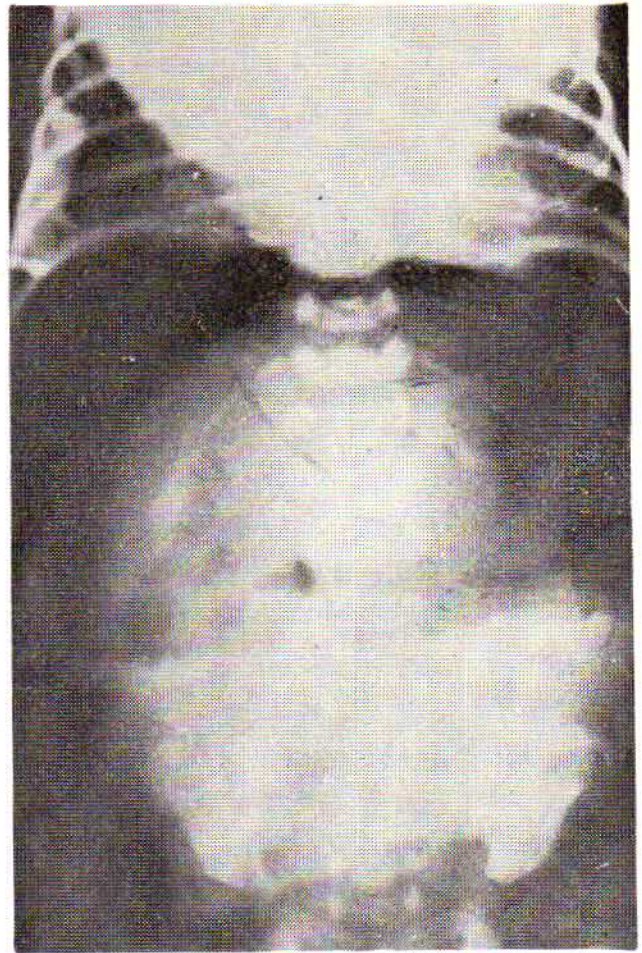
حال نوزاد سرعت رو بوخامت گذاشت و ۴۷ ساعت بعد از تولد و قبل از اینکه بتوان عمل جراحی روی او انجام داد فوت کرد.

* بیمارستان امام خمینی، دانشکده پزشکی دانشگاه تهران.

در ریز بینی معده در ناحیه مربوطه مخاط از بین رفته و زخم معدی که در کناره آن محل سوراخ شدن مشهود بود ، بچشم میخورد (شکل ۳).

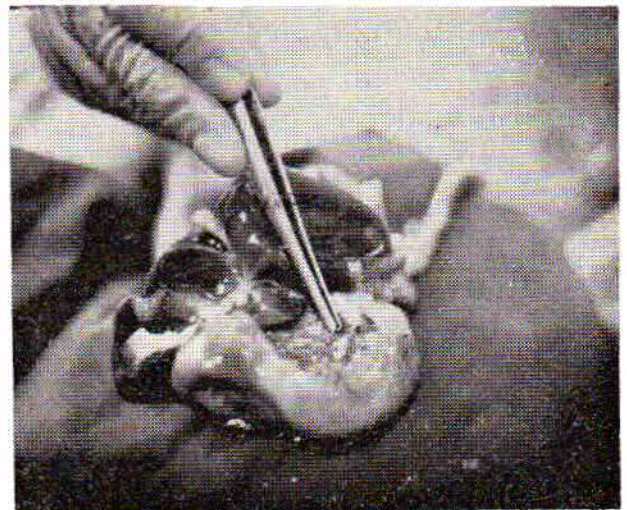


شکل ۳- زخم حاد معده در نمای میکروسکوپی.



شکل ۱- پرتونگاری ساده شکم ، با تصویر مایع و هوا در صفاق

در کالبدشکافی (اتوپسی) سوراخ کوچکی بقطر ۲ میلیمتر در انحنای کوچک معده بقاصه يك سانتیمتر از کاردیا دیده شد ، دور این سوراخ نسج نکروزه وجود داشت (شکل ۲).



شکل ۲- اتوپسی: سوراخ شدن معده زیر کاردیا در طرف راست پش دیده میشود.

بحث:

عللی که برای سوراخ شدن یا پارگی جدار معده ذکر شده است عبارتند از:

- ۱- زخم معده حاد یا مزمن ۲- نقص (آژنزی) عضله جدار معده
- ۳- دیورتیکول پاره شده ۴- پارگی توسط عبور لوله معدی
- ۵- انسداد لوله گوارشی در قسمتهای تحتانی ۶- ضربه شکمی
- ۷- زایمانی ۷- آنوکسی مغزی ۹- سپتیمی شدید بانکروز جدار معده ۱۰- علت نامعلوم (ایدیوپاتیک) (۱).

زخم معده و دوازدهه میتواند در نوزادان منجر به سوراخ شدن دیواره آنها بشود. برطبق بررسی Bird و همکارانش (۲) سوراخ شدن معده فقط در کمتر از نصف موارد زخم معده بوجود میآید ولی در مورد دوازدهه در همه موارد سوراخ شدن ، زخم وجود داشته است. در نوزاد دوم مورد این بررسی ، بدنبال ابتدا به زخم معده حاد و سوراخ شدن آن هوا داخل صفاق شده و ورم صفاق پیش آمده بود. شکل ماکروسکوپی سوراخ با نکروز کناره های آن و نیز شکل میکروسکوپی آن وجود زخم حاد معده را تأیید کرد. در سال ۱۹۴۳، Herbut (۶) نوزادی را که بعلت نقص عضلانی

شود که فشار داخل معده زیاد باشد زیرا در معده سالم نوزادی که در موقع زایمان خالی از هواست و با بازبودن کاردیا و پیلور مایع آمینوتیک بسادگی راه فرار دارد، فشار زایمانی به تنهایی قادر نیست در آن پارگی ایجاد کند (۱۳).

بسیاری از نوزادان مبتلا به سوراخ شدن معده بهنگام تولد دچار آنوکسی مغزی و خفگی بوده اند (۱۲-۱۵)

بنا به مطالعات Scholander و همکارانش (۱۱) در سگهای آبی بهنگام فرو رفتن در آب، خون متوجه اعضای مهم حیاتی مانند مغز و قلب میشود و برای این منظور رگهای مزانتریک بطور انعکاسی منقبض میشوند. از این نظریه برای توجیه ایجاد سوراخ شدن معده نوزادان مبتلا به کمبود اکسیژن (خفگی) استفاده میشود و عقیده بر اینست که کاهش اکسیژن مغز، انقباض عروق مزانتریک را بدنبال دارد که باعث ایسکمی و نکروز جدار معده و پارگی یا سوراخ شدن آن میشود (۸). Touloukian توانسته است این ضایعه را در نوزاد خوکها که بطور تجربی دچار خفگی شده بودند، بخوبی نشان دهد (۱۶).

خونریزی مغزی نوزاد در اثر ضربه زایمانی نیز میتواند ایجاد زخم معده کند. عارضه ایجاد زخم معده که برهمنای تأثیر کورتیکو-ستروئیدها از طریق مدار هیپوتالامیک-هیپوفیز-غدد فوق کلیوی پیشنهاد شده (۷)، هر چند که مورد بحث قرار گرفته ولی تاکنون به اثبات نرسیده است (۹).

یکی دیگر از علل سوراخ شدن معده را سپتیمی شدید بخصوص با ژرهای گرام منفی که منجر به ورم صفاق و نکروز معده بشود، ذکر کرده اند (۵). ولی مشکل بتوان ثابت کرد که سپتیمی باعث سوراخ شدن معده شود چه ورم صفاق تقریباً در همه موارد سوراخ شدگی معده وجود دارد و این بههولت میتواند در نوزاد ایجاد سپتیمی کند و قضاوت اینکه در موردی سپتیمی علت یا معلول بوده مشکل است (۱۴).

در موارد دیگری که علل نامبرده بالا یافت نشود به سوراخ شدن و پارگی جدار معده لفظ نامعلوم (ایدیوپاتیک) اطلاق میشود.

تشخیص: سوراخ شدن معده نوزاد معمولاً در دو هفته اول و بطور متوسط در روز سوم (۱-۱۲) اتفاق می افتد. اختلال تنفس و اتساع شکم اولین نشانههایی هستند که بچشم میخورند. اتساع شدید شکم بعلت وجود هوا در صفاق میتواند حرکات حجاب حاجز و تنفس را بشدت مختل کند و سیانوز ایجاد نماید. در این مواقع کشیدن هوا بایک سوزن باریک از حفره صفاقی میتواند اختلال تنفسی را برطرف کند. علائم بعدی بی اشتهائی و استفراغ است که ممکن است بخون آغشته باشد، دفع مدفوع خون آلود نیز دیده شده است.

جدار معده دچار پارگی معده شده بود گزارش کرد. از آن بعد مؤلفان دیگری (۱، ۱۷) در تأیید یافتههای او مواردی را گزارش کردند و این موضوع میرفت که روی همه سوراخ شدنهای معده در نوزادان تعمیم داده شود تا اینکه در سال ۱۹۶۵، Shaw و همکارانش (۱۳) بعد از بررسی ۷ مورد از سوراخ شدن خودبخودی معده در نوزادان و مطالعات تجربی در توله سگهای نوزاد و یک نوزاد مرده انسان که معده سالم داشت به این نتیجه رسیدند که اولاً اتساع شدید و پاره شدن معده باعث انقباض و کنار رفتن عضلات جدار در ناحیه پاره شده میشود و این ظن را ایجاد میکند که در محل سوراخ و پارگی نقص عضلانی وجود داشته است، ثانیاً نامنظم و غیر یکنواخت بودن ضخامت عضلانی و وجود فاصله بین دستههای عضلات، باعث ایجاد این شک شده بود که نقص عضلانی در کار بوده است. از آن بعد اگر چه وجود عصب عضلانی بعنوان علت سوراخ شدن و پارگی دیواره معده بطور کلی رد نمیشود ولی باید توجه داشت که وجود این ناهنجاری برخلاف آنچه که تصور میشد چندان هم شایع نیست.

دیورتیکول جدار معده که گاهی منجر به سوراخ شدن آن میشود میتواند معلول نقص عضلات دیواره آن (۳) و یا پاره شدن سروز و عضلات در معدههای تحت کشش باشد. طبیعی است که بعلت پرچین بودن مخاط، در اتساع شدید معده اول سروز و عضلات پاره میشوند و در محل پارگی دیورتیکولی بوجود میآید که جدار آن فقط از مخاط معده تشکیل شده است و این نیز میتواند بعلتی سوراخ یا پاره شده و باعث ورود هوا بداخل صفاق گردد و عواقب آن را ایجاد نماید.

لوله گاواژ یا لوله اکسیژنی که بجای نای وارد معده شده باشد میتواند در معده سوراخ ایجاد کند. احتمال این حادثه در لولههای نرم و قابل انعطاف فعلی خیلی کمتر شده است ولی بهرحال لوله گاواژ را بعنوان یک عامل سوراخ کننده معده نباید از نظر دور داشت. در یک مورد اتوپسی از بیماران Vargas (۱۷) لوله پلی اتیلنی که از محل سوراخ معده خارج شده بود مشاهده گردید. محل این سوراخ شدگی در طول اتحنای بزرگ معده در نقطه ای مقابل کاردیا بوده است. وجود سوراخ کوچک و نبودن علائم التهابی قابل توجه مؤید سوراخ شدن بوسیله لوله گاواژ میباشد (۱۷). انسداد لوله گوارشی در قسمتهای پائین تر از معده مانند آترزی پیلور (۴) یا دوازدهه (۱۰) و یا بعلت ورود بیش از حد اکسیژن (۱۸) نیز میتواند به سوراخ شدن و پارگی معده بیانجامد.

در صورتی ضربه زایمانی میتواند منجر به پاره شدن جدار معده

خلاصه:

دو نوزاد ، یکی دختر با وزن ۱۳۵۰ گرم و دیگری پسر با وزن ۲۰۰۰ گرم ، که در روز سوم و دوم زندگی برای آنها تشخیص سوراخ شدن معده داده شد و در اتوپسی نیز به اثبات رسید ، معرفی میشوند و علل سوراخ شدن معده در دوران نوزادی که عبارت بودند از: زخم معده ، نقص جدار معده ، دیورتیکول پاره شده معده ، پارگی توسط لوله معده ، انسداد قسمت های تحتانی لوله گوارش ، ضربه زایمانی ، آنوکسی مغزی ، زخم معده معلول خونریزی مغزی ، سستی سمی شدید ، علت نامعلوم ، مورد بحث قرار گرفتند .

در پرتونگاری ساده شکم در حال ایستاده حباب معده وجود ندارد در عوض وجود هوا در حفره شکمی و زیر حجاب حاجز چشمگیر است. بندرت پیش می آید که بر اثر پوشیده شدن محل سوراخ شده بوسیله چادرینه روده هوا بتواند وارد حفره صفاقی شود. در این موارد تشخیص مشکل میشود . در حفره شکمی علاوه بر هوا ، مایعی که عبارت از محتوی معده و شیر خورده شده باشد نیز دیده میشود. درمان بوسیله جراحی و دوختن سوراخ انجام میگردد. نتیجه عمل که تاچندی پیش با مرگ و میر زیادی همراه بود در سالهای اخیر امید بخش تر شده است و تا ۷۳٪ موفقیت نیز گزارش کرده اند (۱۲).

REFERENCES:

- 1- Amadeo, J. H., Ashmore, H. W., Aponte, G. E.: Neonatal gastric perforation caused by congenital defects of the gastric musculature. *Surg.* 48: 1010 - 17, 1960.
- 2- Bird, G. E., Limper, M. E., Mayer, J. M.: Surgery in peptic ulceration of stomach and duodenum in infants and children. *Ann. Surg.* 114: 526 - 42, 1941.
- 3- Brody, H.: Ruptured diverticulum of the stomach in a newborn with congenital membrane occluding the duodenum. *Arch. Pathol.* 29: 125, 1940.
- 4- Burnett, H. A., Halpert, B.: Perforation of stomach of newborn infant with pyloric atresia. *Arch. Pathol.* 44: 318, 1947.
- 5- Dunham, E. C., Goldstein, R. M.: Rupture of the stomach in newborn infants. *J. Pediat.* 4: 44, 1934.
- 6- Herbut, P.A.: Congenital defect in the musculature of the stomach with rupture in a newborn infant. *Arch. Pathol.* 36: 91- 4, 1943.
- 7- Kiesewetter, W. B.: Spontaneous rupture of the stomach in the newborn. *J. Dis. Child.* 91 : 162 - 167, 1956.
- 8- Lloyd, J. R.: The etiology of gastrointestinal perforations in the newborn. *J. Pediat. Surg.* 4: 77 - 84, 1969.
- 9- McCormick, W. F.: Rupture of the stomach in children. Review of the literature and a report of seven cases. *Arch. Pathol.* 67: 416 - 26, 1959.
- 10- Rehbein, E., Yanagisawa, F.: Complications after operation for esophageal atresia. *Arch. Dis. Childhood* 34: 24, 1959.
- 11- Scholander, P. F., Hammel, H. T., LeMessurier, H.: Circulatory adjustment in pearl divers. *J. Appl. Physiol.* 17: 184 - 190, 1962.
- 12- Shashikumar, V. L., Bassuk, A., Pilling, G. P., Cresson, S. L.: Spontaneous gastric rupture in the newborn: A clinical review of nineteen cases. *Ann. Surg.* 182: 22 - 25, 1975.
- 13- Shaw, A., Blane, W. A., Santulli, T. V., Kaiser, G.: Spontaneous rupture of the stomach in the newborn: A clinical and experimental study. *Surgery* 58: 561 - 66, 1965.

- 14- Sivanesan, S., Thong, Y. H.: Neonatal gastric perforation. *J. Singapore Pediat. Soc.* 18: 48 - 50, 1976.
- 15- Touloukian, R. T.: Gastric ischemia: The primary factor in neonatal perforation. *Clin. Pediat.* 12: 219, 1973.
- 16- Touloukian, R. J., Posch, J. N., Spencer, R.: The pathogenesis of ischemic gastroenteritis of the neonate: Selective gut mucosa lischemia in asphyxiated neonatal piglets. *J. Pediat. Surg.* 7: 194 -205, 1972.
- 17- Vargas, L. L., Levin, S. M., Santulli, T. V.: Rupture of the stomach in the newborn infant. *Surg. Gynecol. Obstet.* 101: 417 - 24, 1955.
- 18- Walstad, P. M., Conklin, W. S.: Rupture of the normal stomach after therapeutic oxygen administration. *New Engl. J. Med.* 264: 1201, 1961.