

تراتوم مادرزادی ناحیه فك و لب

در نوزاد*

«گزارش شرح حال يك بیمار»

مجله نظام پزشکی

سال هفتم، شماره ۴، صفحه ۲۵۲، ۱۳۵۹

دکتر عین الله روحی**

شرح حال بیمار:

نوزاد مرضیه ی، در گلوگاه از بخش بندپی حومه بابل در تاریخ ۵۶/۱۲/۲۴ متولد و همان روز در بیمارستان شاپور سابق بابل بستری شد.

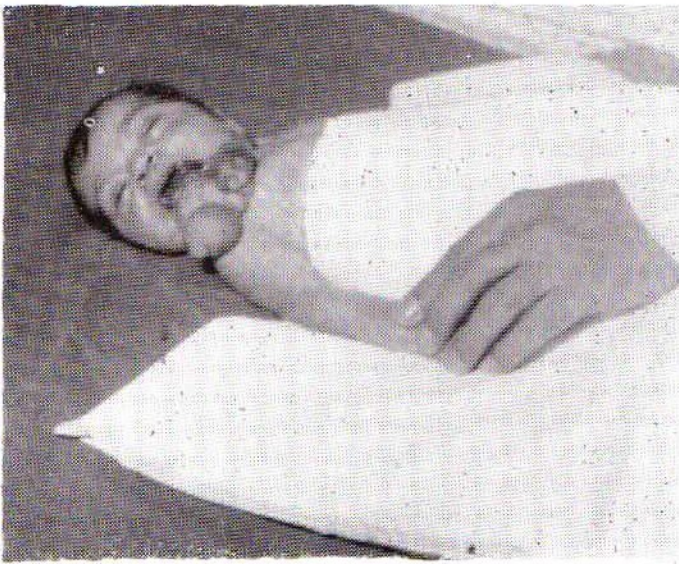علت مراجعه: وجود توموری نرم و متحرک در ناحیه دهان، لب و چانه بود.

سابقه خانوادگی: پدر نوزاد، ۴۵ ساله، شغل کشاورز دارای زن و شش فرزند که پنج پسر و یکی دختر است. هیچده سال قبل ازدواج کرده از نظر سابقه شخصی مبتلا به طپش قلب و احساس نفس تنگی در موقع کار و فعالیت است. در کودکی به بیماری مالاریا مبتلی شده است. ابتلاء به بیماری مقاربتی یا عفونی دیگری را بیاد ندارد. هر شش فرزند سالم بوده و هیچگونه بیماری مادرزادی ندارند. در سابقه خانوادگی پدر نیز بیماری مادرزادی را نشان نمیدهد. در معاینه بالینی پدر کودک، عارضه مهمی در دستگاههای قلب، ریه، گوارش، اندامها و ادراری وی دیده نشد.

مادر نوزاد، ۳۷ ساله، خانه دار که قبلا شش شکم زائیده است و همه فرزندان سالم هستند. هیچده سال قبل ازدواج کرده و در مدت زندگی زناشویی بیماری مهمی را ذکر نمیکند. در دوران کودکی سابقه ابتلاء به بیماریهای بثور، سیاه سرفه ندارد. زایمان طبیعی بانمای سر بوده است. در معاینه بالینی دستگاههای

بدن مانند قلب، ریه، اندامها، دستگاههای ادراری سالمند و به بیماری مقاربتی دچار نشده است: در مدت حاملگی کودک فوق بعلت خیز در اندامها از داروهای مدر ادراری و برای تسکین سردرد از قرص آسپرین استفاده کرده است.

معاینه کودک: نوزاد دختری است بوزن ۲٫۶ کیلوگرم، قد ۴۹ سانتی متر، در معاینه بالینی و پرتونگاری ریهها سالم هستند. قلب طبیعی است. شکم در لمس عارضه ای نشان نمیدهد. اندامها سالمند،



شکل شماره ۱

Diagnosis: Benign teratoma *

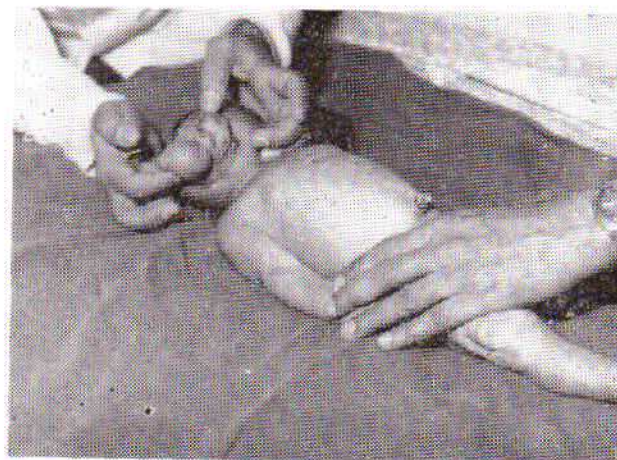
** بیمارستان شیروخورشید بابل.

بوده و مرحله دوم برای ترمیم پلاستیکی لب پائین است که مرحله اول آن با گذاشتن سوند عمده جهت گاوژ و بیهوشی عمومی همراه با لوله داخل نای و تزریق مقدار لازم خون تازه در حین عمل جراحی انجام شد و تمامی تومور از زیر زبان و کف دهان تا روی لبه فك تحتانی و لب پائین برداشته و برای آسیب شناسی ارسال شد که جواب آن تراتوم بوده است. نوزاد پس از عمل جراحی دچار عفونت ریوی گردید که خوشبختانه پدرمان داروئی پاسخ داده و بهبود حاصل شد. تغذیه کودک پس از سه روز که از راه لوله گاوژ ادامه داشت بطور طبیعی برقرار گردید و رشد و وضع جسمانی بیمار بحال عادی برگشت و در تاریخ ۵۷/۱/۱۲ کودک با بهبود کامل مرخص شد. توصیه شد برای ترمیم عمل جراحی پلاستیک لب پائین مجدداً مراجعه کند. این شرح حال نه از نظر نوع بیماری بلکه موضع و ایجاد تومور جالب بود که گزارش گردید.

تشخیص بالینی- نوزاد توموری مادرزادی چسبیده به لب پائین و زیر زبان و چانه و گلو دارد (تراتوم مادرزادی).

میکروسکوپی- توده ایست که اپیدرم بسیار نازکی آنرا میپوشاند $4 \times 5 \times 7$ سانتیمتر رویه برش توده زرد چربی مانند را با $3/5$ سانتیمتر نشان میدهد و در کانونهای دیگر تکه های استخوانی و کارتیلاژی را نیز در بر گرفته است. ۳ تکه پاس شد.

میکروسکوپی- آزمایش ریزینی برشهای آماده شده پوست را نشان میدهد که در لایه زیرین درم بافتهای گوناگونی همراه با کارتیلاژ هیالین دیده میشود. **تشخیص-** تراتوم خوش خیم



شکل شماره ۲

گوش، چشم، جاندا نهها، (فوتانها) و سوراخ مقعد طبیعی است. نوزاد ادرار میکند، مکونایوم بطور طبیعی دفع میشود. در مشاهده گلو و دهان بیمار توموری لبوله، با قوام متفاوت که يك قسمت آن شبیه پستان است از ناحیه زیر زبان و کف دهان روی لب و فك پائین تا ناحیه چانه گسترده شده و لب را بخارج و پائین روی گلو کشانده است. تومور با اندازه پرتقال بوده و در داخل آن اجسام سخت دیده میشد. تومور جلوی فضای دهان را نیز گرفته و مانع تغذیه نوزاد شده است. تغذیه کودک از راه گاوژ امکان پذیر بود. پرتونگاری صورت و فك توموری را چسبیده به فك و لب پائین با تکه های غضروفی و استخوانی داخل آن نشان میدهد. با تشخیص بالینی تراتوم مادرزادی لب و کف دهان تصمیم به عمل جراحی دومر حله ای گرفته شد. مرحله اول برای برداشتن تومور و امکان تغذیه نوزاد از راه طبیعی و بهتر شدن حال عمومی بیمار