

Tuberous Sclerosis همراه با Angiomyolipoma کلیه

مجله نظام پزشکی

سال هشتم، شماره ۱، صفحه ۳۸، ۱۳۶۰

دکتر مینا خلیلی - دکتر شاهرخ سوداگر - دکتر رحیم عسگریه - دکتر فریدون نوحی بزنجانی *

مقدمه:

- سندرم کیبل

5- Myelocutaneous syndrome (Klippel - Trenaunay syndrome).

6- Ataxia telangiectasia.

تاریخچه (۵):

در سال ۱۸۶۲، Von Recklinghausen برای نخستین بار Cerebral Tuberous Sclerosis را در نوزادی با تعدادی angiomyomata در قلب و نواحی اسکروز در مغز شرح داد.

در سال ۱۸۸۰، Bourneville تصویر بالینی و مناظر آسیب‌شناسی، بیماری را مشخص کرد و نام Tuberous Sclerosis را بدلیل ندولهای شبیه سیب زمینی که در مغز این بیماران مشاهده میشد، بر آن گذاشت.

Vogt، در سال ۱۹۰۸ به ارتباط بین ضایعات پوستی شناخته شده بصورت پوست چرم مانند (Shagreen Skin) و Cerebral tuberous sclerosis پی برد.

Vonderhoven نخستین بار در سال ۱۹۲۲، تومورهای شبکیه را در ارتباط با این بیماری شرح داد. وجود بیماریهای کیستیک ریه در این بیماران را Berg در سال ۱۹۴۸ و بعد از او Dawson در سال ۱۹۵۴ بطور مفصل گزارش کرد.

گرفتاری کلیوی در خلال بیماری Tuberous Sclerosis بصورت

(T.S.) Tuberous Sclerosis که بیماری مورد بحث این مقاله میباشد عبارتست از بیماری ارثی Dominante که خود را بصورت يك مجموعه سه گانه (تریايد) كلاسيك « عقب افتادگی عقلائی، حملات صرعی و ضایعات پوستی بصورت angiobromatose درروی صورت» نشان میدهد که البته این تریاید لزوماً کامل نیست. این بیماری در يك گروه سندرمهای عصبی-جلدی مادرزادی یا در زمره دیسپلازی اکتودرمال مادرزادی بنام فاکوماتوزها قرار میگیرد که در آنها اختلالهای عصبی همراه با نقائص مادرزادی پوست، شبکیه و دیگر اعضا وجود دارد و سندرمهای زیر را شامل میشود:

- سندرم ون رکلینگهاوزن

1- Neurofibromatosis (Von - Recklinghausen's Disease)

- بیماری بونویل

2- Tuberous Sclerosis (Bourneville's Disease)

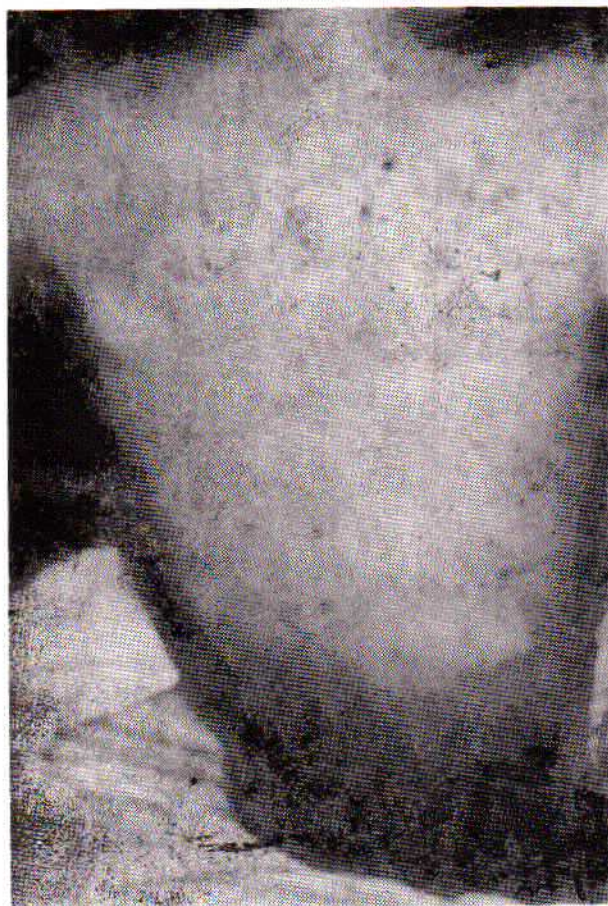- سندرم هیپل لیندو

3- Cerebelloretinal Hemangioblastosis (Hippel Lindau - Syndrome)

- بیماری استورژوبر

4- Encephalo trigeminal syndrome (Sturge - Weber Disease)

* بیمارستان سعادت آباد - دانشگاه ملی، تهران.



شکل شماره ۲

پیشانی (شکل یک) و روی شانه‌ها و لکه‌های قهوه‌ای رنگ روی پوست و یک ناحیه ضخیم و کدر پوستی در قسمت کمری - خاجی وجود داشت (شکل ۲).

۳- جای زخم (scar) جراحی در پهلو راست دیده میشد .
 ۴- یک توده بزرگ در پهلو چپ ، یک توده دردناک و بزرگتر در پهلو راست وجود داشت .
 بقیه معاینات فیزیکی طبیعی بودند .
 سیر بیماری در بیمارستان :

بعلت احتباس ادرار برای بیمار سوند مثانه گذاشته شد و حدود ۵۰۰ سی‌سی ادرار کاملاً خونی جمع‌آوری گردید . لیکن بعلت انسداد ناشی از لخته‌ها باز شدن سوند امکان پذیر نبود و بناچار خارج گردید و سعی مجدد برای گذاشتن سوند دیگر با عدم موفقیت همراه بود . در این فاصله بیمار بعلت شوک ناشی از خونریزی ۵ واحد خون دریافت کرد و متعاقباً در تاریخ ۱۱/۸/۵۸ سیستمی انجام شد و حدود ۷۰۰ سی‌سی لخته خون از مثانه خارج گردید و منشأ خونریزی کلیه راست تشخیص داده شد .
 در طول بستری بودن در بیمارستان اعمال، گفتار و عکس‌العمل‌های

وجود تومورهای خوش‌خیم از نوع هامارتوماهای کلیوی است که در ۴۰ تا ۸۰ درصد بیماری برونویل (Bourneville) دیده میشود. در این بحث ما بشرح یک مورد از این بیماری که در آن گرفتاری کلیوی بطور کاملاً واضح مشهود است ، می‌پردازیم .

شرح حال بیمار:

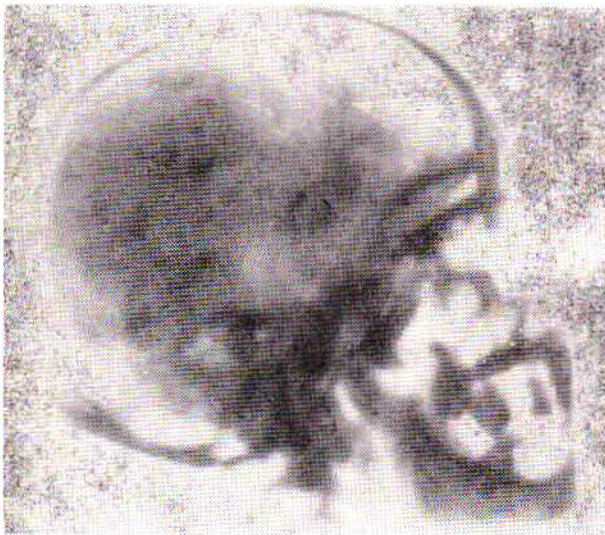
بیمار ق ج ، مردی است ۳۰ ساله ، ساکن قزوین که بعلت درد شکم ، احتباس ادراری متناوب و هماتوری مراجعه کرد و در ۶ ماه قبل نیز بعلت همین علائم در بیمارستان دیگری بستری شده و بعلت وجود توده‌ای در ناحیه هیپو کندر راست تحت عمل جراحی تشخیصی قرار گرفته است. نمونه برداری (بیوپسی) که در حین عمل جراحی از کلیه تومورال انجام شد ، مشکوک به آدنوکارسینوم کلیوی (Renal adenocarcinoma) بوده است. از نظر خانوادگی پدر بیمار بعلت نامشخصی فوت شده، مادر وی زنده و هیچکدام از آنها دارای علائم بیماری پوستی یا عصبی موجود در فرزندشان نبوده‌اند. چهار فرزند بیمار نیز بگفته خودش سالم هستند . در معاینه فیزیکی بیمار علائم زیر مشهود است :

۱- بیمار کمخون بنظر میرسد .

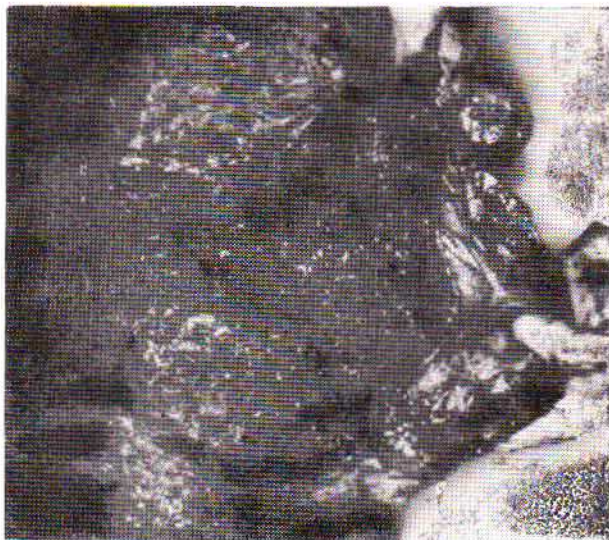۲- آنژیوفیبرم‌های (angiofibromatose) پوستی بشکل بال پروانه در دو طرف بینی و ضایعات فیروماتوز در ناحیه



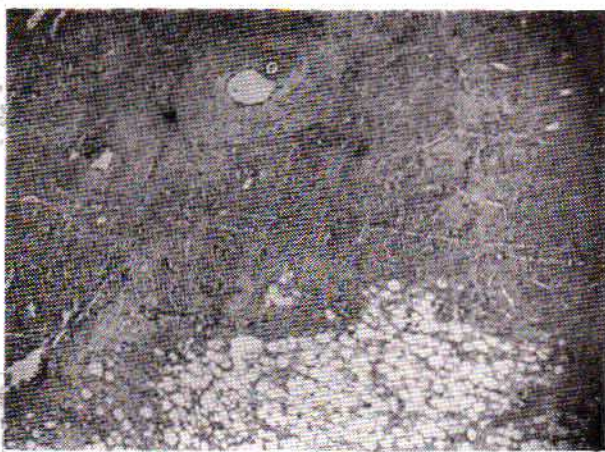
شکل شماره ۱



شکل شماره ۵




شکل شماره ۶



شکل شماره ۷

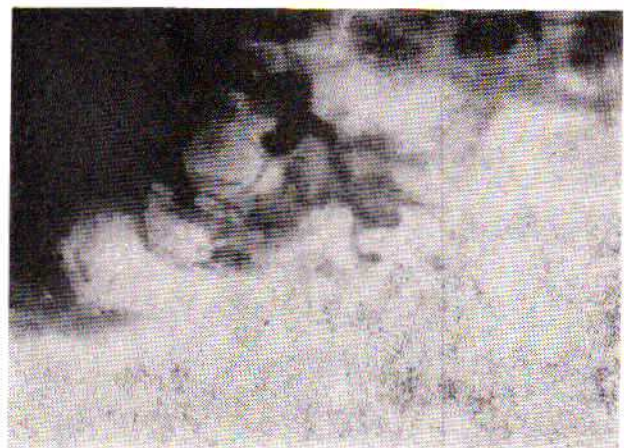
بطور خلاصه توأم بودن علائم زیر باعث تشخیص بیماری - Tuberous Sclerosis در بیمار فوق گردید :
 ۱- وجود عقب افتادگی روانی



شکل شماره ۳

بیمار دال بريك عقب افتادگی واضح روانی بود. نتیجه آزمایش های بعدی که برای بیمار انجام شد بشرح زیر است:
 آزمون های کلبوی طبیعی بود و در آزمایش های معمولی نکته غیر طبیعی بچشم نمی خورد.

در پیلوگرام وریدی (IVP) برطبق عقیده رادیولوژیست تغییراتی شبیه به کلیه پولی کیستیک مشهود بود . لیکن بعلت وجود توده های نامنظم در دو کلیه بزرگ وبا در نظر گرفتن دیگر علائم بالینی امکان وجود انژیومیولیپوماى دو طرفه کلیه مطرح شد و انژیوگرافی کلبوی درخواست گردید که تشخیص آن بایک تصویر انژیوگرافیک پری آرتریت گرهی تطبیق داده شد (شکل ۴ و ۳).
 در پرتونگاری اسکلت بحز وجود کلسیفیکاسیون های جمجمه در قسمت آهیانه ضایعه دیگری مشاهده نشد (شکل ۵) . بالاخره بعلت خونریزی های مکرر تصمیم به نفرکتومی گرفته شد. کلیه راست بیمار خارج وجهت بررسی میکروسکوپی فرستاده شد که نتیجه آن انژیومیولیپوما گزارش گردید (شکل ۶ و ۷).



شکل شماره ۴

انبساط مویرگها میباشد و بافت الاستیک دیده نمی شود .
فیبرومهای زیر و دور ناخن : (Subungual and periungual Fibroma)
در اینجا نیز این فیبرومها در زیر ناخن برجسته میشود. در دستها و پاها این ضایعات معمولاً بعد از سن بلوغ ظاهر میگردد .
ضایعات پوستی که اصطلاحاً بآنها پوست چرم مانند گفته میشود عبارتند از نواحی ضخیم پوستی در قسمت کمری - خاجی که وسعت آنها میتواند با اندازه کف دست باشد . در این ضایعه از نظر بافت شناسی آنچه بچشم میخورد ازدیاد فیبرهای کولاژن و بافت الاستیک است .

دیگر علائم پوستی عبارتند از نواحی هیپو و یا هیپرپیگمانته و هیپرکراتوز کف دستها و پاها و گاهی ندولهای فیروزوی روی لثه ، کام و زبان .

۴- مغز و چشم (۸، ۹) :

الف - اختلالهای مغزی :

عقب افتادگی عقلی که یکی از اجزاء تریاد کلاسیک بیماری محسوب میشود، ممکن است اصلاً وجود نداشته باشد. فقط ۵۰ درصد بیماران مبتلا به T.S. اختلال روانی واضح دارند. صرع معمولاً در اوائل کودکی ظاهر میشود و در بیماران که عقب ماندگی عقلی ندارند بیشتر است ، در عین حال هرچه زودتر صرع بوقوع بپیوندد امکان اینکه بالاخره به عقب افتادگی مغزی بیانجامد بیشتر است. ضمناً Cerebral tuberous sclerosis هیچگونه تغییرات اختصاصی در الکتروانسفالوگرام ایجاد نمی کند.

از نظر تشریحی تودهها در شیارهای مغزی قرار دارند و باعث بالا راندن سطح شده و بین دوشیار محبوس میشوند . این تودهها برنگ سفید بوده ، خیلی حاجب اند و از بافت مغزی اطراف خود سفت تر میباشد و در تمام قشر مغز پراکنده اند . ندولها اساساً از فیبرهای گلیال با تعدادی اجسام سلولی تشکیل شده و گاهی نیز سلولهای غول پیکر (ژانت) دو و یا چند قطبی با منشأ آسترو گلیال در آن شرکت دارند.

از نظر پرتونگاری کلسیفیکاسیون داخل جمجمه میتواند وجود داشته باشد و محل اصلی آنها در اطراف بطنها و گانگلیونهای بازال است. پنوموانسفالوگرافی معمولاً لکالیزاسیون تومور داخل بطنی را که باعث انسداد بطنی میشود مشخص میکند .

ب - تومورهای شبکیه :

تومورهای شبکیه که نخستین بار در سال ۱۹۲۱، توسط Vogt شرح داده شد، شیوع کمتری نسبت به ضایعات مغزی یا پوستی دارند. Vanderhoven در سال ۱۹۲۱ نام این تومورها را بعلت شباهت آنها به عدسی مسطح Phacomata نامید. این تومورها سطحی تر از فیبرهای عصبی قرار گرفته و شامل فیبرهای عصبی و سلولهای

۲- ضایعات پوستی

۳- دو کلیه بزرگ و تومورال همراه با هماتوری میکروسکوپی واضح .

۴- وجود کلسیفیکاسیونهای جمجمه

۵- وجود آنژیومیولیپومای کلیه که بوسیله IVP و آنژیوگرافی و بافت شناسی مشخص شد .

بحث (۵)، (۹) :

شیوع : شیوع بیماری وقتی همراه با اختلال روانی باشد ، یک ۳۰۰ هزار جمعیت است. ولی بیماران که علائم دیگر بیماری را بدون اختلال روانی نشان میدهند، احتمالاً درصد بالاتری را در جمعیت شامل میشوند .

این شکل از بیماری اغلب به صورت نامشخص (Forme frust) نامیده میشود .

شیوع آن در بیمارستانهای روانی در بیماران با عقب افتادگی مغزی ۰/۸ درصد است .

بیماری بصورت اتوزومال غالب با نفوذ متغیر منتقل میشود. گرچه مواردی بصورت غیر ارثی دیده شده است . بنظر میرسد بیماری در زنها شایعتر است .

جنین شناسی :

از نظر جنین شناسی این بیماری با نقص تکاملی ساختمانهای بدن مشخص میشود که بطور اساسی بافتهای اکتو درمال را در بر میگیرد . ولی بافتهای مزودرمی و بدرجات کمتر آندودرمی نیز مبتلا میشوند .

نشانههای بالینی:

اگرچه تظاهرات تشریحی این بیماری در بسیاری از بافتهای بدن مثل تیروئید، کبد، قلب و مخاط معده گزارش شده است، لیکن در بیشتر اوقات ضایعات در پوست ، مغز، چشم، کلیهها و استخوان دیده میشود که بتفصیل شرح داده خواهد شد .

۱- ضایعات پوستی: در اغلب موارد نخستین بار تشخیص بیماری بوسیله درماتولوژیست داده میشود. مهمترین ضایعات پوستی عبارتست از: Adenoma Sebacea of Pringl, Angiofibromatose که در ۵۰ تا ۸۰ درصد موارد وجود دارد و بصورت پاپولهای کوچک و چرب برنگ قرمز خاکستری بصورت قرینه در دو طرف شیار بینی، لب، روی گونهها و چانه منتشر میشوند. این ضایعات معمولاً از زمان کودکی ظاهر شده و در خلال طول عمر بیمار هیچگونه تغییری نمی یابند و بجز از نظر زیبایی مشکل خاصی تولید نمی کنند.

Nickel و Red بعد از ۷۴ بیوپسی که از این ضایعه پوستی بعمل آوردند ، گزارش دادند که غدد چربی اتروفیک هستند و آنچه که بیش از همه مهم است وجود فیبروز در قسمت درمال همراه با

بزرگ با منشاء غیر مشخص با شکلهای مختلف وهستههای بزرگ میباشند .

این تومورها بندرت رشد میکنند ولی ممکن است کلسیفیه یا کیستیک شده و در اغلب موارد در قسمت های دور از عصب بینائی قرار دارند و بهمین دلیل اختلال دید ایجاد نمی کنند .

۳- ریه ها (۹) :

در سال ۱۹۵۴ ، Dawson طی مقاله ای مفصل فقط ۹ مورد از اختلال های ریوی در مقالات را گزارش داد و خود او نیز ۲ مورد از شکل ریوی بیماری را در بین ۷۱ مورد اضافه نمود . او متوجه شده که ابتلاء ریوی معمولاً در بیمارانی است که اختلال روانی ندارند . این عقیده بعداً توسط دیگران نیز تأیید شد .

علائم مهم آن نفس تنگی ، پنوموتراکس عود کننده ، گاهی درد ، خونریزی یا خلط خونین از ریه ، سرفه و خلط است . عکس ریه یک نمای رتیکولر بخصوص در قسمت تحتانی ریه ها را نشان میدهد که اغلب لانه زنبوری توصیف شده است (honeycombing) . در بین بیماریهائی که چنین تصویر ریوی را ایجاد میکنند میتوان از هیستئوسیتوز- ایکس ، سارکوئیدوز ، اسکلرودرمی و فیبروز اولیه بینابینی را نام برد .

آزمایش میکروسکوپی ممکن است تعداد زیادی کیستهای کوچک با قطر ۱ تا ۸ میلیمتر را نشان دهد که اکثراً دارای نمای طبیعی اپی-تلیال و گاهی نیز اپی تلیوم مکعبی یا استوانه ای میباشند . دیواره بعضی از کیستها را باندهائی از سلولهای ماهیچه ای صاف تشکیل میدهد . فضاهای آلوئولی ممکن است بوسیله سلولهای مکعبی متاپلازیک یا از میکروفازهای هموسیدرین وخیز پر شوند . میوماتوزهای ریوی وغدد لنفاوی که بوسیله Vadas در سال ۱۹۶۷ ، گزارش شده است ، احتمالاً یک پرولیفراسیون هامارتوما توزی از ماهیچه های صاف است که نسبت نزدیکی با بیماری بورنویل یا شکل نامشخص آن دارد .

۴- اسکلت (۹) :

الف - جمجمه :

در سال ۱۹۵۴ نشان داده شد که در ۴۰٪ موارد علاوه بر کلسیفیکاسیون داخل جمجمه ، ضخیم شدن پوشش داخلی جمجمه (inner table) نیز وجود دارد .

ب - ستون فقرات ولگن :

صفحات اسکروزه گرد یا بیضی ، گاهی شعله شمع (Flame-Shape) یا با کناره نامنظم اغلب در پرتونگاری کمری خارجی دیده میشود . این صفحات اسکروزه در استخوانهای ایلیاک تمایل به لکالیزاسیون مرکزی دارند . تظاهرات رادیولوژیائی از خصوصیات تشخیصی خوب بیماری است . افزایش تراکم استخوانی را بسادگی میتوان از یافته های موجود در متاستازهای استئوپلاستیک ، بیماری پاژت ،

استئوپوئی کیلوز و جزایر استخوانی افتراق داد .
ب- دستها و پاها :

Hoet در ۶۰٪ بیماران T.S. تغییرات رادیولوژیائی واضح بصورت کانونهای کیستی در بندها و نوع انهدامی از استخوان سازی پریوستی در طول متاتارسها و متاکارپ را نشان داد . مطلب قابل توجه اینکه نواحی کیستیک در دستها و تغییرات پریوستی در پاها (متاتارسها) بیشتر است . بنظر میرسد این نواحی ناشی از جانشینی غیر اختصاصی بافت فیبرو باشد .

ت - دیگر تظاهرات اسکلتی ،

وجود لایه ها و برجستگی های استخوانی در دیافیز استخوانهای بلند یکی از اولین علائم ابتلاء استخوان در بیماری بورنویل است . Kammerer در سال ۱۹۷۱ و Natason در سال ۱۹۶۶ ، پهن واسکلروزه شدن متعدد دنده ها را بعنوان علامت زودرس ابتلاء استخوانها در T.S. در نظر گرفتند . ضایعات پاتولوژیک در پا بکرات توسط Feinstein در سال ۱۹۷۲ گزارش شده است .

۵ - کلیه (۳ ، ۲ ، ۱) :

آنژیومیولیپومای کلیه « هامارتوم » که تومور خوش خیم کلیه است در افراد عادی احتمالش کم و در بیمارانی که T.S. دارند زیاد است . هامارتوم بر طبق نظر Albrecht عبارتست از توءوری که مخلوطی از بافتهای طبیعی در عضوی جمع شده که در کلیه به اسمهای متفاوتی نامیده میشود .

این تومورها شامل چربی ، عضله وعروق میباشند و نامگزاریهای مختلف نیز بهمین علت است . این واقعیت که منشاء مزانشیم دارند دارای اهمیت خاصی است و Allen معتقد است که هامارتومها شبیه به نوروبلاستوم (تومور ویلمز) ، سارکوم و کارسینوم و تومورهای مخلوط است . زیرا منشاء همه آنها مزانشیم میباشد . تغییرات سارکوماتو ویا متاستاز بطور روشن با این تومور دیده نشده ، بنا بر این یک پدیده خوش خیم میباشد .

هامارتوم کلیه بیشتر در دهه پنجم وششم زندگی دیده میشوند ولی در تمام دههها اتفاق میافتد و در ۶۰ تا ۸۰ درصد بیماران T.S. وجود دارد که غالب اوقات دوطرفه ومتعدد است . هامارتوم کلیه که با T.S. همراه نباشد ، بیشتر در زنان شایع است و ۸۰ درصد زنان که این ضایعه را بدون T.S. دارند یکطرفه است وعلائم آن بین دهه سوم و پنجم زندگی بروز میکند .

نزدیک به ۵۰٪ بیماران که آنژیومیولیپوم دارند ، بیماری T.S. نیز وجود دارد که در این بیماران وجود ضایعات قشری مغز است که باعث تشنج وعقب افتادگی روانی میشود .

از نظر علائم بالینی با وجود اینکه هامارتوم نشانه و یا علائمی ندارد که بتوان آنرا از کارسینوم کلیه تفکیک نمود ولی دو علامت بارز آن درد شدید در ناحیه کلیه وحملات سنکوپ میباشد که نشان

کلیه نادر است و نادرتر از آن توام شدن آنژیومیولیپوم، کارسینوم کلیه و کلیه پلی کیستیک است که در بزرگ بیمار با T.S. در سال ۱۹۷۹ بوسیله Lynne و همکارانش گزارش شده است.

درمان این بیماران بستگی به تشخیص قبل از عمل دارد. در بیماری که عوارض T.S. وجود دارد و دو کلیه او گرفتار است، عمل جراحی نباید انجام شود و علائم بیماری باید بطور محافظه کارانه کنترل گردد. در بیماری که این سندرم را با گرفتاری یکطرفه داشته باشد، بازکردن پهلو و کلیه باید انجام گردد که احتمال کارسینوم کلیه رد شود. در این صورت اگر تشخیص آنژیومیولیپوم داده شد باید عمل را بطور محافظه کارانه ادامه داد و با عمل جراحی را خاتمه داد. در بسیاری از نوشته‌های پزشکی ذکر شده است که از عمل بیوپسی کلیه در این نوع تومورها باید اجتناب نمود چون خطر خونریزی شدید وجود دارد.

در بیماران که علائم T.S. را ندارند تشخیص بین هامارتوم و کارسینوم کلیه غالب اوقات مشکل است و بی خطرترین نوع درمان نفر کتومی رادیکال میباشد.

هامارتوم کلیه جزو تومورهای خوش خیم است و به سه نوع مختلف تقاضر مینماید:

بطور کلی Hamatoma عبارتست از توده بافتی نامرتب و اضافی ولی غیر نئوپلاستیک که در یک عضو بوجود آمده، ولی نوع بافت با بافتی که عضوا تشکیل میدهد یکی باشد (مانند زیاد شدن و حجیم شدن قطعات غضروفی بر روشها و یا ازدیاد مجاری صراوی).

۱- هامارتوم کلیه در یک طرف و بصورت یک تومور تنها بدون تظاهرات T.S. میباشد. این شکل هامارتوم کلیه بیشتر در زنان و در سن ۳۰ تا ۶۰ سالگی دیده میشود و کاملاً از نظر شکل ظاهری شبیه آدنوکارسینوم کلیه بوده و در بیشتر مواقع بصورت خونریزی دور کلیه تظاهر میکند و بدنبال آن توده‌ای در پهلو لمس میشود.

۲- توبروس اسکلروزیس: که هامارتومهای دوطرفه کلیه موجود است و جهت تشخیص نوع تومور آزمایشهای لازم مانند اوروگرافی و آنژیوگرافی کلیهها و غیره باید انجام گیرد.

از علائم بارز آن در اوروگرافی وجود مناطق بدون عروق (Lucent area) و کاملاً روشن است و تصویر رادیولوژیکی کلیهها و سیستم جمع کننده ادراری شبیه کلیه پلی کیستیک است. در آنژیوگرافی آنوریزمهای کوچکی دیده میشود و سیستم عروق کوچک، شکل دربطری باز کن (Cork Screw) را بخود میگیرد که از علائم مشخصه این بیماری در آنژیوگرافی است. درمان در این صورت محافظه کارانه است و بر حسب ناراحتی کلیوی بیمار تصمیم مقتضی گرفته میشود.

دهنده خونریزی داخلی است، شوک شدید بوسیله عده‌ای از مؤلفان ذکر شده است و مانند دیگر تومورهای کلیه ممکن است برای مدت طولانی بدون نشانه وجود داشته باشد، ولی بعلت عروق زیاد خونریزی داخلی و اطراف کلیه و داخل لنگچه بوجود میآید. مشخصات رادیولوژیکی آن بستگی زیادی بنوع بافت غالب تومور دارد و ممکن است کاملاً شبیه کارسینوم کلیه باشد. پرتونگاری ممکن است یک کلیه بزرگ را نشان دهد. پیلوگرام یک ضایعه را در یک و یا چند کالیس نشان میدهد. از نظر آنژیوگرافی مشخص کننده این تومور آنوریزمهای کوچک سرخرگها بدون ارتباط مستقیم قابل ملاحظه سرخرگ و سیاهرگ میباشد که بندرت در کارسینوم کلیه دیده میشود.

از مشخصات دیگر آن چند کانونی بودن و دوطرفه بودن است که وقتی این ضایعه در یک طرف دیده شد باید کلیه طرف دیگر مورد بررسی قرار گیرد.

اندازه این غده تا نصف کلیه میرسد و متفاوت است. رنگ آن خاکستری یا خاکستری مایل به زرد بصورت توده‌های فاقد کپسول و منتشر است که شامل چربی، بافت فیبروز، عضله صاف و عروق است. با وجودیکه از بافتهای فوق تشکیل شده یکی از این نسوج ممکن است بیشتر باشد. لوله‌ها و گلومرولهای کلیه در قسمت خارج توده منتشر ممکن است پیدا شوند. منطقی است معتقد شویم که چربی از بافت شکل نیافته سلولهای مزانشیم و عضلات صاف ریشه جنینی داشته باشد. عروق، سرخرگ و یا سیاهرگ نیستند، با وجودیکه در ظاهر شبیه به سرخرگ میباشند. عروق هم مانند عضلات صاف از دیس ژنزی موضعی بوجود میآیند. چربی تکامل نیافته، عضلات صاف، فیبر و بلاستها و عروق تازه شکل گرفته نشان دهنده منشاء جنینی این غدد میباشد ولی هرگز تشکیل مجدد و یا متاستاز این غدد بعد از نفر کتومی دیده نشده است.

تشخیص را نمیتوان با اطمینان کامل قبل از عمل داد. گاهی درد شدید در ناحیه کلیه همراه با شوک بعلت خونریزی سریع دیده شده و حالت غش و نبض ضعیف و پائین افتادن فشار خون مشاهده شده است. ادرار خونی اگر وجود داشته باشد شدید است. با وجودیکه در حالت حاد اسپاسم عضلانی زیاد وجود دارد، ممکن است یک توده را لمس کرد. آزمایش ادرار و سیستوسکوپی، هماتوری و خونریزی از یک یا دو کلیه را مشخص مینماید.

تشخیص افتراقی از همانژیوم و نئوپلاسم قبل از عمل مشکل است ولی باید متذکر شد که گزارش‌هایی از توام شدن هر یک از بیماریهای آنژیومیولیپوم، کارسینوم کلیه، کلیه پلی کیستیک در بیمار T.S. وجود دارد که در بین آنها آنژیومیولیپومها شایع است و در ۸۰-۶۰ درصد موارد وجود دارد. ولی توام شدن آنژیومیولیپوم و کارسینوم

وی نشدیم. لیکن آنچه که در این بیمار بخصوص قابل توجه میباشد، وجود تومور کلیوی دو طرفه وی و عوارض ناشی از آنهاست. همانطوریکه در سیر این بیماری شرح داده شد مدتها بیمار مبتلا به هماتوریهای زیاد و حتی حالت شوک ناشی از خونریزی بوده و حتی بهمین دلیل بیمار در مرکز دیگری مورد عمل جراحی قرار گرفته، لیکن تشخیص بیماری در وی بطور یقین داده نشده بود. چون همانطوریکه شرح داده شد حتی تشخیص پاتولوژی این تومورها از آدنوکارسینوما (Adenocarcinoma) کلیه بسیار مشکل است و اغلب باعث اشتباه در تشخیص میشود. با توجه به این مطلب که آدنوکارسینوما کلیوی بطور دو طرفه خیلی نادر است باید متوجه بود که تشخیص افتراقی همامارتوما کلیه یا آدنوکارسینوم داده شود و در صورتیکه تشخیص همامارتوما دو طرفه داده شود میباید در فکر فاکوماتوز بخصوص T.S. بود. حتی اگر بیمار هیچ عنوان مسئله خاص دیگری اعم از پوستی یا عصبی بیماری را نداشته باشد.

از طرف دیگر میدانیم که همامارتوما تومورهای خوش خیم هستند و در مقایسه با آدنوکارسینوما امکان بوجود آوردن متاستاز را ندارند. بهمین دلیل پیش آگاهی آنها بسیار خوب است، البته اگر با عوارض خونریزی شدید همراه نباشند، نباید عمل جراحی و یا دادن اشعه (Irradiation) روی آنها انجام گیرد. لیکن در بیمار مورد بحث بعلت خونریزی شدید و کمخونی زیاد ناشی از آن و همچنین بدلیل انسدادهای ادراری معلول لخته های خونی ما ناچار به نفرکتومی یکطرفه شدیم و متأسفانه بعلت عدم همکاری بیمار که با میل خود از بیمارستان خارج شد نتوانستیم سیر بیماری وی را دنبال کنیم.

۳- همامارتوم کلیوی جنینی (Renal fetal hamartoma)، Mesoblastic nephroma است که در چند هفته اول عمر نوزاد، بصورت تومور بزرگ شکمی ظاهر میکند. در بسیاری از موارد با تومورهای دیگر دوران کودکی اشتباه میشود. ولی باید توجه داشت که تومور ویلمز در هنگام تولد و چند هفته اول زندگی بسیار نادر است. از نظر درمان، نفرکتومی به تنهایی کافی است. از نظر آسیب شناسی این تومور شامل عضلات صاف و مختلط عضروف و بافت همبندی میباشد.

ضمناً چند نکته را نیز از نظرارئی باید در نظر داشت :

- آیا وجود ضایعه های پوستی تنها در والدین میتواند بصورت بیماری پوستی و عصبی در فرزند ظهور کند؟ جواب این سؤال در مورد آدنوم سباسه مثبت است. در مورد پوست چرم مانند گرچه در یک مورد پدری که دارای این ضایعه بوده، سه فرزندش T.S. داشته اند ولی جوابی نمیتوان داد و این در مورد افرادی که تنها یک Phacomata شبکیه داشته باشند، نیز صادق است.

بهر حال تا کنون هیچ خانواده ای که در آن پدر و مادر هر دو طبیعی بوده ولیکن دارای بچه های مبتلا به T.S. باشند گزارش نشده است. بنابراین اگر پدر یا مادر دارای یکی از علائم بیماری باشند، بوجود آوردن بچه با تمام مشخصات بیماری به نسبت ۱ به ۲ وجود دارد و گرنه این احتمال صفر است.

خلاصه :

نشانه هایی که در بیمار مورد بحث ما در رابطه با بیماری Bourneville وجود داشته عبارتند از شکل ظاهری بیمار همراه با ضایعات پوستی بیماری بعلاوه عقب افتادگی روانی واضح. متأسفانه بعلت عدم همکاری بیمار، ماموق به یافتن ضایعه عدسی مسطح (Phacomata) شبکیه

REFERENCES :

- 1- Smith, D.R. General Urology. 9 th edition 1978. P. 265, 266.
- 2- Campbell's Urology 3 th edition 1979. P. 973-974.
- 3- Brenner and rector : The kidney 1976. P. 1396-1398.
- 4- Harrison, s: Principles of internal Medicine 9 th edition 1980. P. 1355.
- 5- ponsot, G., lyon, G.: Memoires originaux la sclerose Tuberoise de bourneville. Arch. Franc. Pediat. 34, 922. 1977.
- 6- Charles, M., Lynne., M.D., bakshandeh, K.: Renal angiomyolipoma, polycystic kidney and renal cell carcinoma in patient with tuberous sclerosis. Urology: 14, 1979.
- 7- Manuel, F., Camacho, Jr, Hernan, M. Carrion.: Pathologic vascularity of renal angiomyolipoma cast corrison and angiographic study, Urology, 14, 1979.
- 8- Ostor. A. G., Fortune D. W.: Tuberous sclerosis initially seen as hydrops fetalis. Arch, Pathol. Lab Med : 102, 1978.
- 9- Fonteyne, A.l. and Baert, A. L.: Diverse manifestation of tuberous sclerosis. J. Radiol, 59, 383 - 394. 1976.
- 10- Hamburger. Jean, Crouier, j.: Néphrol : 1, 680. 1979.