

کمک به تغذیه نوزادان مبتلا به کام شکفدار (Cleft Palate)

دکتر عباسعلی صحافیان *

مجله نظام پزشکی

سال هشتم ، شماره ۱ ، صفحه ۴۷ ، ۱۳۶۰

مقدمه :

هدف از ارائه این مقاله آشنا نمودن همکاران با نحوه استفاده از دستگاه ساده اکریلیک برای نوزادان مبتلا به کام شکفدار است که مشکل تغذیه یا تنفس دارند . علاوه بر موضوعات کلی راجع به این قبیل نوزادان ، روش قالب گیری ، ساختن دستگاه ، مراقبت های بعد از بکار گرفتن دستگاه و نقش مادر نیز شرح داده میشود و در آخر به معرفی بیمارانی که به بخش اورتودنسی این دانشکده مراجعه کرده اند ، می پردازیم .

کلیات :

آمار مختلف نشان میدهد که شیوع شکاف کام و لب باهم اختلاف دارند .

Walther (۸) میگوید بطور کلی در هر چهارصد تولد یک طفل مبتلا به شکاف کام بدون شکاف لب دیده میشود و در هر هزار تولد ، یک نوزاد مبتلا به شکاف لب (همراه یا بدون شکاف کام) وجود دارد .

همچنین وی معتقد است که شایعترین علت شکافهای لب و کام عامل ارث و خانواده است .

Richard (۶) علاوه بر ارث احتمال مؤثر بودن عوامل زیر را در ایجاد شکاف لب و کام خاطر نشان میسازد مانند مادرانیکه خود نارس بدنیا آمده اند ، فشارها و تألمات روحی ، کمخونی ، عکس العملهای آلرژیک و عفونت های ویروسی مادر .

در جنین شناسی Orban (۷) آمده است که شکاف لب بعلت عدم

اتصال مزودرم (Mesoderm) ، رویداد فکی (Maxillary process) یک یا دوطرف و پیشانی (Frontal Proccss) می باشد که باید در هشتمین هفته زندگی داخل رحمی متصل گردند . شکاف کام بعلت عدم اتصال Nasal process و Maxillary Process و Palatal plate بوجود می آید که باید در حدود هفته دهم تا دوازدهم زندگی داخل رحمی بهم متصل شوند .

درمان نوزادان مبتلا به کام شکفدار : این درمان شامل سه مرحله میشود .

درمان قبل از جراحی کام ، جراحی کام و پس از جراحی کام .

هدف در این مقاله بیشتر درمان قبل از جراحی است که خود بدو دسته تقسیم میشود .

اول معالجات ارتوپدی که میتوان قطعات منحرف شده استخوان آلوتول را بهم نزدیک نمود .

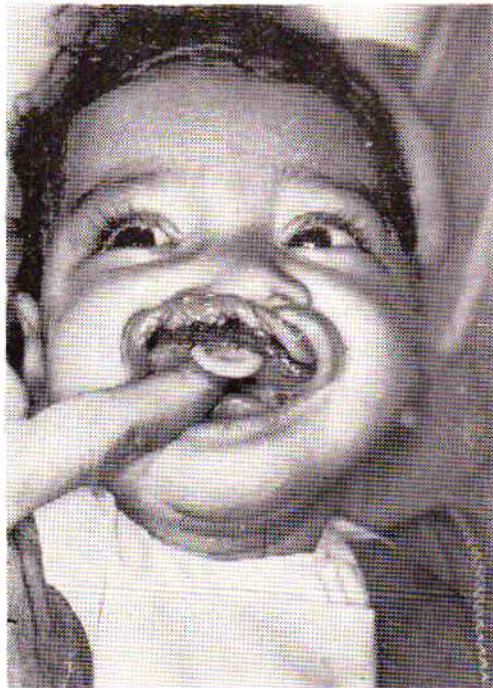
این نوع درمان باید زیر نظر یک تیم انجام پذیرد که این تیم معمولا از جراح متخصص فك و صورت ، متخصص جراحی پلاستیک ، متخصص ارتودنسی و بالاخره متخصص تکلم تشکیل شده است که با مشورت با دیگر اعضاء درمان انجام و پی گیری میشود .

دوم مواردیست که احتیاج به معالجات ارتوپدی فك و آلوتول نیست و تنها یک دستگاه ساده اکریلیک میتواند کمک مؤثرتری به تغذیه و تنفس نوزاد بنماید .

سابقه درمان قبل از جراحی اکنون به نیم قرن میرسد و کارهای

* مشهد - دانشکده دندانپزشکی ، دانشگاه مشهد .

برای اینکه زبان نوزاد را برای پذیرش دستگاه جدید که معمولاً حدود سه یا چهار روز پس از تولد در دهان گذارده میشود، آماده نمایم ابتدا از پستانک‌های مخصوص که سر نسبتاً عریض دارد و سوراخ آن درست در انتهای پستانک باز نمی‌شود، بلکه چند میلی متر به انتها سوراخ را ایجاد کرده‌اند، استفاده میکنیم. این پستانک را طوری در دهان قرار میدهند که سوراخ آن بطرف عقب و پائین زبان باز شود و شیر را مستقیماً بطرف پائین و عقب هدایت کند. همچنین این پستانک به‌علت بزرگتر بودن از پستانک‌های معمولی قادر است تمام قوس فك بالا و شكاف سقف دهان را در موقع شیر خوردن بپوشاند و از خروج شیر از بینی جلوگیری نماید. در حالیکه میتوان از این نوع پستانک استفاده کرد، دستگاهی نیز ساخته شده است که بزودی در دهان نوزاد قرار میگیرد.



شکل شماره ۲- قالب‌گیری توسط تری اختصاصی اکریلیک و ماده لاستیکی

قالب‌گیری از دهان نوزاد مبتلا به کام شکافدار: در صورتیکه تری‌های (Trays) کوچک فلزی یا اکریلیک مخصوص وجود نداشته باشد، قالب‌گیری ابتدائی توسط قطعه کوچک Compond گرم و بکمک دو انگشت که وارد دهان نوزاد میشود انجام میگردد سپس بکمک این قالب تری اختصاصی ساخته میشود و در قالب‌گیری اصلی از ماده Rubber - Based و از نوع Havy Body آن استفاده میگردد (شکل ۲). این ماده پس از قرار گرفتن در دهان بحالت لاستیکی درمی‌آید و خطر پاره شدن و ورود به مجاری تنفسی بسیار کم و براحتی قابل خروج از دهان است (شکل ۳). مهمتر اینکه این ماده دقیق و مطمئن است و تغییر شکل نمیدهد. بنابراین دستگاه

Brophy (۱) و Kyellgren (۴) و Moneil (۵) و Broston (۲) تا سال ۱۹۵۸ سبب توسعه این معالجات شد. در نتیجه امروز میتوان با ساختن يك دستگاه ساده به عمل تنفس و تغذیه این قبیل نوزادان کمک کرد.

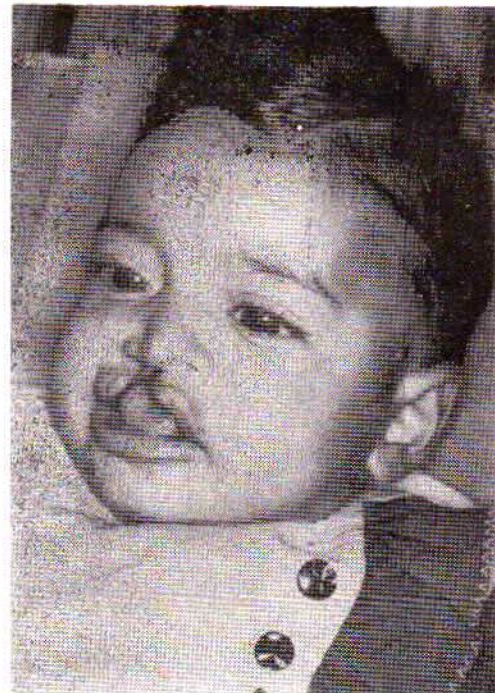در سمپوزیوم بین‌المللی زوریخ در سال ۱۹۶۴ تأیید شد که درمان قبل از جراحی برای نوزادان کام شکافدار امتیازات زیر را دربر دارد.

۱- اطمینان به والدین که اقدام لازم برای درمان نوزادشان انجام شده و بزودی این نوزاد مانند بقیه نوزادان قادر به ادامه زندگی طبیعی خواهد بود.

۲- تسهیل در امر تغذیه و تنفس نوزاد.

۳- تسهیل در عمل جراحی و دوختن کام.

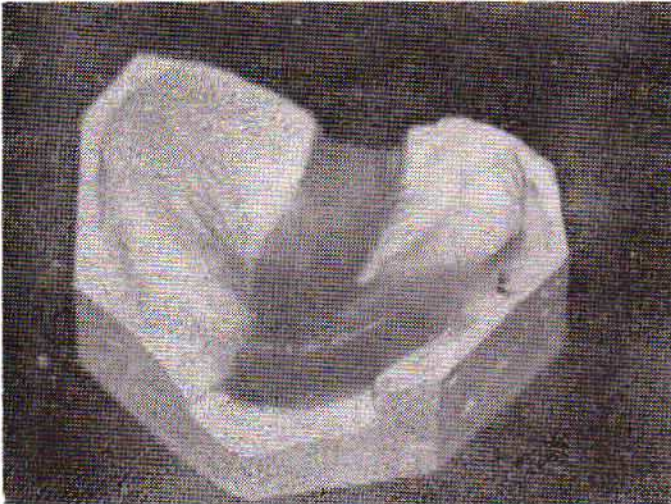
۴- کاهش ناهنجاری فکي و دندانی.



شکل شماره ۱- طفل مبتلا به شكاف يك طرفه لب و شكاف كامل كام

کمک به تغذیه و تنفس نوزادان مبتلا به لب و کام شکافدار (شکل ۱) باین ترتیب است که ابتدا چند روز پس از تولد از فك بالای نوزاد قالب‌گیری کرده و روی مدل بدست آمده يك دستگاه ساده اکریلیک ساخته شود. این دستگاه چند روز پس از تولد در دهان نوزاد گذارده می‌شود.

دستگاه تمام فك بالا را که شكاف دارد می‌پوشاند و از ورود غذا و زبان بداخل شكاف کام جلوگیری میکند و باعث میشود که زبان عمل طبیعی خود را نسبت به کام انجام دهد. غالباً دستگاه توسط يك نوار خارج دهانی (Extra - oral) در دهان نگاهداری میشود.



شکل شماره ۵- موم گذاری قمنهای شکاف آلونول و کام روی مدل گچی

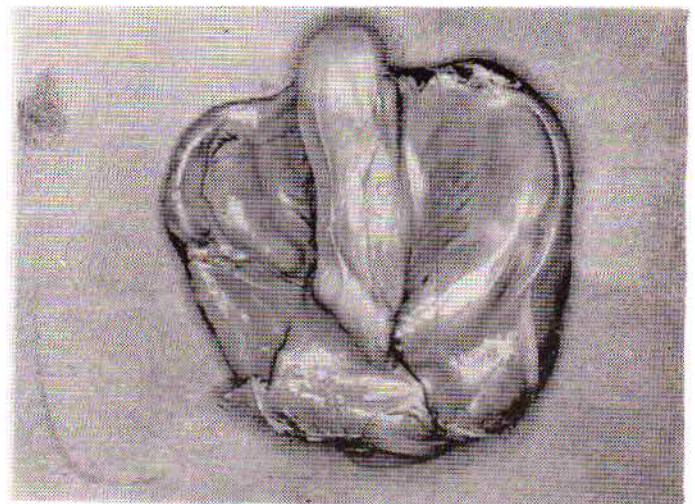
چون نوزاد در حال رشد سریع است این دستگاه باید بفاصله چند هفته یکبار تمویض گردد.

مراقبت از نوزاد مبتلا به کام شکافدار که از دستگاه ساده اکریلیک استفاده میکنند :

پس از گذاشتن دستگاه در دهان نوزاد (شکل ۸)، گاهی زخمهای مخاطی ایجاد میشود که احتمالاً مربوط به فشاری است که دستگاه به مخاط میآورد. اغلب گذاشتن دستگاه در دهان توسط افراد کم تجربه باعث صدمه بیشتر به بافتنهای دهان میگردد.

در عین حال عواملی وجود دارند که ایجاد زخمهارا تسریع می کنند مانند وجود Aphthae و Candida Albicans و Herpes در دهان نوزاد.

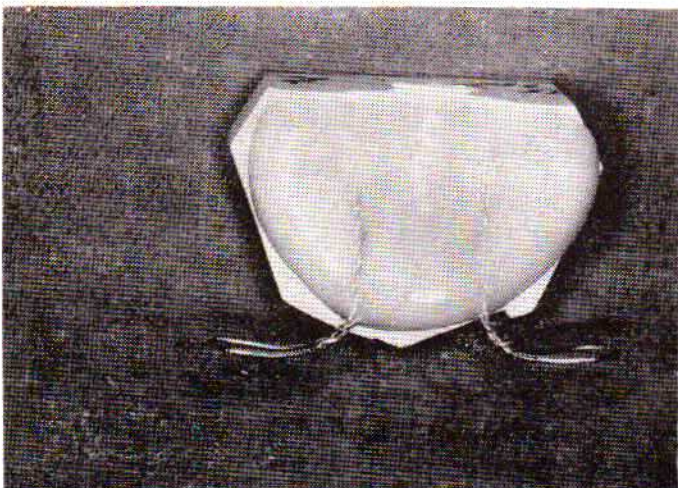
دکتر Johnson (۳) در نوزادان مبتلا به کام شکافدار که همگی از دستگاه ساده اکریلیک در دهان استفاده میکردند، مشاهده کرد که حدود ۸۶٪ آنها دارای زخمهای مخاطی هستند که بیشترین



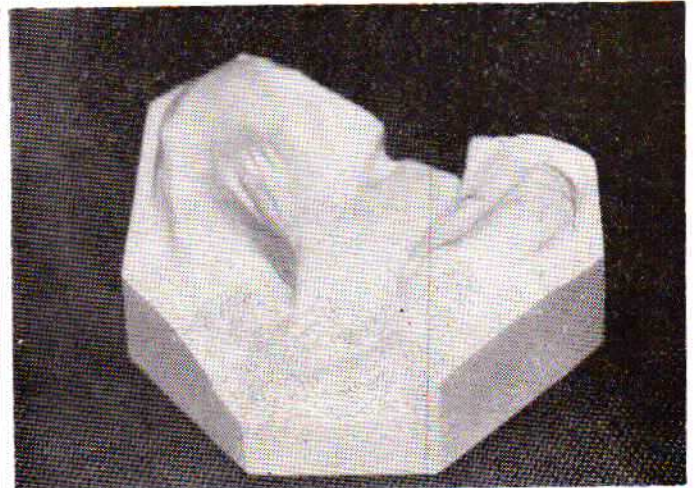
شکل شماره ۳- نمای ماده قالب گیری بلافاصله پس از خروج از دهان

ساخته شده روی مدل بدست آمده از این قالب (شکل ۴) تطابق کاملتری با انساج ظریف مخاط کام نوزاد دارد. تنها عیب این ماده طولانی بودن زمان سخت شدن آنست (۶-۸ دقیقه) که باید چند دقیقه در خارج از دهان نگاهداری شده سپس وارد دهان نوزاد گردد. زیرا نگاهداری طفل کوچک در مدت ۶-۸ دقیقه کار ساده ای نیست به همین جهت بعضی از متخصصان ترجیح میدهند با مواد آلرژینات قالب گیری نمایند که مدت زمان سخت شدن آن بمراتب کمتر (۲ دقیقه) است و بطور کلی نیاز را در ساختن وسیله مورد نظر تامین مینماید.

ساختن دستگاه اکریلیک : شرح کامل ساختن دستگاه در آزمایشگاه در این مقاله لازم بنظر نمی رسد به همین علت تنها توسط شکلهای ۵ و ۶ و مراحل مختلف نشان داده شده است. یادآور می شود که بهتر است از اکریل بی رنگ استفاده گردد و در صورت امکان بطریقه پختن انجام شود.



شکل شماره ۶- دستگاه ساخته شده روی مدل گچی



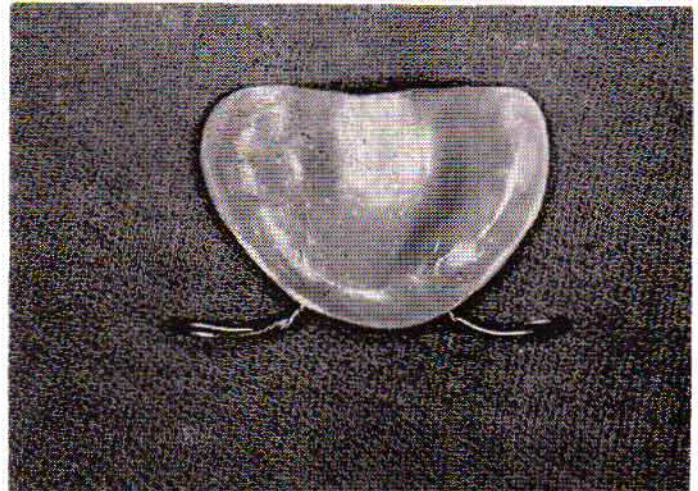
شکل شماره ۴- مدل گچی بدست آمده از قالب گیری با ماده لاستیکی

گاهی واکنش‌های پوستی درمحل خروج و بستن نوارخارج دهانی دیده میشود که بیشتر در مناطق حاره وجود دارد و برای برطرف نمودن آن از Nystatin استفاده می‌شود. معمولاً سعی براینستکه کمتر از نوار خارج دهانی استفاده شود.

نقش مادر : نقش مادر در درمان نوزاد مبتلا به لب و کام شکافدار بسیار مهم است. باید حتی الامکان از علاقه و غریزه او برای جلب همکاری بیشتر استفاده کرد. بهتر است زه نیکه مادر در بیمارستان می‌باشد یا اولین بار که به کلینیک ارتودنسی مراجعه میکند او را با واقعیت روبرو کرد و اهمیت درمان و میزان همکاری او را گوشزد نمود، در همین جا است که باید طرزکار بستن کام مخصوص را با او آموخت.

معرفی بیمار به جراح : اغلب جراحانی که در این رشته همکاری میکنند، عقیده دارند که جراحی لب باید حدود ۳ ماهگی پس از تولد، در صورتیکه وزن طفل حدود ۵ تا ۸ کیلوگرم است و جراحی کام بعد از سن ۹ تا ۱۲ ماهگی انجام شود.

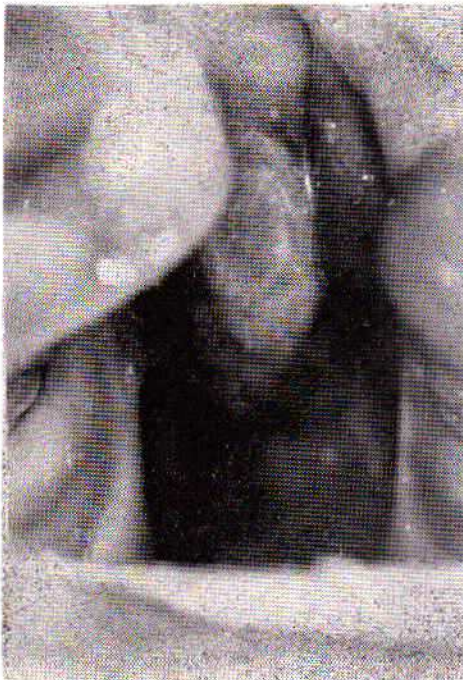بهر حال وجود دستگاه اکریلیک کمک مؤثری برای جراح محسوب میشود و طفل را درحالیکه دستگاه اکریلیک در دهان دارد به جراح معرفی میکنیم و در صورتیکه طفل مبتلا به شکاف لب هم باشد یک یا دو هفته قبل از عمل توسط نوارهای چسبنده بافت نرم را بهم نزدیک مینمائیم تا کشش بخیه بافت نرم سبب پاره شدن نسج نگردد و احتیاج به عمل دوباره نشود (شکل ۱۰).



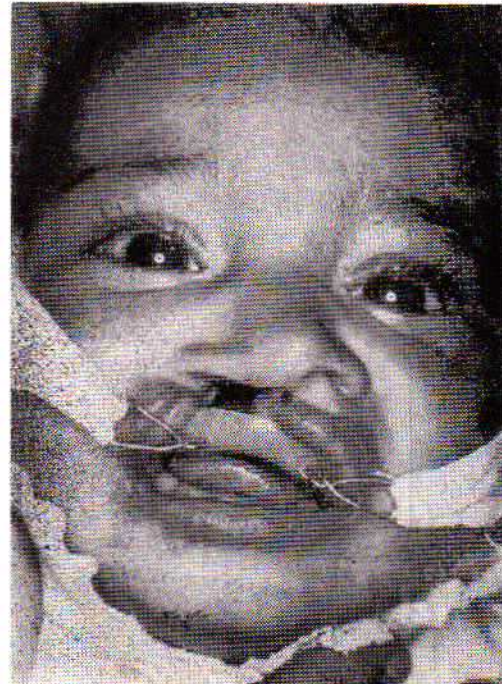شکل شماره ۷- نمای کام دستگاه ساخته شده

زخمها (۴۴ درصد) در لبه تیغه بینی دیده میشوند. این زخمها در شروع درمان و کار گذاشتن دستگاه در دهان بیشتر دیده میشوند و پس از چندی که مخاط عادت به تماس با این جسم خارجی را پیدا کرد از میزان زخمها نیز کاسته میشود (شکل ۹).

ساده‌ترین راه برای درمان این زخمها برداشتن دستگاه از دهان نوزاد است. اگر دستگاه فقط برای تسهیل در امر تغذیه ساخته شده است و از آن برای اعمال ارتوپدی فک و تصحیح قوسهای منحرف الوتول استفاده نمیشود، میتوان آنرا فقط در مواقع شیر دادن به نوزاد استفاده کرد. در این صورت امکان ایجاد زخم به حداقل میرسد.



شکل شماره ۹- زخم ایجاد شده روی تیغه بینی بلافاصله پس از بکار گرفتن دستگاه



شکل شماره ۸- طرز قرار گرفتن دستگاه در دهان و نوار خارج دهانی

ماده دخیق و مضمین است و بعیر سلال نمیدهد. بنا بر این دستگاه

بهر

دستگاه ارتوپدی تصحیح کننده قطعات منحرف شده آلویول لازم داشتند . ده تن دیگر فقط از دستگاه ساده اکریلیک شرح داده شده در این مقاله استفاده کردند که برای کمک به امر تغذیه نوزاد لازم بنظر می رسید .

همکاری والدین در مواردیکه از دستگاه ساده اکریلیک استفاده میشد بمراتب بهتر از زمانی بود که دستگاه بمنظور تصحیح قطعات منحرف آلویول بکار میرفت . چون در مورد دوم اشکالات هم بمراتب بیشتر بود .

نتیجه :

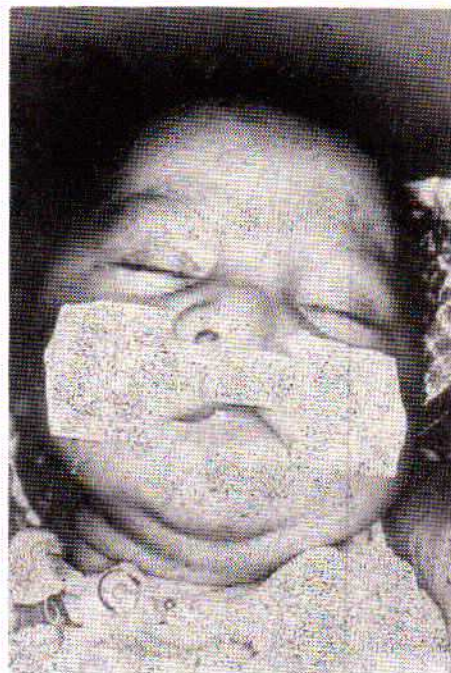اگر چه نتیجه گیری آماری از بیماران مراجعه کننده به بخش ارتودنسی دانشکده دندانپزشکی دانشگاه فردوسی بعلت عده کم مراجعان منطقی بنظر نمی رسد ولی با توجه به بخشهای مختلف این مقاله و تجربه چند ساله در این رشته میتوان چنین نتیجه گیری کرد که .

۱- بیش از پنجاه درصد نوزادان مبتلا به کام شکافدار فقط احتیاج به دستگاه ساده اکریلیک شرح داده شده در این مقاله را دارند .
۲- روش قالبگیری وساختن ومراقبت های بعد از کار گذاشتن این دستگاه در دهان نوزاد ساده و برای اغلب دندانپزشکان امکان پذیر است .

۳- دستگاه مورد نظر میتواند از اشکالات تغذیه و تنفس نوزاد که اغلب والدین با آن درگیر هستند بمراتب بکاهد .

۴- در اثر استفاده از دستگاه ساده اکریلیک وضع تغذیه ورشد و نمو طفل نیز بهتر شده و او را هر چه بهتر و سریعتر برای عمل جراحی لب و کام آماده میسازد .

۵- چون از همان روزهای اول تولد با ساختن این دستگاه ساده بکمک والدین این قبیل نوزادان میستاییم بهمین جهت امید به بهبود طفل را در دل ایشان زیاد کرده و باعث جلب همکاری هر چه بیشتر والدین می شویم .



۱۰- نحوه قراردادن نوار چسبیده روی لب بالا .

بیماران مبتلا به لب و کام شکافدار که به بخش ارتودنسی مراجعه کرده اند :

در مدت حدود سی ماه، بیست و دو بیمار مبتلا به کام و لب شکافدار از مناطق مختلف استان خراسان توسط جراحان پلاستیک یا فک و صورت به بخش ارتودنسی دانشگاه فردوسی فرستاده شدند. از این عده ده تن دختر و بقیه پسر بودند .

یک تن بیشتر از پنج سال و سه تن بین یک تا پنج سال و بقیه کمتر از یکسال واغلب نوزاد بودند .

برای چهارتن از این عده دستگاهی ساخته نشد چرا که انحراف قطعات الویول و اشکالات تغذیه و تنفس وجود نداشت .

برای هیجده نوزاد دستگاه ساخته شد . هشت تن از این عده

REFERENCES:

- 1- Brophy, T.W.: Cleft lip and Cleft palate. J. Amer. Dent. Assoc. 14: 11, 8-15. 1927.
- 2- Brostone, W. R.: The Early Orthodontic Treatment of Cleft Palate Conditions. Dent. pract. 9 : 41 - 52. 1958.
- 3- Johnson, S. S.: Symposium on the Early Treatment of the Cleft lip and palate . Brit . J. Orthod. 1: 11 - 14, 1975.
- 4- Kyellgren, B.: Dental Orthopaedic Treatment Combined with Surgery. Transactions of the European Orthodontic Society. 26: 164, 1948.
- 5- Moneil, C. K.: Oral and Facial Deformity. Pitman, London. 1954.
- 6- Richard, B.S.: Cleft palate a multidiscipline approach Haroer and Row, publishers. New York and London. 1968.
- 7- Sicher, H.: Orban, S.: Oral Histology and Embryology the C. V. Mosby Company. 1966.
- 8- Walther, D. P.: Orthodontic Notes. Bristol: John Wright and Sons Ltd. 1967.