لیومیوبلاستوم معده از نوع پارازیتیک
(Gastric-Leiomyoblastoma)

مجله نظام پزشکی
سال نهم، شماره ۲، صفحه ۷۷، ۱۳۶۳

دکتر جلیل برادران*

مقدمه:

Martin و همکارانش برای نخستین بار در سال ۱۹۶۰ (۷) تومور غیرعادی از عضلات صاف جدار معده را شرح داده آنرا تومور میوئید (Myoid Tumor) نامیدند. از شش مورد گزارش شده توسط این دانشمند یک مورد آن بدخیم بود.

Stout (۷) در سال ۱۹۶۲ ، با مطالعه روی ۶۹ مورد، نام لیومیوبلاستوم را برای این گروه از تومورها انتخاب نمود و عقیده داشت که آنها را نمیتوان جزء دسته لیومیوم‌ها و یا لیومیوسارکوم‌ها قرار داد. این تومورها معمولا خوش‌خیم بوده، در موارد نادری بدخیم شده متاستاز میدهد چنانکه از ۶۹ مورد مطالعه شده، فقط ۲ مورد آن بدخیم بوده است.

این تومورها حدود ۱۰٪ از تومورهای عضلات صاف جدارمعده را تشکیل میدهد (۱۲) و از نظر میکروسکوپی از یکعده سلولهای درشت بیضی یا چند ضلعی که هسته در مرکز یا خارج از مرکز سلول قرار دارد تشکیل شده است و یک فضای روشن نیز اطراف هسته را احاطه کرده است. سبب ایجاد این منطقه روشن (Clear Zone) نتیجه اجتماع موکوس، گلیکوژن و یا لیپیدها نیست و این موضوع بوسیله رنگ‌آمیزی اختصاصی تائید شده است.

لیومیوبلاستوم‌ها، تومورهای نادری هستند که اکثرا بوسیله متخصصان آسیب‌شناسی تشخیص داده می‌شوند و تاکنون حدود ۲۵۰ مورد آن گزارش شده است که (۳) در اینجا یک مورد جالب از نوع پارازیتیک (Parasitic) شرح داده میشود.

شرح حال بیمار:

بیمار زن ٦٤ ساله‌ای است که در تاریخ ۵۵/۳/۲۰ بعلت وجود تومور نسبتا بزرگی در ناحیه اپیگاسترو درد حمله‌ای هیپوکند رو پهلوی راست در بیمارستان بستری گردید. تومور از ٦ ماه قبل از بستری شدن ظاهر گشته و بتدریج بزرگتر شده بود. بیمار از خستگی، کمی اشتها و تهوع شکایت داشت. استفراغ، کاهش وزن، تغییرات اجابت مزاج، هماتمزوملنا نداشته، سابقه عمل جراحی قبلی نیزنداشت.

در آزمایش‌های فیزیکی، فشار خون ۱۳/۸، نبض ۸٦ در دقیقه و درجه حرارت ۳٦/۸بود. علامت فیزیکی مثبت محدود بوجود تومور نسبتاً بزرگ در ناحیه اپیگاستر، کاملاً متحرک و بی‌درد و سفت بود. صداهای روده طبیعی بود. غلظت هموگلبین درموقع مراجعه ۱۳/۱گرم درصد و هماتوکریت ۳۹٪ بود. آزمایشهای شیمیائی خون شامل BUN، اسید اوریک، آمیلاز، بیلیروبین و فسفاتاز قلیائی درحد طبیعی بود و در آزمایش ادرار مقدار جزئی هموگلوبین و تعداد کمی باکتری مشاهده شد. در پرتونگاری ساده از شکم، سایه کالسیفیه‌ای که بنظر منطبق بر کلیه راست بود مشاهده گردید و باینجهت از بیمار اوروگرافی بعمل آمد که در نتیجه وجود سنگی در ناحیه لگنچه کلیه راست همراه با اتساع کالیسها مشخص شد. (شکل شماره ۱)

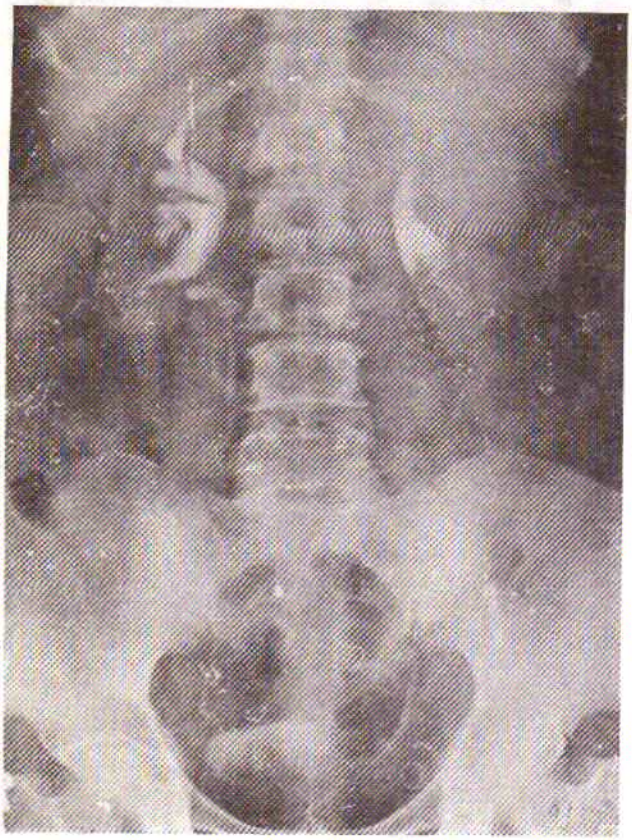

شکل ۱-

* بیمارستان ابن‌سینا- تهران.

[Downloaded from jmciri.ir on 2025-05-16]

در پرتونگاری از معده و روده فوقانی ضایعه‌ای در داخل معده و روده وجود نداشت ولی یک فشار خارجی روی انحنای کوچک معده (Lesser Curvature) وجود داشت که نشانهٔ تشکیل توموری بود در خارج از معده که روی انحنای کوچک فشار وارد میآورد (شکل ۲-۳ و ٤).

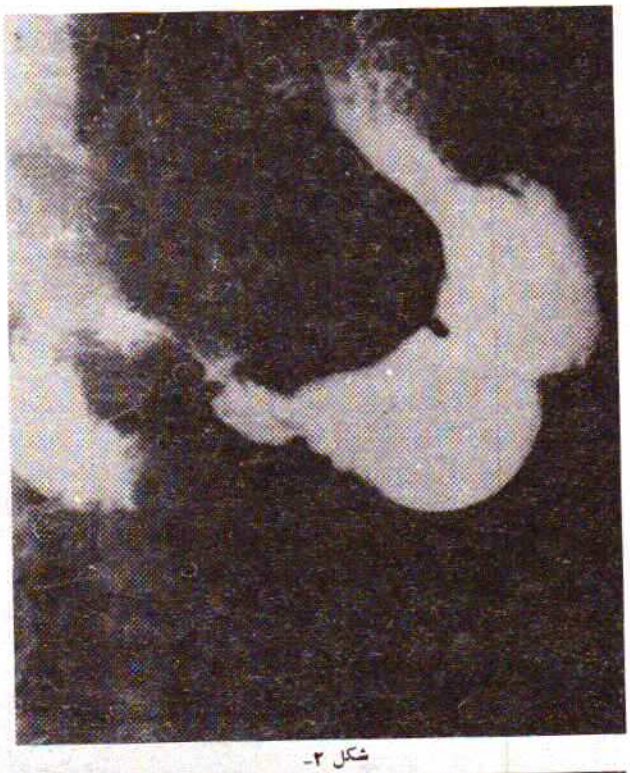

شکل ۲-

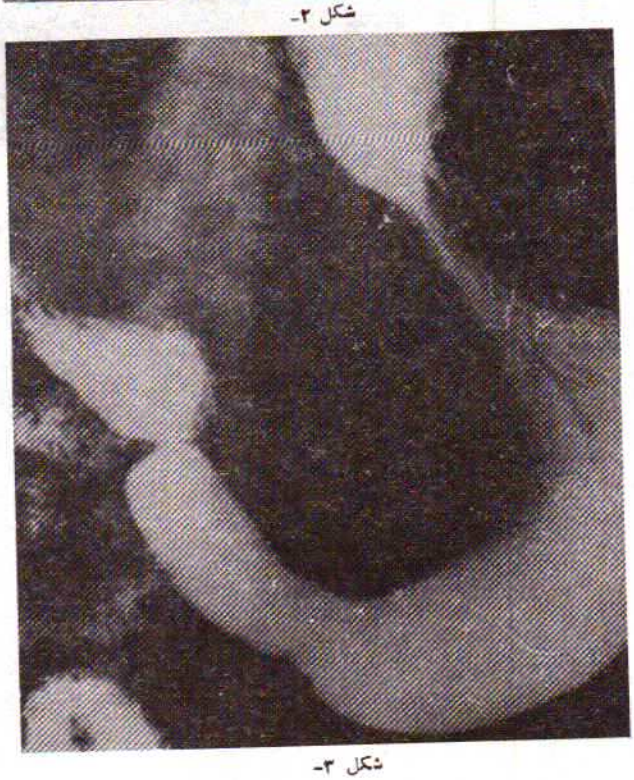

شکل ۳-

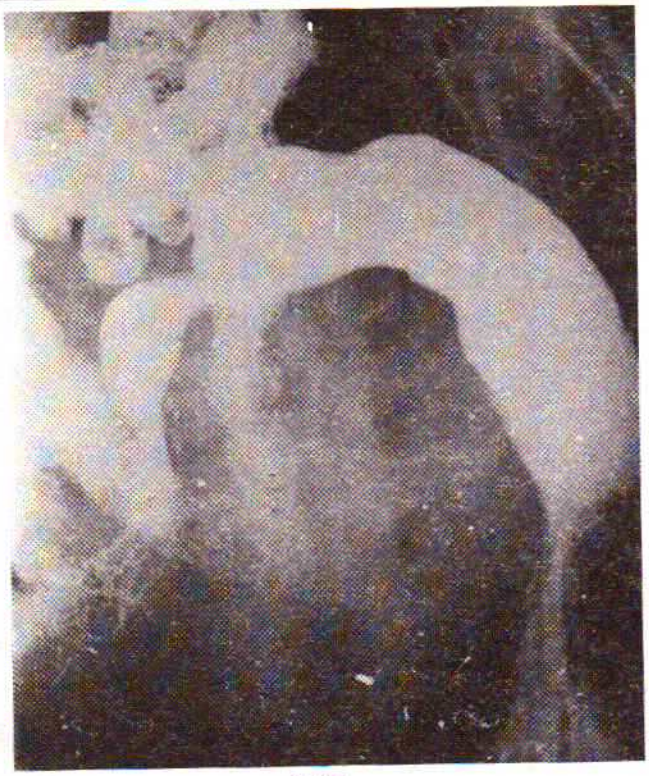

شکل ۴-

در تنقیه ماده حاجب (Barium enema) و کله سیستوگرافی خوراکی، ضایعه‌ای دیده نشد.

در تاریخ ۵۵/۳/۱۰ که شکم بیمار باز شد، توموری نسبتاً بزرگ با قوام الاستیک که در بعضی قسمتها سفت و قسمت مرکزی آن نرم بود، در بین لایه‌های چادرینه کوچک (Lesser omentum) مشاهده گردید (شکل شماره ۵ و ٦). این تومور کاملاً آزاد و متحرک بود و با حشاء مجاور چسبندگی نداشت ولی درمجاورت آن تومور کوچکتری با قوام سفت لمس گردید. در تشریح تومور پایه‌ای (پدیکولی) که آنرا بدیواره معده وصل نماید وجود نداشت و تومور کاملاً از معده مجزا بود که بطور کامل برداشته شد. بیمار عارضه بعد از عمل نداشت و ده روز بعد با حال عمومی خوب از بیمارستان مرخص گردید.



شکل ۵-

[Downloaded from jmciri.ir on 2025-05-16]

یافته‌های آسیب‌شناسی:

ماکروسکپی: نمونه ارسالی عبارتست از دو قطعه تومور، تومور بزرگتر بابعاد ۹ X ۱۰ X ۱۵ سانتی‌متر، برنگ کرم که بوسیله کپسول مشخصی احاطه شده و کپسول دارای عروق مشخص بود. سطح مقطع تومور کرم و منظره گردبادی مشخص داشت. تومور کوچکتر خاکستری رنگ، مایل به بنفش بابعاد ۱ X ۱/۸ X ۲/۲ سانتی‌متر، سطح خارجی صاف و سطح داخلی صاف و کرم‌رنگ بود.

میکروسکوپی: در آزمایش ریزبینی، ساختمان نسج تغییر شکل‌یافته‌ای (نئوفرمه‌ای) دیده میشود که سلولهای آن دارای هسته‌های کشیده و بیضی شکل و تقریباً یکشکل (منومورف) و سیتوپلاسم ائوزینوفیل میباشد. این سلولها بصورت توده‌هائی دورهم اجتماع کرده و در بعضی قسمتها طرز قرار گرفتن آنها طوری است که ببافت نمای گردبادی داده است. لابلای سلولهای مزبور، بافت همبندی فیبروزه با عروق کم و بیش فراوان دیده میشود. میزان میتوز سلولی پائین است (کمتر از ۱ در ۵۰ High Power Field). دژنر سانس موضعی و هیالینوز نیز دیده میشود (شکل شماره ٦-٧-٨-٩).

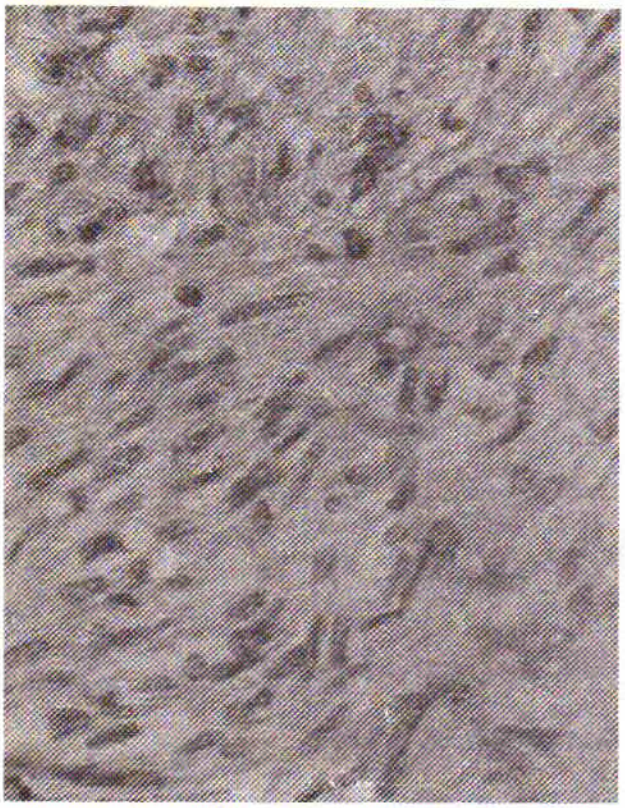

شکل۷

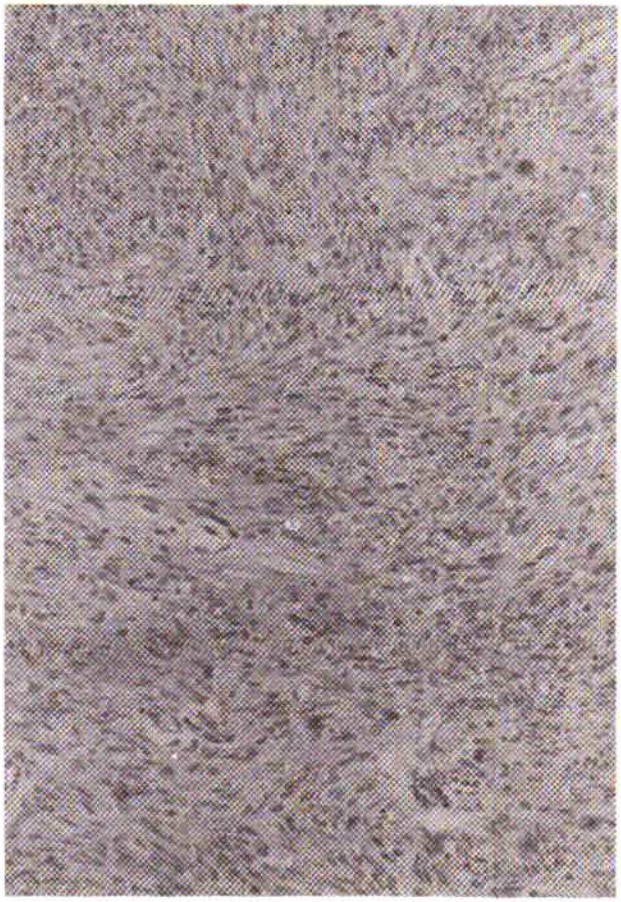

شکل ۶

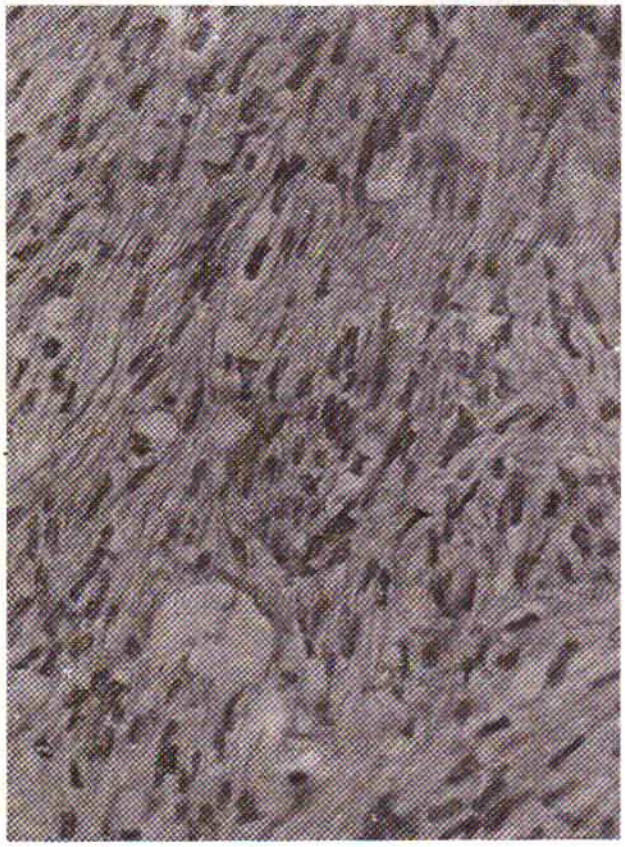

شکل ۸

[Downloaded from jmciri.ir on 2025-05-16]

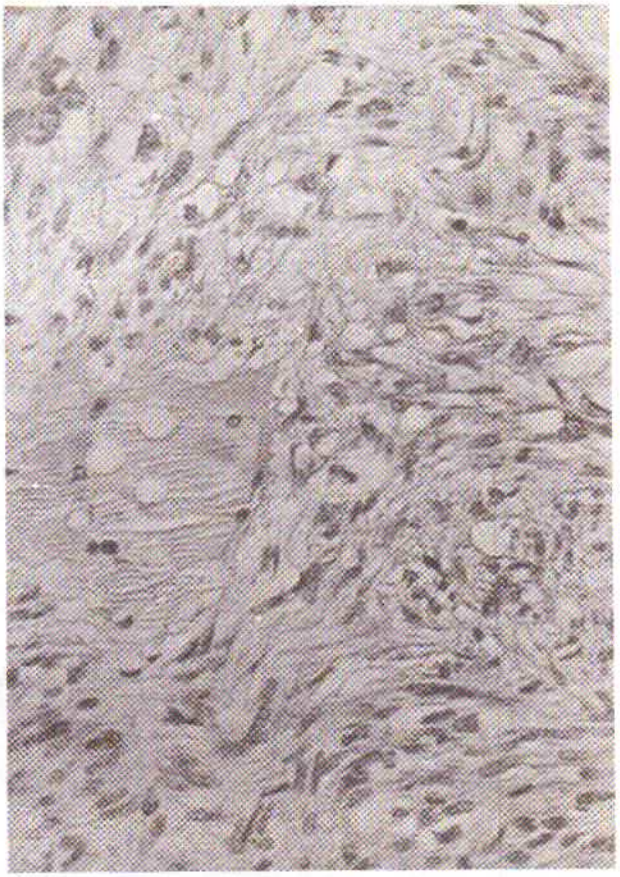

شکل ۹

تشخیص: لیومیوبلاستوم معده.

بحث:

تاکنون حدود ۲۵۰مورد لیومیوبلاستوم معده، گزارش شده است(۳). این تومور در مردها شایعتر بوده و نسبت آن به زنها ۱/۷ میباشد. بر طبق مطالعات Abramson(٤) ٨٦/٤٪ بیماران سنی بالاتر از ٤١سال داشته و فقط ۹بیمار زیر ۳۰سال بوده‌اند که جوانترین آنها ۱۲ ساله (۹) و پیرترین آنها ۹۱ساله بوده است (۵). این تومور مخصوص اشخاص بالغ بوده بیشتر در نژاد سفیدپوست دیده میشود.

شایعترین سن ایجاد تومور بین ششمین وهفتمین دهه زندگی است(۲). از نظر جایگزینی، بیشتر در دستگاه معدی روده‌ای بخصوص معده وجود دارد اگر چه در روده کوچک، گردن، رحم، فرج وناحیه خلف صفاق نیز دیده شده است (۲). مهمترین علائم بیماری عبارتست از : خونریزی از دستگاه گوارش (هماتمزو ملنا)، سؤ هاضمه، درد شکم، تهوع واستفراغ، بی‌اشتهائی کمخونی (آنمی).

بیماری در ۲۷/۳٪ موارد بدون علامت است ودر ۷۲/۷٪ نشانه‌های بیماری وجود دارد(٤). خونریزی به تنهائی یا همراه با سؤ هاضمه در ٦٠٪ موارد وسؤهاضمه یا درد به تنهائی در ۳۵٪ موارد دیده میشود(٤). تومور شکمی در ٢٤٪ موارد قابل لمس است. کمخونی در بعضی موارد وجود دارد.

Eyecler وهمکارانش(۱۱) بیمارانی را گزارش کرده‌اند که بعلت داشتن لیومیو بلاستوم معده وبالنتیجه کمبود عامل انترنسک دچار کمخونی (آنمی) پرنیسیوز بوده‌اند.

تشخیص قبل از عمل در ۲/۳ موارد، تومور معده بوده ودر بقیه موارد تشخیص‌هائی چون زخم پپتیک، بیماری کیسه صفرا، تومورها وکیست‌های تخمدان وپانکراس مطرح بوده ودر بعضی موارد تومور در حین عمل جراحی ویا گاهی در کالبد شکافی تشخیص داده شده است.

پرتونگاری یکی از روشهای تشخیصی با ارزش است. در ۷۰٪ موارد تومور در ناحیه آنترمعده قرار داشته ودر ناحیه کاردیا بندرت دیده میشود. در بیشتر موارد تومور تخم مرغی شکل بوده ومحور طولی آن موازی محور طولی معده است. این تومورها خوش خیم بوده در موارد نادری ممکنست بدخیم باشند.

در مطالعه ۱۹۰ مورد توسط Abramson(٤) مشاهده گردید که ۱۲٪ موارد بدخیم است.

بدخیمی تومور بااندازه وفعالیت میتوزی تومور متناسب است. Foegenburg وهمکارانش از نظر رادیولوژی تقسیم‌بندی زیر را برای این تومورها پیشنهاد کرده‌اند:

۱-تومورهای داخل جداری
۲- تومورهای داخل حفره معده (لومنی)
۳- تومورهای خارج معدی
٤- اولسراسیون هدفی یابشکل روزنه گرد.
۵- تومورهای متعدد همزمان
٦- پارازیتیسم مزانتر، چادرینه یا پریتوان

در ٨٤٪ موارد تومور داخل جداری یا Intramural است. ارتباط بین تومور ودیواره معده بستگی باندازه تومور دارد. توده‌هائی که کمتر از ۵ سانتی متر قطر داشته باشد، داخل جداری بوده بتدریج که اندازه تومور بزرگتر میشود، از دیواره معده تجاوز کرده، بداخل حفره معده ویا بخارج رشد نموده بوسیله پایه‌ای بدیواره وصل میگردد.

نادرترین انواع فوق پارازیتیک (Parasitic) است که تومور با دیواره معده ارتباطی ندارد و حتی در موقع جراحی نیز منشا حقیقی آن مشخص نمیشود. نمونه‌ای که توسط اینجانب تحت عمل جراحی قرار گرفت از نوع اخیر بود چون در موقع عمل جراحی پایه‌ای که آنرا به معده وصل کند وجود نداشت. با تکمیل گاسترو سکپ‌های جدید، گاستروسکپی یکی از وسائل تشخیصی مهم را تشکیل داده، کاربرد آن افزایش چشمگیری یافته است.

لیومیوبلاستوم معده، ظاهراً به نظر میرسد که محدود است ولی از نظر میکرسکپی ارتشاحی (Infiltrating) است.

بزرگترین توموریکه تاکنون گزارش شده ۸X۲۰X۳۵ سانتی متر وکوچکترین آن ۰/۵ سانتی متر بوده است. تومورها معمولاً منفرد هستند اما در ۷٪ موارد متعدد میباشند. اولسراسیون در نیمی از موارد وجود دارد. قوام تومور از نرم تاسفت ورنگ آن از خرمائی (Tan)تا قرمز تیره متغیر است.

درمان انتخابی: عمل جراحی با شکل گاسترکتومی یا به شکل (V)یا Segmental Resection است (٤).

گاهی Enucleation یا روش غیر رزکسیونی- (Non Resec-tional Procedure)- انجام میشود. بطور کلی اگر تومور کوچک، منفرد یا پایه‌دار باشد، عمل Wedge Resection با برداشتن قسمت بزرگی از دیواره سالم معده، درمان انتخابی است. برش انجمادی (Frozen section) در تصمیم به انجام عمل بزرگتر مارا یاری میدهد. وقتی قسمت بزرگی از دیواره معده گرفتار بوده ویا تومور متعدد باشد، گاسترکتومی به عوارض بعدی منجر میگردد. گاسترکتومی کامل در موارد نادریکه عود تومور

[Downloaded from jmciri.ir on 2025-05-16]

وجود داشته و گرفتاری دیواره معده منتشر باشد انجام میشود. معمولاً Enucleation عوارضی ندارد زیرا تومور بطور موضعی مهاجم است. در مواردیکه تومور بدخیم بوده ومتاستاز کبدی وجود داشته باشد نتیجه کمی از عمل جراحی بدست میآید اگرچه در بعضی موارد، بیماران تا ۳ سال باوجود داشتن متاستاز کبدی زنده بوده‌اند.

Stout(۱۱)برای تعیین پیش‌آگاهی و اینکه آیا تومور خوش‌خیم و یا بدخیم است، میزان فعالیت میتوزی را در ۵۰ میدان میکرسکپی بالا (50 High power-field)ملاک عمل قرار داد. ولی برخی از مؤلفان اندازه تومور را مورد توجه قرار داده تومورهای بزرگ را مستعد بدخیم شدن دانسته‌اند در حالیکه هیچکدام از روشهای فوق نمیتواند بطور قاطع نشان دهنده خوش‌خیم یا بدخیم بودن تومور باشد. با اینهمه توموری که فعالیت میتوزی بالائی مثلاً بالاتر از ۱ در .H.P.F داشته ویا پلئومرفیسم و هیپرکرومانیسم باشد احتمال بدخیمی آن زیاد است (بیمار مورد بحث ما نیز در سال ۱۳۵۸ یعنی سه سال بعد از عمل جراحی مراجعه کرد و هیچگونه شکایتی از دستگاه گاستروانتستینال یا نشانه‌ای از متاستاز نداشت). لیومیوبلاستوم بدخیم معده تا سال ۱۹۷۲، ۲۳ مورد گزارش شده و شایعترین محل انتشار آن کبد بوده است. ازاین عده ۵۵٪ بیش از سه سال و ٦٦٪ بیش از پنج سال زنده بوده‌اند.

خلاصه:

معرفی یک مورد از لیومیوبلاستوم معده نزد زن ٦٤ ساله ایست که به علت وجود تومور نسبتاً بزرگ درناحیه اپیگاستر که از ٦ ماه قبل بوجود آمده مراجعه کرده است.

از علائم ابژکتیو، بی‌اشتهائی و تهوع جلب توجه می‌نمود. درمعاینات فیزیکی تومور با قوام نسبتاً سفت، کاملاً متحرک و بی‌درد بود. درپرتونگاری با ماده حاجب (Barium meal) وجود یک فشار روی انحنای کوچک معده مشاهده گردید. دراوروگرافی سایه سنگ درلگنچه کلیه راست دیده شد و بقیه آزمایشها طبیعی بود. بیمار لاپاراتومی شد. تومورلبوله درچادرینه کوچک داشت که هیچ ارتباطی با دیواره معده درضمن عمل دیده نشد و این نوع که بآن پارازیتیک (Parasitic) میگویند نخستین موردی است که درانتشارات پزشکی گزارش شده است.

REFERENCES:

1- Girard, M., Saubier, E., Bel, A., Vincent, E., Estours, E. and Hartman, J.: Propos de deux Observation de Tumeurs Myoides de L'estomac dont une Degeneree Ayant Necessite une Hepatectomie Droit Reglee. Mars Med 102: 761, 1965.

2- Lavin, P., Hadjdu, S1., Foote, F.: Gastric and Exogastric Leiomyoblastoma Clinicopathologyic Study of 44 Cases. Cancer 29: 305–311, Feb. 1972.

3- Faegenburg, D. et al: Leiomyoblastoma of The Stomach Report of 9 Cases. Radiology 465: 293–300, Nov. 18975.

4- Abramson, Dy.: Leiomyoblastoma of the Stomach Surg Gynecol Obstet 136:118-125. Jan. 1973.

5- Smithwick, W., Biesecker, J., and Leand, P.: Leiomyoblastoma, Behavior and Prognosis. Cancer 24: 996, 1969.

6- Martin, J.F., Feroldi, J., and Cabanne, R.,: Tumeurs Myoides, Intranurales de L'estomac: Considerations Microscopiques a Propose de 6 Cases. Ann. Anat Pathol 5: 481, 1960.

7- Stout, A.P.: Bizzare Smooth Muscle Tumor of The Stomach. Cancer, 15: 400, 1962.

8- Yanvrin, SB.: Gastric Leiomyoblastoma Proc. R. Soc. Med 68 (2): 90, Feb. 1975.

9- Salazar, H. and Toten R.: Leiomyoblastoma of The Stomach an Ultrastructural Study. Cancer 25: 176, 1970.

10 — Gastric Leiomyoblastoma, Report of 3 Cases one Malignant. Ann. Surg 178: 625-30, Nov. 1973.

11 — Eyecler, P.: Vitamin B12 Deficiency and Lack of Intrinsic Factor Associated with a Smooth Muscle Tumor of the Stomach. ISR J. Med Sci 10(9): 1139-42, Sept. 1974.

[Downloaded from jmciri.ir on 2025-05-16]