درمان غیر جراحی شکستگیهای فرو رفته در نوزادان با مکنده زایمانی

مجله نظام پزشکی
سال نهم، شماره ۲، صفحه ۱۰۰، ۱۳۶۳

دکتر ابوالفضل رحیمی زاده- دکتر کریم حدادیان- دکتر محمود کاغذچی*

مقدمه:

شکستگی فرو رفته نوزادان بندرت گزارش شده است. در این مقاله دو مورد شکستگی فرورفته که در رحم درحین مراحل زایمانی برای نوزاد بوجود آمده است، مورد بحث قرار میگیرد.

البته منظور از گزارش این موارد فقط ازنظر کمیابی آن نیست بلکه روشهای درمانی و ارجحیت درمان آن بوسیله مکنده زایمانی مورد بحث قرار میگیرد.

تعریف:

شکستگی فرورفته استخوانی به مواردی گفته میشود که فرورفتگی استخوان شکسته بیشتر از ضخامت استخوان مربوطه باشد.

مورد اول:

نوزاد پسری است سه روزه به وزن ۳۲۰۰ گرم که از مادرچند زا بدنیا آمده و زایمان در بیمارستان و بطور طبیعی انجام شده است. درحین زایمان هیچگونه ضربه‌ای نداشته و پس از تولد نوزاد، متوجه فرورفتگی استخوان جمجمه شده‌اند. بیمار توسط متخصص زنان و زایمان از بیمارستان دیگری به بخش جراحی اعصاب بیمارستان لقمان‌الدوله ادهم معرفی میگردد.

معاینه نوزاد در موقع مراجعه:

هوشیار، علائم عصبی منفی، اندازه دور سر ۳٤ سانتیمتر، فرورفتگی استخوان در ناحیه فرونتوپاریتال راست به اندازه ٤X۳ سانتیمتر و به عمق ۷ میلیمتر است (شکل شماره ۱). رادیوگرافی جمجمه فرورفتگی را در استخوان فرونتوپاریتال راست نشان میدهد (شکل شماره ۲). فرورفتگی استخوان جمجمه بوسیله مکنده زایمانی با فشار منفی

شکل شماره ۱: محل استخوان دپرس بوسیله فلش مشخص شده است.

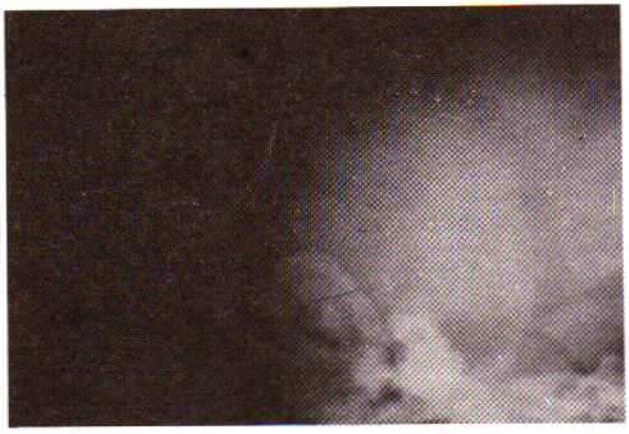

شکل شماره ۲: پرتونگاری از جمجمه نوزاد،استخوان دپرس را نشان میدهد.

* مرکز پزشکی لقمان حکیم تهران

[Downloaded from jmciri.ir on 2024-04-20]

۰/٤ بمدت ۱دقیقه انجام و استخوان بحالت طبیعی برگشت شکل شماره ۳). کنترل نوزاد در روز دوم کاملاً طبیعی بود (شکل شماره ٤).

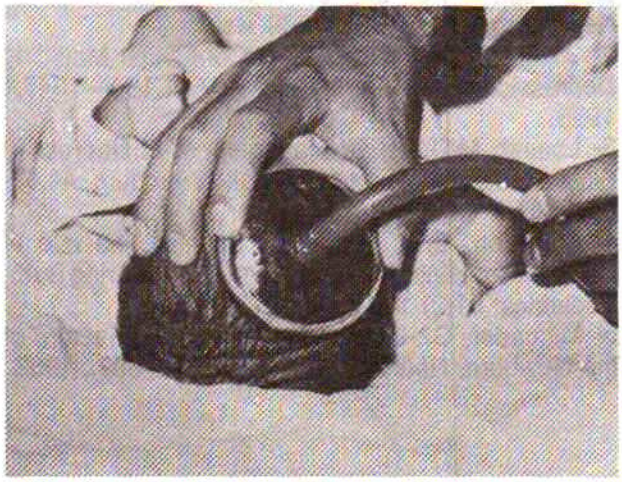

شکل شماره ۳: درمان دپرس فراکچر بوسیله مکنده زایمانی.

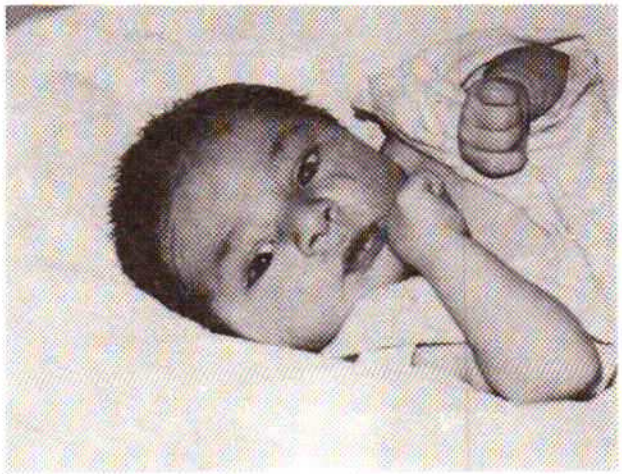

شکل شماره ٤: نوزاد را پس از درمان نشان میدهد که استخوان بحالت طبیعی برگشته است و شکل جمجمه حالت طبیعی دارد.

مورد دوم : نوزاد دختری است دو روزه، بوزن ۲۹۵۰ گرم، ۳۸ هفته که از مادر چند زا بدنیا آمده بود، لگن مادر طبیعی، زایمان بطور طبیعی در بیمارستان دیگری انجام شده و هیچگونه ضربه‌ای در موقع زایمان نداشته است. بیمار توسط متخصص کودکان معاینه و به علت فرورفتگی ناشی از شکستگی (دپرس فراکچر) استخوان جمجمه به بخش جراحی اعصاب معرفی میگردد.

معاینه نوزاد در موقع مراجعه: هوشیار و اندازه دور سر ۳۳/۵ سانتیمتر بود. فرورفتگی استخوان در ناحیه پاریتال چپ به اندازه ۳×۵ سانتیمتر و به عمق ۱ سانتیمتر وجود داشت علائم عصبی منفی بود.

درمان: بوسیله مکنده زایمانی با فشار منفی ۰/۵ و بمدت ۲ دقیقه انجام گرفت، کنترل نوزاد پس از یک هفته کاملاً طبیعی بود و هیچگونه عارضه‌ای مشاهده نشد.

بحث : شکستگی فرورفته یا پینگ (Ping) پنگی (Pong) نوزادان نادر است. بطوریکه در یک جمعیت آفریقائی در یک بررسی سه ساله فقط یک مورد در ٤۰۰۰ نوزاد بدنیا آمده شرح داده شده است. در حالیکه در مورد نوزادان اروپائی در همین مدت فقط یک مورد در ٦۰۰۰ نوزاد بدنیا آمده ذکر شده است (۲).

علل این نوع شکستگی‌ها بطور کلی مشخص نمیباشد ولی عوامل زیادی در ایجاد آن موثر است، تعدادی از آنها در صدمات زایمانی مثل گذاشتن فورسپس و یا فشار انگشتان ماما ایجاد میگردد و مواردی نیز در اثر ضربات وارده بشکم مادر و یا شکستگیهای لگن در زمان حاملگی گزارش شده است. اما شکستگیهای خود بخود که در زایمان طبیعی و یا سزارین دیده میشود، ظاهرا بعلت فشرده شدن سر بچه باستخوان خاجی میباشد (۱،۵). هر دو مورد این گزارش مادران چند زا بوده و زایمان طبیعی داشتند و هیچگونه سابقه ضربه در زمان حاملگی را ذکر نکرده‌اند.

از نظر بالینی معمولا این نوع شکستگیها بدون علائم عصبی میباشند. گر چه خونریزیهای روی و زیر سخت شامه وحتی داخل مغزی همراه با حالت یکطرفه تشنج وحتی ازدیاد فشار داخل جمجمه در بعضی موارد مشاهده میگردد (۷).

این نوع شکستگی معمولا در ناحیه پیشانی و یا آهیانه‌ای اتفاق میافتد (٤) و پرتونگاری برای مشاهده میزان فرورفتگی و احتمال وجود قطعات فرو رفته الزامیست (۷).

اسکن کامپیوتری از نظر تشخیص ضایعات همراه نیز ارزشمند است.

از نظر درمانی روشهای متفاوتی برای این شکستگی‌ها ارائه شده است.

امکان بالا آمدن خود بخود شکستگی فرو رفته وجود دارد (۳).

دکتر پارسا و همکارش این نوع شکستگیها را با فشار روی لبه‌های فرو رفته از دو طرف درمان کردند (٦).

درمان بوسیله فشار منفی مثل مکنده زایمانی و حتی بوسیله شیر دوش بیان شده است (۱۰-۹-۸-۷). ولی در اکثر موارد گزارش شده درمان انتخابی جراحی بوده است (۵).

بنظر ما درمان غیر جراحی بمراتب آسانتر است و ضایعه کمتری بمغز وارد می‌آورد (۸) و با استفاده از مکنده (واکئوم) مناسب با قطر شکستگی براحتی انجام پذیر است. با در نظر گرفتن اینکه دسترسی به متخصص جراحی مغز و اعصاب در تمام کشور مقدور نیست، پیشنهاد میکنیم در مواردیکه شکستگی فرو رفته جمجمه در نوزاد دیده میشود، در صورت عدم وجود قطعات شکسته در داخل مغز، عدم وجود علائم عصبی و یا عدم وجود مایع مغزی نخاعی در زیر پوست حتی متخصص زنان و زایمان نیز میتواند با استفاده از واکئوم مناسب در اتاق زایمان این نوع شکستگی را درمان نماید.

خلاصه:

دو مورد شکستگی فرو رفته نوزادان که بوسیله واکئوم زایمانی براحتی درمان شده است معرفی میشود.

علل، علائم بالینی و عوارض استفاده از مکنده زایمانی نیز شرح داده شده است.

[Downloaded from jmciri.ir on 2024-04-20]

REFERENCES

1- Alexander, E. Jr., Davis, C.H. Jr.: Intrauterine Depressed Fracture of The infants skull, J. Neurosurg 30:446–654, 1969.

2- Axton, J.H.M., Levy, L.F.: Congenital Moulding Depression of The Skull, Brit. Med. J.1,1644–1647,1 1965.

3- Loeser, M.D. et, al: Management of Depressed Skull Fracture in The newborn J. Neurosurg, 44,62-64,1976.

4- Natelson, S.E., Martin, P. Sayers: The fate of Children sustaining Severe Head Injury During Birth, Pediatrics; 51(2) 169–174, 1973.

5- Marcador, G.: Intrauterine Depressed Facture of the Newborn, Neurosurgery 10(6), 694–697., 1982.

6- Raynor, R., Parsa, M.: Nonsurgical Elevation of Depressed Skull Fracture in an Infant, The Journal of Pediatrics, 72, 262–264, 1968.

7- Saunders, B.S., et al: Depressed Skull Facture on Neonate, J. Neurosurg 50, 512–514, 1979.

8- Scharger, G.S.: Elevation of a Depressed Fracture with a Breast Pump, The Journal of Pediatrics, 77(2), 300–301, 1970.

9- Tan, K.L.: Elevation of Congenital Depressed Fractures of The Skull by The Vacum Extractor, Acta Pediatr Scand, 63, 562–564,1 1974.

10- Van-Enk, A.: Reduction of Pond Fracture. British Med. J 2:535, 1972.

[Downloaded from jmciri.ir on 2024-04-20]