مری کوتاه وبحثی در مورد مری‌بارت
Short Esophagus. and Barrett,s Syndrome

(گزارش دومورد)

مجله نظام پزشکی
سال نهم، شماره ۲، صفحه ۱۲۶، ۱۳۶۳

دکتر محمود مظفری- دکتر حسین اشراقی*

مقدمه:

ضایعات غیرتوموری وتغییرات آماسی همراه یا بدون تنگی یا زخم پپتیک در قسمت انتهائی ومیانی مری بیماریهای نسبتاً نادری هستند که میتوانند عامل بازگشت محتویات معده به مری Reflux بوده ویا در نتیجه آن ایجاد گردند. از نمونه‌های بارزی که اینگونه تغییرات را سبب میشود، فتق هیاتال است.

وجود چنین ضایعاتی اکثراً فکر را متوجه اکتسابی بودن ضایعه مینماید، معذالک مواردی نیز وجود دارد که اینگونه تغییرات آماسی وتظاهرات ثانویه آن بدنبال عیوب مادرزادی ایجاد گردیده است. از آنجمله‌اند مری‌های کوتاه (Short Esophagus) ومتاپلازیهای موضعی بافت پوششی‌مری. تفکیک وتشخیص حالات اخیر از نظر بالینی اهمیت فراوان دارد وبرخلاف آنچه تصور میشود تشخیص آنها آسان نمیباشد.

از آنجا که تومورهای بدخیم مری در کشور ما شیوع فراوان دارد، عده زیادی از بیماران مبتلا به ناهنجاری‌های فوق‌الذکر به اشتباه بعنوان سرطان (کانسر) مری تلقی میشوند، از این رو متخصصان گاستروانترولوژی ورادیولوژی باید در فکر تغییرات نامبرده در بالا نیز بوده وآنرا تجسس نمایند.

مریهای کوتاه وآپلازیک موارد بسیار جالبی را در مجموعه بیماران ما تشکیل میدهند، بطوریکه فقط در سال ۱۳۶۱ به چند مورد از این بیماران برخورد کردیم. لذا در این مقاله ضمن معرفی دو بیمار، علت (اتیولوژی)، بیماریزائی (پاتوژنی)، رادیولوژی وتغییرات آسیب‌شناسی را مورد بحث قرار خواهیم داد.

معرفی بیمار: ر-س، ۳۵ساله، کارگر.

علت مراجعه: دیسفاژی که از ۵ سال پیش شروع شده است.

سابقه بیماری را با احساس سوزش پشت جناغ سینه از ۱۵سالگی ذکر میکند که سوزش تا ناحیه گردن وبناگوش بیمار انتشار داشته است، بیمار نسبت به غذاهای جامد دچار سختی بلع بوده ومواد آبکی نیز ایجاد ترشی در معده میکرده است.

در پرتونگاری از مری با ماده حاجب، تنگی همراه با اولسر در مرز ۱/۲ میانی و تحتانی مری با درجاتی از اتساع قسمت پروکسیمال مری مشاهده میگردد (شکل شماره۱).

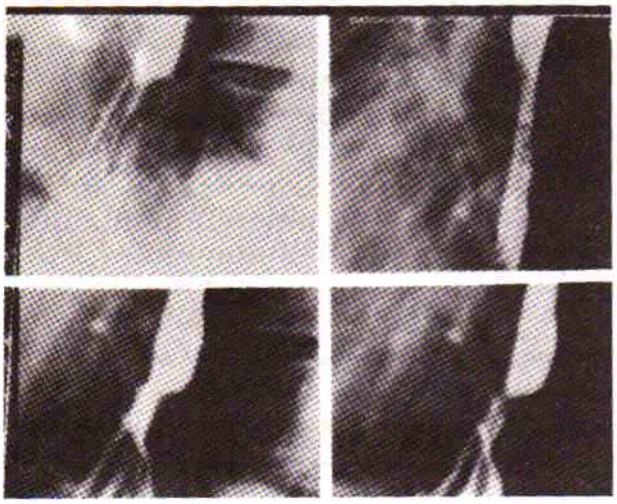

شکل شماره ۱:
اولسر در مرز ۱/۲میانی و تحتانی مری همراه دیلاناسیون نسبی در قسمت پروکزیمال.

ناحیه هیاتوس دیافراگم وسیع وبازگشت محتویات معده به مری در وضعیت ترندلنبورگ انجام میگرفت.(شکل‌شماره۲)
گاستروسکپی با استفاده از گاسترسکپ Gifd4انجام گرفت.

---

* بیمارستان ابن‌سینا- دانشکده پزشکی دانشگاه تهران.

[Downloaded from jmciri.ir on 2024-04-24]

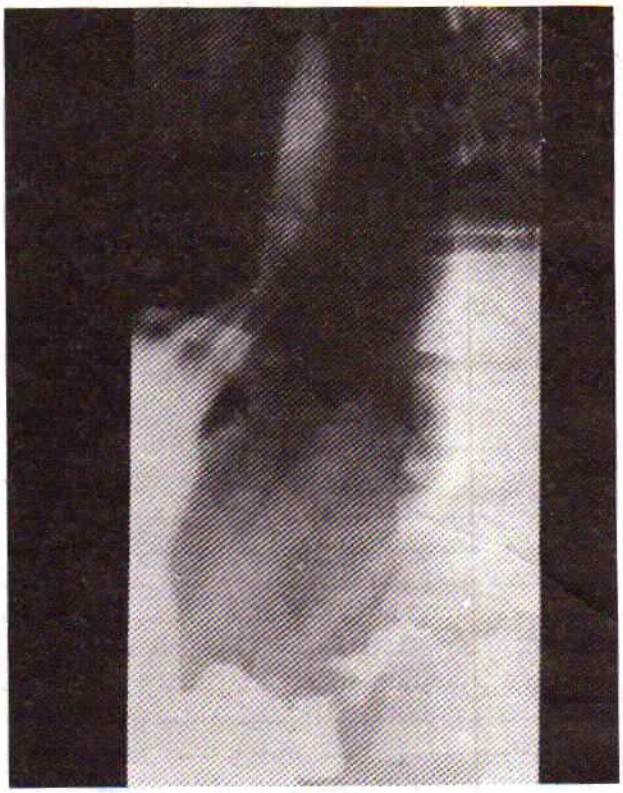

شکل شماره ۲:
دیلاناسیون هیانوس مری و علائم برگشت محتویات معده به مری دیده میشود

مخاط مری در جریان اندوسکپی ودر قسمت ابتدای مری طبیعی است. خط اتصال مخاط مالپیگی وغددی در فاصله ۲۷سانتیمتر (۱۳ سانتیمتر بالای کاردیا) قرار داشت. در این ناحیه تنگی شدید وتصویر اولسری که پوشیده از فیبرین بود مشاهده شد. نمونه‌برداری‌های متعدد از فواصل بترتیب ۲۰ و۲۵ و۳۰ و۳۵ سانتیمتری از مری گرفته شد سپس گاستروسکپ Gifd3عبور داده شد ومعده واثنی‌عشر مورد بررسی قرار گرفت که عاری از ضایعه بود.

این مقاله با همکاری وزیر نظر دکتر مسلم بهادری تهیه گردیده که بدین وسیله از ایشان قدردانی میشود.

آزمایش آسیب‌شناسی قطعات برداشته شده در مرکز پاتولوژی تهران انجام گرفت (شماره‌های ٤٦٥٦- Hتا ٤٦٦٢- مرکز پاتولوژی تهران)، بیماری بارت تائید گردید.

بیمار شماره ۲: غ-ع الف، ۲۸ ساله، کارمند.

علت مراجعه: دیسفاژی که از دو سال پیش شروع شده است.

سابقه بیماری: بیمار از طفولیت احساس سوزش در پشت جناغ سینه مینمود که در حالت دراز کشیدن وضع بدتر میشد و شدت علائم در شبها بوده است.

علائم فیزیکی مثبت نداشته و وزن بیمار نیز تغییر نکرده است.

در پرتونگاری‌های انجام شده از مری، تنگی محدودی در طول تقریبی ۳ سانتیمتر در قسمت دیستال مری با درجاتی از اتساع در نیمه پروکسیمال مری دیده میشود ضمن اینکه توقف نسبی باریم مشاهده شده و مواد غذائی خورده شده بعلت عدم عبور از قسمت تنگی مخلوط با باریم در قسمت ابتدای مری مشاهده میشود.

علائم واضح هرنی هیاتال و بازگشت محتویات معده به مری بسهولت مشاهده میگردد.

در وضعیت ایرکنتراست تصویر اولسر در اتصال بناحیه تنگی که در فاصله ٦ سانتیمتری دیافراگم قرار گرفته است دیده میشود (شکل شماره ۳).

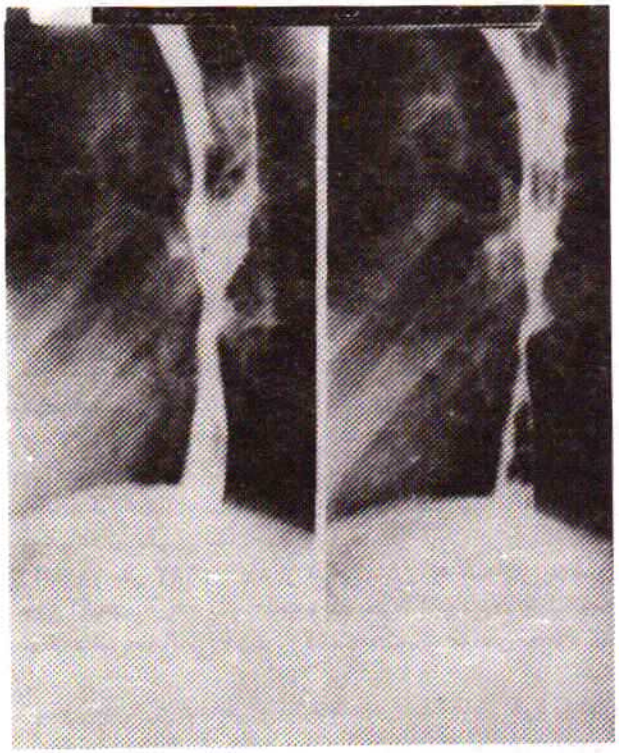

شکل شماره ۳:
تصویر نیش درشت در ۱/۲میانی مری همراه با تنگی موضعی و دیلاناسیون قسمت پروکزیمال مری.

در اندوسکپی از مری، در فاصله ۳۵ سانتیمتری از دندانهای پیشین (۵ سانتیمتر بالای دریچه تحتانی مری) تنگی دیده میشود که اندوسکپ Gifd4بسختی از آن عبور نموده و محل اتصال پوشش مالپیگی و غددی در بالای این ناحیه تنگی قرار داشت.

شیره معدی بسهولت در این ناحیه وارد میگردید. در حالی که بیمار آرمیده و هیچگونه حالت تهوع و استفراغ در نزد بیمار وجود نداشت، حرکت معدی بطوری بود که گوئی دریچه‌ای در انتهای مری وجود ندارد.

نمونه‌برداری‌های (بیوپسیهای) متعدد از فواصل ۲۵، ۳۰، ۳۵ سانتیمتری مری برداشته شد و آزمایش آسیب‌شناسی در مرکز پاتولوژی تهران بشماره- ۵۲۲۵ انجام و تشخیص بیماری بارت مورد تائید قرار گرفت.

بحث: در سال ۱۹۵۰ میلادی، بارت (Barrett)سند رومی را شرح داد که طی آن مری بصورت مادرزادی کوتاه بود، تنگی موضعی و اولسر در مری مشاهده شده ضمن اینکه اپیتلیوم مخاطی زیر ناحیه اولسر از نوع مخاط معدی بوده است (٤). بعدها در سال ۱۹۵۷ بارت از اصطلاح مری کوتاه صرفنظر کرده عبارت «مری تحتانی که توسط مخاط معده پوشیده شده» را بکار برد.

در سال ۱۹۵۳ Johrstone and Allison بیماران مشابهی را گزارش داده‌اند و متذکر شدند که اپیتلیوم ستونی موجود نوعی

[Downloaded from jmciri.ir on 2024-04-24]

متاپلازی مخاطی است که از جانب مخاط طبیعی کاردیا بطرف مری کشیده شده است (۲).

این کیفیت توسط نویسندگان مختلف بنامهای مختلف نامیده شده است از جمله عده‌ای آنرا سندرم بارت (Syndrome Barrett,s) نام نهاده‌اند (۸ و ۱۱).

ناهنجاری الیسون- جاهرستون نامی است که عده‌ای دیگر بر آن نهاده‌اند (۱۵ و ۱۸) و عمومی‌ترین نام برای آن ضایعه تحت عنوان مری بارت (Barrett, S. Esophagus) شناخته شده است (۱۵ و ۱ و۹ و۳). دربیمارانی که دچار تنگی و یا اولسر درمری میباشند همواره از نظر امکان وجود مری بارت باید مورد توجه قرار گیرد. وجود اولسر وتنگی میتواند همراه و یا مجزا از یکدیگر دیده شوند و حتی تنگی‌هائی که بتدریج شدیدتر میگردند نیز ذکر شده است.

بیماریزائی **(پاتوژنی):** مبداء و منشا اپیتلیوم ستونی که قسمت تحتانی مری را پوشانده است و عملاً درامتداد مخاط کاردیا است بطور واضح مشخص نیست.

درجریان رشد طبیعی چنین پوشش اپیتلیوم ستونی به پوشش اسکواموس برگشت مینماید و این برگشت مخاطی از قسمت میانی مری شروع شده و به دوطرف مری امتداد میابد. درپاتوژنی مری بارت گفته میشود که این برگشت مخاطی درقسمت تحتانی مری متوقف میگردد. دیده شده که این پوشش مخاطی ستونی در افراد سالم بی‌علائم بالینی نیز وجود دارد.

آدلر درسال ۱۹۶۳ با دلائل کافی نشان داد که این پوشش ستونی اکتسابی بوده و از جانب معده بطرف انتهائی مری کشیده شده تا پوشش محافظی جهت بازگشت محتویات اسیدی معده باشد (۷).

وجود متاپلازی مخاطی و تولید شدید غدد مخاطی فرضیه فوق را که پوشش مخاطی از جانب معده کشیده شده تائید مینماید (۱۶).

این پوشش ستونی مقاوم به اسیدوپپسین براثر نیاز درطول مری بصورت اکتسابی ایجاد میگردد. درمواردی که به چنین محافظی بطور منتشر احتیاج نباشد، جزائر مخاطی یا پوشش اسکواموس درناحیه تحتانی مری مشاهده شده است.

درحالیکه تصور میشود که اپیتلیوم موجود درقسمت تحتانی مری نمایانگر رشد بطرف بالای مخاط طبیعی معده سالم است مطالعات دقیق‌تر فوق میکروسکپی پیشنهاد میکند که گاهی از اوقات مخاط دارای ساختمانهای غدد مشابه بافت مخاطی معده و مخاط مشابه روده همراه با سلولهای انتروکرومافین میباشد، بعلاوه اشکال سیتولوژی وجود دارد که نشان میدهد سلولهای از نوع دوگانه Hybrid بین مخاط معده و مخاط روده نیز وجود دارد(۱۳). منشاء این مخاط مورد بحث است درحالیکه مدارکی بنفع ناهنجاری مادرزادی وجود دارد و عده‌ای طرفدار اکتسابی بودن ضایعه میباشند.

آزمایش‌های مانومتریک نشان داده که عملکرد (فونکسیون) حرکتی درقسمت تحتانی مری (با پوشش ستونی) شبیه مری بوده و اسفنگترتحتانی مری نیز درزیر ناحیه اپیتلیوم ستونی قرار گرفته است (۹). گاهی اوقات این اسفنگتر وجود داشته و زمانی میتواند وجود نداشته باشد و این خود مؤید آنست که مری کوتاه نبوده بلکه قسمت تحتانی بتوسط مخاط غیر مالپیگی پوشیده شده است.

نمای آسیب شناسی: شرح بافت شناسی (هیستولوژیک) مخاط ستونی متفاوت است بطریقی که میتواند مخاط از نوع اتصالی (Junctional) عمق معدی (Fundal) باشد و یا از نوع مخاط روده‌ای و یا اینکه از نوع اپیتلیوم ستونی خاصی باشد که دراین حالت حاوی سلولهای Goblet بوده و حد فاصل مخاط معده و روده میباشد.

نمونه‌برداریهای (بیوپسیهای) متعدد از ناحیه اپیتلیوم ستونی نشان داده که عدم تجانس شدید در پوشش مخاطی وجود دارد و همواره طیف وسیعی از انواع مخاط مشاهده میشود. ممکنست سه نوع پوشش اپی‌تلیائی مشاهده گردد. شایع‌ترین آن یکنوع پوشش اختصاصی ستونی است که دارای سطحی پرزی‌شکل (Villiform Surface) بوده و گاهی سلولهای جانبی روده‌ای، گاهی سلولهای پانت بوده ولی فاقد سلولهای پاریتال و اصلی معدی است.

نوع دوم پوشش از نوع معده خصوصاً از نوع عمق معدی بوده و حاوی سلولهای پاریتال و اصلی است.

نوع سوم مخلوطی از این دو بوده و خصوصاً سلولهای نوع هیبرید (Hybrid) ممکنست دیده شود.

از نظر موقعیت پوشش مخاطی شامل مخاط ستونی اختصاصی در قسمت پروکسیمال و مخاط نوع فوندوس معده در قسمت دیستال میباشد. در صورتیکه مخاط اتصالی وجود داشته باشد، بین این دو قسمت قرار میگیرد.

اختلاف نظرهائی که قبلاً در بحث هیستولوژیک وجود داشته، معلول گزارش از بیماران با نمونه‌برداری کم بوده ولی گزارشهائی جدید که حاوی بیماران بیشتر با استفاده از روش بیوپسیهای متعدد است، این مسئله را بخوبی ثابت مینماید. نمونه‌برداری پشت سرهم نشان داده است پوشش استوانه‌ای میتواند بطور پیشرونده جانشین پوشش مخاط مالپیگی گردد(۱۱). معذالک برقراری مخاط نوع روده‌ای و یا اختصاصی پرزی شکل گزارش نشده است.

در بعضی از موارد علاوه بر پوشش ستونی، ساختمانهای غددی در زیر مخاط دیده میشود که از لحاظ آنزیماتیک و ساختمان میکروسکپ الکترونی و متفاوت از ساختمان معده خالص و یا روده خالص است. پول و همکارانش در یک مطالعه وسیع که بیشتر بر پایه نمونه‌برداری‌های مکرر قرار دارد، ساختمان انواع مخاط را توصیف کرده و بیشتر توجه را بطرف مخاطهای ناهنجار جذب کرده است و آنها بخوبی توانسته‌اند انواع سه‌گانه مخاطی را در نمونه‌برداری‌های پشت سرهم نشان دهند(۹). ماهم در هر دو نمونه بیوپسیهای متعدد از محل ضایعه برداشته و تفاوت غددی بافت مخاطی را مشاهده کرده‌ایم.

دکتر مورسون و داوسون در کتاب باارزش آسیب‌شناسی دستگاه گوارش متذکر میشود که این ضایعه بیشتر اکتسابی بوده ولی احتمال مادرزادی بودن ضایعه را نیز در بعضی موارد رد نکرده است(۱۲).

هامیلتون و همکارانش نشان داده‌اند که در بیمارانی که در آنها عمل ازوفاگو- گاستروستومی انجام گرفته که درآن قسمت پروکسیمال مری به ته معده متصل (اناستوموز) شده است، بعد از برقراری رجعت معدی Reflux که شایع است، باقیمانده مری بتدریج توسط مخاط ستونی مفروش گردیده است(۱۰).

علائم پرتونگاری: در مواردیکه ضایعه بطور کامل رشد پیدا نموده باشد، علائم پرتونگاری تیپیک و پاتوگونومونیک از جهت تشخیص میباشد. علائم زیر در مری دیده میشود:

۱-ناحیه سالم پروکسیمال که دارای مخاطی طبیعی است و بقسمت تنگی ختم میگردد. مخاط این ناحیه از نوع سنگ فرشی و حرکات پریستالتیک طبیعی است.

۲-قسمت میانی ناحیه با شکل لوله‌ای (Tubular) تنگ‌تر از

[Downloaded from jmciri.ir on 2024-04-24]

قسمت پروکسیمال و حاوی مخاط ستونی است.

۳- قسمت انتهائی که طویل‌ترین ناحیه همراه هرنی هیاتال است این قسمت توسط اسفنگتر نارسائی ازو فاگو گاستریک از معده جدا و یا بتدریج درآن محو میگردد (۱ و۱٤).

بنابراین درنوع تمام عیار ضایعه، مری درناحیه پروکسیمال به استوانه‌ای شبیه است که بدنبال یک استوانه، استوانه‌ای تنگ‌تر درقسمت زیرین (ناحیه با مخاط ستونی) وجود دارد و مجدداً درانتها به استوانه‌ای گشادتر ختم میگردد. البته موارد بسیاری گزارش شده که علائم رادیولوژیک و یا قسمتی از علائم هیچگونه تطابقی با گفته‌های فوق نداشته است (۱۷).

نشانه‌های بالینی: مهمترین علامت بیماری دیسفاژی واحساس سوزش پشت جناغ سینه است که سبب مراجعه بیماران میشود. ولی بیماری میتواند مدتها بدون علامت بوده و آنگاه که عارضه‌ای پیدا شود مراجعه کند. اغلب بیماران درسن متوسط مراجعه میکنند ولی درشرح حال آنها علائمی از دوران کودکی ذکر میشود. عده‌ای از بیماران ما لااقل بیست تا بیست‌وپنج سال قبل از مراجعه از دیسفاژی و احساس سوزش شکایت داشته‌اند. بیمار اول ما از پانزده سالگی از سوزش و دردپشت جناغ سینه شکایت داشته است، دریک گزارش از هفده بیمار مبتلا به سندروم بارت درکلینیک مایو که از سال ۱۹۵۰ تا ۱۹٦۹ جمع‌آوری گردیده است[٦]، علائم به شرح زیر بوده است:

دیسفاژی سیزده مورد- برگشت معدی یازده مورد- دل سوزش ده مورد- درد اپی گاستر چهارمورد- آروغ زدن پنج مورد- لاغری چهار مورد- هماتمز دومورد بوده است. سن متوسط بیماران هنگام مراجعه ۵۷/۵ سال و علائم بیماری از دوهفته تا بیست‌وپنج سال متفاوت بوده است. درپانزده بیمار از نظر اندوسکپی تنگی منطقه‌ای درمری دیده میشود که از حدود سه اینچ بالای دیافراگم تا محاذی مری با مانوبریم استرنوم میتواند ایجاد گردد و محل تشکیل آن درحد فاصل دوپوشش مالپیگی و ستونی است. علاوه برتنگی اولسر با عمق متفاوت درمری ایجاد میگردد، محل تشکیل اولسر درناحیه پوشش ستونی است. تغییراتی نظیر خونریزی، سوراخ شدگی نیز میتواند دراولسر ایجاد گردد. تغییرات التهابی از نوع آزوفاژیت بصورت منتشر و بویژه درناحیه با پوشش مالپیگی مشاهده میشود (۳۸٪ موارد) البته وجود آزوفاژیت ارتباطی با نوع پوششی ستونی ناحیه دیستال مری ندارد.

مسئله عفونت درمری بارت مطرح بوده ولی ارتباط واضحی بین برگشت محتویات معده به مری و عفونت بتأیید نرسیده است. تغییرات آدنوکارسینوما درمری بارت با شیوع نسبی همراه است بطوریکه دریک گزارش از کلینیک مایو از ۸۵ بیمار مبتلا به بارت درطول ۲۰ سال تنها دومورد گزارش شده است ۲/٤۰٪ درنتیجه هرگونه تغییر مخاطی دراین بیماران باید مشکوک تلقی شود (۹و۵). گاستریت از نوع انترال و یا محدود به ناحیه فوندوس همراه مری بارت دیده شده است (۱٦) ولی بنظر میرسد ارتباطی بین این دوکیفیت وجود نداشته باشد و موارد گزارش شده معلول استفاده از الکل و وجود الکلیسم و تغییرات گاستریت دردنباله آنست (۷).

خلاصه:

دومورد بیماری مری کوتاه یا مری بارت گزارش میگردد. این کیفیت یک حالت نادری نیست و باید دربررسی بالینی بیماران که از دردهای پشت جناغ سینه و یا عسرالبلع شکایت مینمایند مورد توجه قرار گیرد. پاتوژنی بیماری مورد بحث قرار گرفت و دونکته اساسی درماهیت بیماری اینکه آیا ناهنجاری مادرزادی درجریان تکامل مری و یا یک بیماری اکتسابی است بحث شده است، گرچه هنوز اعتقاد قطعی را نمیتوان نشان داد. آنچه که مسلم گردیده است اعمال نمونه‌برداری (بیوپسی) درسالهای اخیر نشان داده است که درعده‌ای از این بیماران میتوان سه‌نوع اپیتلیوم درقسمتهای مبتلا تشخیص داد که عبارتند از.

۱- نوع اتصالی Junctional ونوع معده‌ای Fundal ۲- نوع روده‌ای ۳- نوع پرزی شکل با سلولهای Hybrid

تشخیص قطعی بیماری با علائم پرتونگاری، از وفاگوسکپی، نمونه‌داری براحتی داده میشود، از عوارض این بیماری زخم پپتیک مزمن، تنگی مری و بازگشت محتویات معدی و بالاخره آدنوکارسینوم میباشد که دربعضی از آمارها شیوع نسبتاً بالائی را نشان میدهد.

REFERENCES:

1- Adler, R.H.: The lower Esophagus Lined by Columnar epithelium. Its Association with Hiatal Hernia. Stricture Tumor.J. Thoracic Cardio-Vascular. Surg 45:113, 1963.

2- Allison, P.R., Johrstone, As: The esophagus lined with gastric mucosa membrane. Thorax 8-:87-101, 1953.

3- Barrett, N.R.: The esophagus Lined with Gastric Mucosa Membrane. Surgery St. Luis: 1, 881, 1957.

4- Barrett, N.R.: Chronic Peptic Ulcer of The Esophagus and "Esophagitis" BR. J. Surg 38: 175-182, 1950.

5- Belladonna, Ja., Hajda, si.: Adenocarcinoma in Situ in Barrett Esophagus Diagnosed by Endoscopy Cytology N. Engl. J. Med 291: 895-896, 1974.

6- Burgess, J.N. et al.: Barrett's Esophagus. Mayo-Clinics Proceedings 46:728, 1971.

7- Denoso, VP., Chey, W.Y., Browerman, SP: Gastric Secretion and Gastric Mucosal Morphology in Chronic Alcoholism, Arch. Intern. Med, 130: 715-719, 1972.

8- Goldman, M.C., and Beckman, R.C.: Barrett Syndrome. A Case Report with Discussion About Concepts of Pathogenesis. Gastro-Wnterology 39:104, 1960.

9- Have, A., Payne, Ws: Adenocarcinoma in The Columnar Epithelial Lined Lower (Barrett Esophagus) Thorax 28:511-514, 1973.

10- Hamilton, S.R., Yardly, J.H.: Regeneration of Cardiac Type Mucosa and Acquisition of Barrett's Mucosa After Esophagogastrectomy, Gastro-entrology 72:669, 1977.

11- Mossbrg, S.M.: The Columnar Lined Esophagus (Barrett's syndrome). An Acquired Condition. Gastroentrology 50-: 671, 1966.

12- Morson, B.C. and Dawson, J.M.P.: Gastrointestinal pathology. Blackwell Scientific Publication, Osney Mead Oxford pp 28-30, 1979.

13- OZZELLO et al: Columnar Mucosa of Distal Esophagus in Patient with Gastroesophageal Reflux

[Downloaded from jmciri.ir on 2024-04-24]

Pathol. Ann 12:41, 1977.
14- Pierce, J.W., Cheamer, B.: The Diagnosis of the Columnar Lined Esophagus Clini. Radiology 14:64, 1963.
15- Seaman, W.B. and Wylie, R.H.: *Observations on* The Nature of The Stiricture in Barrett's Esophagus (Allison and Johrstone's Anomaly) Radiol 14:64, 1963.
16- Som, M.L., Shapiro, J.H. and Jacobson, H.G.(The gastric Lined Esophagus with Esophagitis. Radiology 64:856, 1957.
17- Visalli, J.A.: Congenital Short Esophagus, Case Report. Surgery 56:1137, 1964.
18- Wright, J.T.: Allison and Johrstone's Anomaly Am.J.R. Radium Therapy Nucl. Med 94:3808, 1965.

[Downloaded from jmciri.ir on 2024-04-24]