مجله علمی سازمان نظام پزشکی جمهوری اسلامی ایران، دوره۲۶، شماره ۱،بهار ۱۳۸۷: ۱۱۸-۱۱۳

● **گزارش موردی** کد مقاله:۱۵۰۰

بروز خونسازی خارج از مغز استخوان به شکل ضایعه فشارنده نخاعی و مغزی

دکترسید محمود طباطبائی۱*
دکتر افسون صدیقی۲
دکتر امیر سعید صدیقی۲

۱. استاد جراحی مغز و اعصاب ، دانشگاه علوم پزشکی شهید بهشتی
۲.استادیار جراحی مغز و اعصاب ، دانشگاه علوم پزشکی شهید بهشتی

*نشانی نویسنده مسئول: تهران – میدان تجریش–میدان قدس–بیمارستان شهداء تجریش
تلفن: ۲۲۷۱۸۰۰۱

Email:invincible19152@yahoo.com

چکیده

مقدمه: تاکنون گرفتاری داخل جمجمه ای یا نخاعی ناشی از هماتوپوئیز اکسترا مدولاری در موارد معدودی گزارش شده است که به صورت ضایعات اکسترادورال بوده و یا بندرت در داخل یک تومور از نوع همانژیوبلاستوم، مننژیوم یا آستروستیوم پیلوسیتیک رخ داده است. چنین مواردی اغلب بدنبال ابتلا به یک بیماری خونی مثل لوسمی میلوبلاستیک حاد، میلوفیبروز یا سندرم های میلودیسپلاستیک و همچنین تالاسمی ماژور بوده است. در این مقاله ما موردی را گزارش داده ایم که در آن هماتوپوئیز اکسترامدولاری به شکل یک ضایعه فشارندهٔ نخاعی و پس از مدتی به شکل یک ضایعه داخل جمجمه ای تظاهر کرده است. در این مقاله علاوه بر یافته های آسیب شناختی و تصویر برداری متدهای درمانی و تأثیر آنها با جزئیات ارائه شده است.

واژگان کلیدی:هماتوپوئیز اکسترامدولاری ، ضایعات فشارنده نخاعی و مغزی

تاریخ دریافت مقاله: ۸۶/۴/۲۴ تاریخ اصلاح نهایی:۸۷/۳/۶ تاریخ پذیرش مقاله:۸۷/۲/۱۵

Archive of SID
[Downloaded from jmciri.ir on 2025-12-26]
www.SID.ir

مقدمه

بیمار خانم ۴۳ سالهٔ متأهل و خانه داری است که در بهمن ماه سال ۱۳۸۳ به علت کمردرد یک ساله با انتشار به هر دو اندام تحتانی به ما مراجعه نمود. درد فوق به درمان های طبی پاسخ نداده بود. معاینه عصبی نشان دهندهٔ کاهش قدرت حرکتی در دیستال اندام های تحتانی در حد $\frac{۴}{۵}$ و نیز فقدان رفلکس های اندام های تحتانی بود. به علت درد بیمار راه رفتن لنگان (limping gait) داشت. معاینه حسی، اختلال حس در درماتوم های $L_۴$ و $L_۵$ را نشان داد. عملکرد اسفنکتری طبیعی بود. در بررسی تصویر برداری از نامبرده، MRI ستون فقرات لومبوساکرال نشان دهندهٔ یک سیگنال غیر طبیعی اکسترادورال از $L_۳$ تا $S_۳$ و کاهش سیگنال مغز استخوان در این نواحی بود. در کنار این ضایعه یک تودهٔ پاراورتبرال نیز مشاهده شد. جهت بررسی بیشتر MRI کل ستون فقرات و مغز با و بدون تزریق ماده حاجب انجام شد که در آن سیگنال ضایعهٔ مذکور با تزریق مادهٔ حاجب تشدید شد به علاوه ضایعهٔ enhancing اکسترادورال با فشار جزئی در ستون فقرات پشتی از $T_۳$ تا $T_{۱۱}$ و در MRI سرویکال کاهش لوردوز سرویکال گزارش شد. (شکل ۱) MRI مغزی با و بدون تزریق ماده حاجب نرمال بود. در CT – اسکن شکم و لگن با تزریق خوراکی و وریدی ضایعه ای یافت نشد. در بررسی پاراکلینیک افزایش تعداد اریتروسیت ها و کاهش حجم سلول های قرمز (MCV) و کاهش غلظت هموگلوبین در سلول ها (MCH , MCHC) و افزایش تعداد رتیکولوسیت ها و در بررسی ردهٔ سلول های سفید، لکوسیتوز خفیف و اندکی میلوسیت و سلول های باند دیده شد.

$RBC = 7.66\times10^{6}/mm^{3}$, $Hgb = 13.5\,g/dl$, $Hct = 51.3\%$

$MCV = 67\,fl$, $MCH = 17.6\,pg$, $MCHC = 26.3\,g/dl$

$\mathrm{Re}\,tic = 3.5\%$, $Plt = 246000/mm^{3}$

$WBC = 14.6\times10^{3}/mm^{3}$, $N = 46\%$, $M = 21\%$, $Band = 1\%$, $L = 48\%$, $Myelocyte = 3\%$

از این رو مشاوره با متخصص هماتولوژی درخواست شد که براساس آن درخواست اسمیر خون محیطی و الکتروفورز هموگلوبین شد. در اسمیر خون محیطی N-RBC و آنیزوسیتوز (۱^{+}) و میکروسیتوز (۲^{+}) و هیپوکرومی (۲^{+}) ، پوئی کیلوسیتوز (۲^{+}) و سلول های قطره اشکی (tear drop) و target cell و اسفروسیت دیده شد.

الکتروفورز هموگلوبین بیمار در حد نرمال بود. با توجه به نرمال بودن پروفیل انعقادی و رو به پیشرفت بودن علائم عصبی و عدم جواب به درمان طبی پس از مشاوره های لازم تصمیم به عمل جراحی گرفته شد. با توجه به اینکه علائم عصبی بیمار از نوع سندرم نورون محرکه تحتانی (LMN) بود و با توجه به گستردگی وسیع از $T_۳$ تا $T_{۱۱}$ و کم بودن اثر فشاری ضایعهٔ توراسیک تصمیم گرفته شد ابتدا دکمپرسیون ضایعهٔ کمری انجام شود.

پس از انجام مقدمات فوق الذکر بیمار در وضعیت دَمَر (prone) تحت لامینکتومی دو طرفه از $L_۲$ تا $S_۱$ قرار گرفت و ضایعه وسیع مشابه با هماتوم ارگانیزه متشکل از نسج نرم شکننده به رنگ خاکستری تیره در سرتاسر محل در روی دورا دیده شد که تا حد ممکن برداشته شد در آسیب شناسی به روش frozen ، هماتوپوئیز اکسترا مدولاری گزارش شد. تخلیه تومور وآزاد سازی ریشه های عصبی با موفقیت انجام شد. در بررسی میکروسکوپی با رنگ آمیزی H&E، جایگزینی گستردهٔ نسج چربی با سلول های خونساز که عمدتاً از رده های اریتروئید و گرانولوسیتی تشکیل شده بودند همراه با مگاکاریوسیت های پراکنده گزارش شد.

با توجه به پاسخ آسیب شناسی و با مشورت با همکاران متخصص هماتولوژی، اقدام با آسپیراسیون مغز استخوان شد که در گسترش میکروسکوپی سلول های مگاکاریوسیت با شکل طبیعی و در ردهٔ قرمز، سلول های نرموبلاست با سیتوپلاسم چروکیده در مراحل نهایی تکامل و در ردهٔ سفید شیفت خفیف به سمت چپ و افزایش خفیف لنفوسیت دیده شد که حکایت از افزایش خونسازی می کرد به علت درگیری در ناحیهٔ توراسیک بیمار تحت رادیوتراپی کل ستون فقرات قرار گرفت که با بهبود تدریجی پاراپارزی همراه بود. در بررسی های پی گیری اثری از عود ضایعات یافت نشد و این امر با انجام MRI با تزریق از سیستم عصبی با فاصله زمانی هر ۶ ماه یکبار تأئید شد.

۲۱ ماه پس از اولین مراجعه، بیمار با سردرد و تاری دید از چند هفته پیش، مجدداً به کلینیک آمد. درمعاینه بالینی ادم پاپی دو طرفه از درجهٔ ۴ همراه با پاراپارزی خفیف $(\frac{+۴}{۵})$ یافت شد.

Archive of SID
www.SID.ir
[Downloaded from jmciri.ir on 2025-12-26]

رفلکس های وتری بطور منتشر افزایش یافته و رفلکس کف پایی، اکستانسور بود.
لذا MRI کل سیستم عصبی با و بدون تزریق ماده حاجب انجام شد. در MRI مغزی، تودهٔ اکستراآگزیال در ناحیه فرونتال راست و یک ضایعه کوچکتر اکستراآگزیال در ناحیه فرونتال چپ در قدام شیار اینتر همی سفریک یافت شد. سخت شامهٔ مجاور با تزریق ماده حاجب تشدید شده و علامت dural tail دیده شد. ضمن آنکه مناطقی از enhancement در منتژ بطور پراکنده مشاهده شد. شیفت میدلاین به اندازه ۱۰ میلی متر از راست به چپ دیده شد(شکل ۲).در MRI ستون فقرات فقط تغییرات مربوط به رادیوتراپی و نیز تغییرات مربوط به دستکاری جراحی قبلی دیده شد.
در بررسی پاراکلینیک، ترومبوسیتوپنی و لکوسیتوز مشهود بود.

$RBC = 4.76 \times 10^{6}/mm^{3}$, $Hgb = 119/dl$, $Hct = 37.6\%$

$MCV = 79\,fl$, $MCH = 23\,pg$, $MCHC = 29\,g/dl$

$Plt = 78 \times 10^{3}/mm^{3}$, $WBC = 32.4 \times 10^{3}/mm^{3}$

$Poly = 71\%$, $Lymph = 13\%$, $Monocyle = 5\%$
$Myelocyte = 1\%$, $Stab = 9\%$, $Metamyelocyte = 1\%$

در اسمیر خون محیطی پوئی کیلوسیتوز (۲^{+}) ، هیپوکرومی (۲^{+}) ، پلی کرومازی، میکروسیت (۱^{+}) ، N- RBC ، سلول های قطره اشکی (tear drop) (۱^{+}) و اُوالوسیت (۱^{+}) یافت شد.
به علت ترومبوسیتوپنی، به بیمار قبل از عمل جراحی ۵ واحد پلاکت تزریق شد و پس از اصلاح ترومبوسیتوپنی به علت ادم پاپی درجه ۴ به منظور کاهش اثر فشاری (mass effect) بیمار تحت جراحی کرانیوتومی فرونتوپاریتال راست و رزکسیون ضایعه سمت راست و دوراپلاستی قرار گرفت. یافته های حین عمل نشان دهندهٔ توموری پر عروق به رنگ تیره، در زیر سخت شامه بود که در مناطقی به پیامتر (pia matter) تهاجم یافته بود. در بررسی frozen، هماتوپوئیز اکسترامدولاری گزارش شد. پس از عمل جراحی بیمار دچار همی پارزی نیمه چپ بدن شد. در CT- اسکن مغزی پس از عمل، ادم محل عمل با اثر فشاری بر بطن طرفی راست بدون خونریزی مشاهده شد. بیمار تحت درمان ادم مغزی قرار گرفت اما پس از دو روز علائم عصبی تشدید یافته و همی پلژی سمت چپ پیدا کرد. که درمان های لازم شروع شد. بررسی میکروسکوپیک ضایعه مغزی نشان دهندهٔ رده های اریتروئید، میلوئید و مگاکاریوسیتیک با ارجحیت رده های اریتروئید و گرانولوسیتیک بود که هماتوپوئیزیس اکسترامدولاری را تأیید می کرد. با مشورت با همکاران هماتولوژیست و انکولوژیست بیمار جهت رادیوتراپی کرانیال ارجاع شد. مراقبت های جنبی نظیر فیزیوتراپی و بررسی مشکلات عمومی شروع شد و به تدریج علائم عصبی بهبود یافت و بیمار با کمک عصا و با gait همی پارتیک به راه افتاد.

بحث

گرفتاری داخل جمجمه ای یا اسپاینال به علت هماتوپوئیز اکسترامدولاری به شکل ضایعات اپیدورال و یا بندرت در داخل یک تومور دیگر مثل همانژیوبلاستوم، منتژیوم یا آستروستیوم پیلوسیتیک گزارش شده است. (۲و۱)
معمولاً چنین حالتی بدنبال ابتلا به یک بیماری خونی مانند AML، میلوفیبروز، سندرم های میلو دیسپلاستیک یا تالاسمی ماژور گزارش شده است و بندرت در غیاب چنین مواردی دیده می شود. (۳-۱)
انسیدانس پائین هماتوپوئیزیس اکسترامدولاری (EMH) اینتراکرانیال دال بر آن است که سلول های با پتانسیل هماتوپوئیز در CNS بندرت محیط حمایتگر مساعدی پیدا می کنند. (۲)
مورد فوق الذکر علاوه بر نداشتن بیماری زمینه ای خونی، گرفتاری ستون فقرات توراسیک و لومبوساکرال و پس از آن درگیری اینتراکرانیال را در یک بیمار گزارش می کند که در نوع خود قابل توجه می باشد.
درگیری CNS ناشی از هماتوپوئیز اکسترامدولاری نادر می باشد و در اکثر موارد گزارش شده، بصورت درگیری اینتراکرانیال بوده است. (۹-۱)
درمان های پیشنهاد شده شامل جراحی ضایعه، و نیز مخلوطی از رادیوتراپی و شیمی درمانی در مواردی است که بیماری در زمینه یک بیماری خونی رخ داده است. (12 و11 و10 و ۶و ۵و ۳) به علاوه تزریق خون در مواردی که EMH در زمینه تالاسمی ماژور، میلوفیبروز یا میلودیسپلازی رخ داده باشد مفید است.(10)
در بیمار ما به علت نبود کم خونی و حاد بودن علائم عصبی (ادم پاپی درجهٔ ۴) و زمان بر بودن تأثیر ترانسفوزیون اقدام به تزریق خون نشد و ناچار به انجام رزکسیون جراحی شدیم.
رادیوتراپی به عنوان درمان تکمیلی باعث از بین رفتن ضایعه توراسیک بهبود علائم نورولوژیک و جلوگیری از عود حداقل به مدت ۳ سال شده است. تشدید ادم مغزی پس از رزکسیون چنین ضایعاتی توسط Gregorios و همکارانش گزارش شده است. (۸)

Archive of SID
[Downloaded from jmciri.ir on 2025-12-26]
www.SID.ir

همچنانکـه بیمـار مـا نیـز پـس از عمـل جراحی دچار ادم محل عمل و همی پلژی شد اگر چه در بیمار گـزارش شـده توسـط Gregorios ، EMH در زمینـــــــه مننژیوم بدخیم رخ داده بود.

بهر حال تـصمیم گیـری در مـورد درمـان صحیح این بیماران نیاز به تجارت بیشتر و سری های بزرگتر دارد.

اگرچه درگیـری CNS توسـط EMH بسیار نادر است باید بـه عنـوان تـشخیص افتراقی احتمالی

در بیماران مبتلا به بیماری های خونی مدّ نظر قرار بگیرد. (14و 13و ۲)

توجّه به مفید و مؤثر بودن رادیـوتراپی و احتمـال بـروز ادم مغـزی پـس از عمـل جراحی ضایعات اینترادورال شاید جراحّ را قبل از اقدام به عمل جراحـی در صـورتی که وخامت بیماری اجازه دهـد بـه تعمّـق بیشتری وادارد.

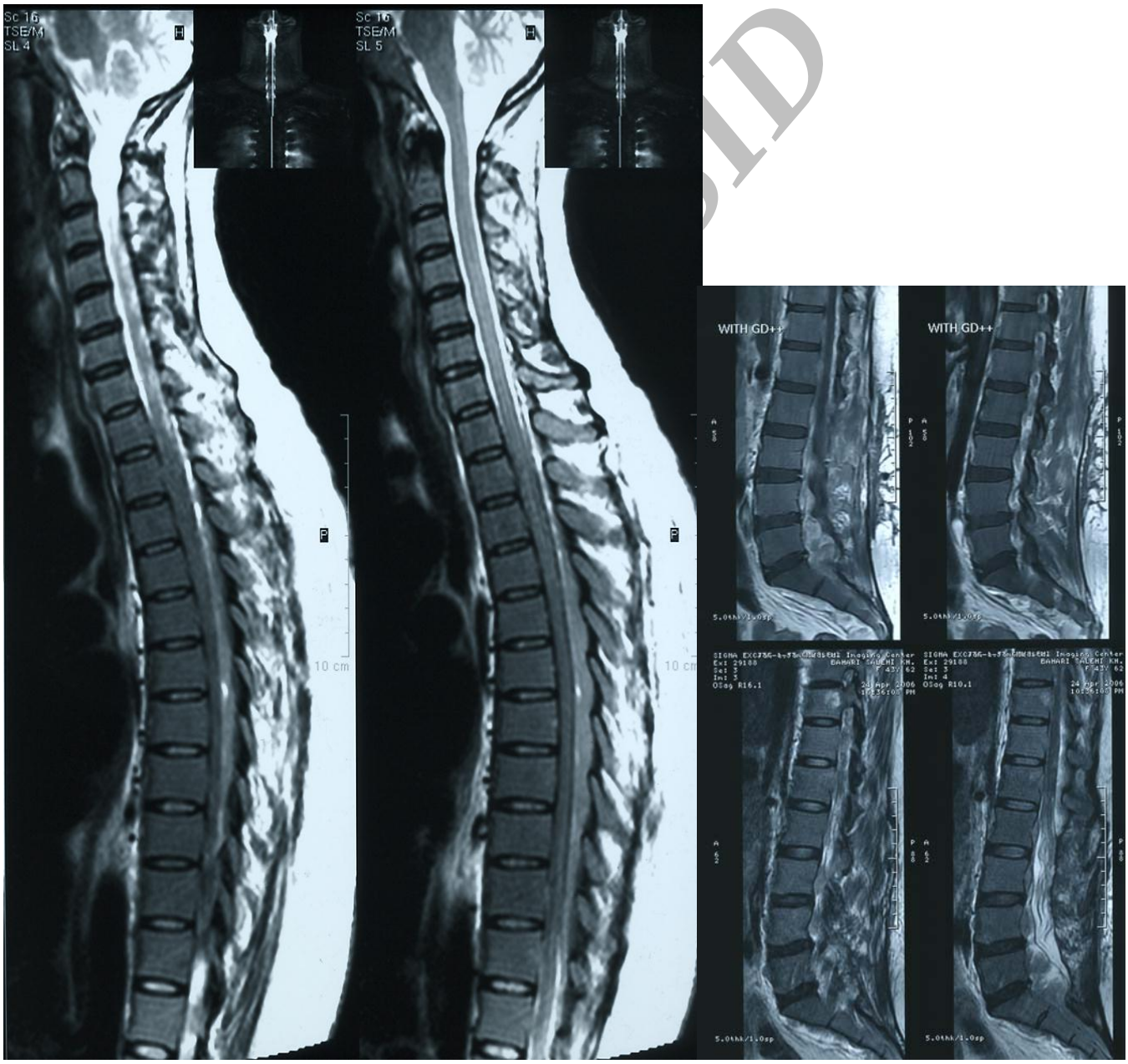

شکل(۱)

www.SID.ir
[Downloaded from jmciri.ir on 2025-12-26]

MRI ستون فقرات لومبوساکرال نشان دهندهٔ یک سیگنال غیر طبیعی اکسترادورال از L_3 تا S_3 و کاهش سیگنال مغز استخوان در این نواحی بود به علاوه ضایعهٔ enhancing اکسترادورال با فشار جزئی در ستون فقرات پشتی از T_3 تا T_{11} و در MRI سرویکال کاهش لوردوز سرویکال گزارش شد.

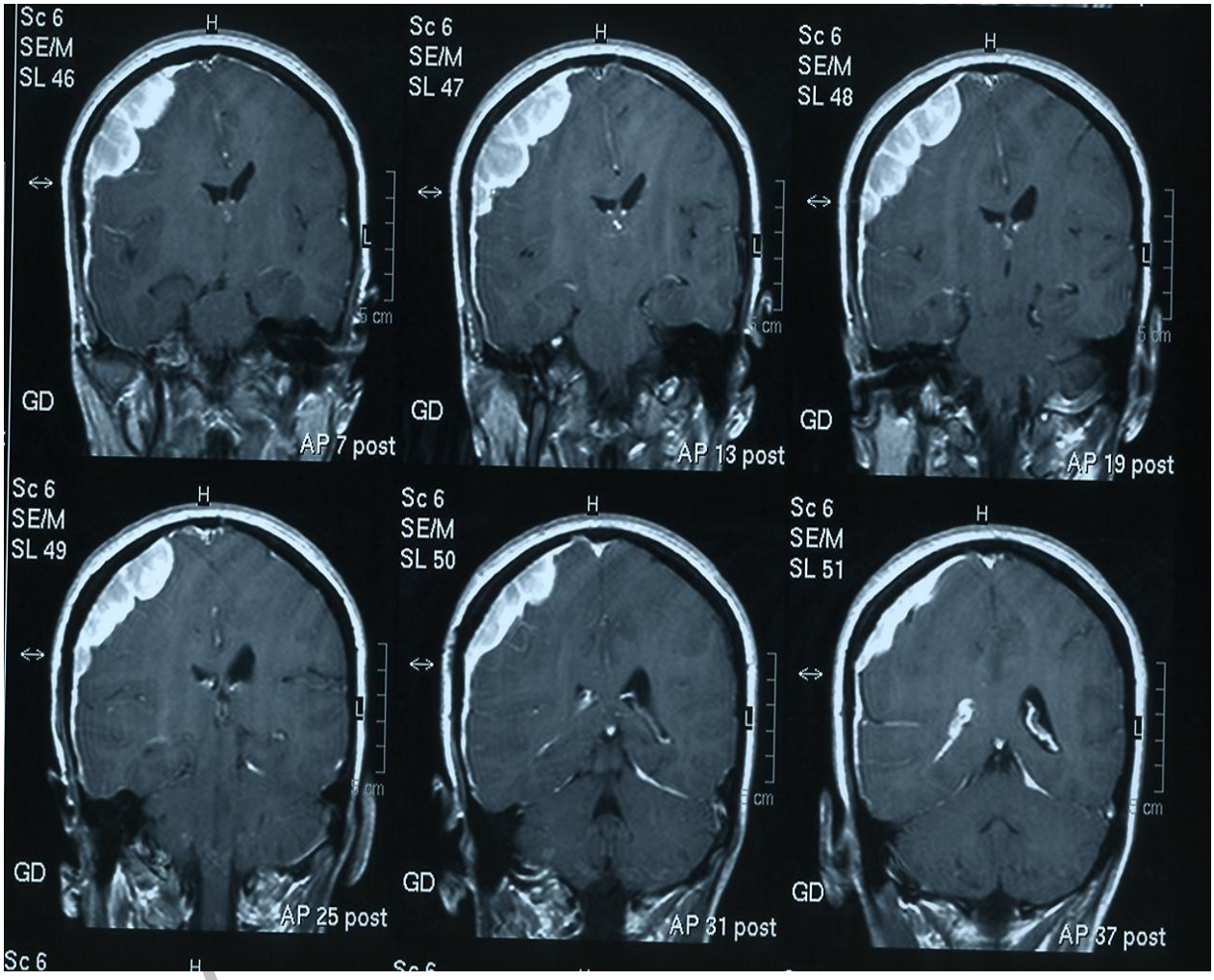

(شکل ۲)

در MRI مغزی، تودهٔ اکستراآگزیال در ناحیه فرونتال راست و یک ضایعه کوچکتر اکستراآگزیال در ناحیه فرونتال چپ در قدام شیار اینتر همی سفریک . یافت شد. سخت شامهٔ مجاور با تزریق ماده حاجب تشدید شده و علامت dural tail دیده شد. ضمن آنکه مناطقی از enhancement در مننژ بطور پراکنده مشاهده شد. شیفت میدلاین به اندازه ۱۰ میلی متر از راست به چپ دیده شد.

[Downloaded from jmciri.ir on 2025-12-26]

www.SID.ir

مراجع

1. Obara H, Nishimura S, Hayashi N, Inue T, Kubo K, Kaimori M, Nishijima M. Intracranial granulocytic sarcoma in a patient with acute myeloid leukemia. Shinkei No To. Sep, 58(9), 2006: 797-801.

2. Beckner ME, Lee JY, Schochet SS Jr, Chu CT. Intracranial extramedullary hematopoiesis associated with pilocytic astrocytoma: a case report. Acta Neuropathol (Berl) Dec, 106(6),2003,: 584-7.

3. Riggs JE, Rogers JS, Roy EP. Intracranial granulocytic sarcoma in postpolycythemia myeloid metaplasia. South Med J, Dec 82(12), 1989: 1564-7

4. Fueredi GA, Czarnecki DJ, Cooley PA. Evaluating EMp with computed tomography. Wis Med J, Apr, 88(4), 1989:15-6.

5. Landolfi R, Colosimo C Jr, De Candia E. Meningeal hematopoiesis causing exophthalmus and hemiparesis in myelofibrosis: Effect of radiotherapy. A case report. Cancer, Dec, 62 (11), 1988:2346-9.

6. Fucharoen S, Suthipongchai S, Poungvarin N, Ladpli S, Sonakul D, Wasi P. Intracranial extramedullary hematopoiesis inducing epilepsy in a patient with beta-thalassemia-hemoglobin E. Arch Intern Med, Apr,145 (4), 1985:739-42.

7. Robitaille GA, Eisenberg M, Lehman R. Intracranial extramedullary hematopoiesis in polycythemia. Conn Med, Mar, 49 (3), 1985, 149-51.

8. Gregorios JB, Bay JW, Dudley AW Jr. Extramedullary hematopoiesis in a malignant meningioma. Neurosurgery, Oct, 13 (4), 1983: 447-51.

9. Kandel RA, Pritzker KP, Gordon AS, Bilbao JM. Extramedullary hematopoiesis simulating parasagittal meningioma. Can J Neurol Sci, Feb, 9 (1), 1982: 49-5

10. Chehal A, Aoun E, Koussa S, et al. Hypertransfusion: a successful method of treatment in thalassemia intermedia patients with spinal cord compression secondary to extramedullary hematopoiesis. Spine. 2003;28:245–249.

11. Mutijima E, Hmissa S, Ziadi S, et al. Cord compression secondary to extramedullary hematopoiesis in a patient with beta-thalassemia. Rev Med Liege. 2005;60:41–44.

12. Rasekhi Ali R, Omidvari Sh, Rasekhi Ahmad R. Cord compression secondary to epidural extramedullary hematopoiesis in Beta thalassemia. Ir J Med Sci. 1998;23:138–141.

13. daFonseca SF, Figueiredo MS, Cancado RD, et al. Spinal cord compression in beta-thalassemia: follow-up after radiotherapy. Sao Paulo Med J. 1998;116:1879–1881.

14. Aliberti B, Patrikiou A, Terentiou A, et al. Spinal cord compression due to extramedullary heamatopoiesis in two patients with thalassemia: complete regression with blood transfusion therapy. J Neurol. 2001;248:18–22

Archive of SID

[Downloaded from jmciri.ir on 2025-12-26]

www.SID.ir