Archive of SID

مجله علمی سازمان نظام پزشکی جمهوری اسلامی ایران، دوره ۳۰، شماره ۲، تابستان ۱۳۹۱: ۱۸۸-۱۸۳

● **گزارش موردی** کد مقاله: ۰۱۹

منژیوم بسیار بزرگ و مهاجم شیار بویایی در یک کودک ۱۳ ساله

دکتر نادر اکبری‌دیلمقانی ۱*
دکتر محمد صمدیان ۲
دکتر مهدی خواجوی ۳
دکتر علی قاضی‌پور ۴
دکتر رضا جباری ۵
دکتر مهدی حیدری ۶

۱- استادیار گروه گوش، گلو و بینی دانشگاه علوم پزشکی شهید بهشتی
۲- دانشیار گروه جراحی اعصاب دانشگاه علوم پزشکی شهید بهشتی
۳- دانشیار گروه گوش، گلو و بینی دانشگاه علوم پزشکی شهید بهشتی
۴- استادیار گروه گوش، گلو و بینی دانشگاه علوم پزشکی جندی شاپور اهواز
۵- دستیار جراحی اعصاب دانشگاه علوم پزشکی شهید بهشتی
۶- دستیار گوش، گلو و بینی دانشگاه علوم پزشکی شهید بهشتی

* **نشانی نویسنده مسؤول:** تهران، خیابان کارگر، خیابان کمالی، بیمارستان لقمان حکیم

تلفن: ۰۲۱-۵۵۴۱۹۰۰۵-۱۱
فکس: ۰۲۱-۵۵۴۱۱۱۱۱

نشانی الکترونیکی:
Nadakbari@yahoo.com

چکیده

منژیوم‌های شیار بویایی (Olfactory Groove Meningiomas) درصد کمی از تومورهای داخل جمجمه‌ای را تشکیل می‌دهند. این تومورها در حفره قدامی جمجمه از ناحیه صفحه غربالی استخوان اتموئید تا ناحیه اتصال آن به پلانوم اسفنوئید منشا می‌گیرند. این تومور در کودکان ناشایع و پیک شیوع سنی آن ۱۲ سالگی است و در پسرها اندکی شایع‌تر است. به دلیل رشد بسیار آهسته این تومورها در حین بروز علامت بسیار بزرگ هستند. با توجه به موقعیت آناتومیک تومور که در مجاورت عروق قدامی مغز و اعصاب بینایی می‌باشد، جراحی OGMs چالشی بزرگ برای جراحان اعصاب و قاعده جمجمه می‌باشد. در این گزارش مورد ما به توصیف یک منژیوم بسیار بزرگ و مهاجم در یک پسر ۱۳ ساله که تهاجم گسترده‌ای به اربیت و سینوس‌های پارانازال داشت خواهیم پرداخت.

کلمات کلیدی: منژیوم شیار بویایی، کودکان، اربیتال، سینوس‌های پارانازال

تاریخ دریافت مقاله: ۹۰/۱۲/۱ تاریخ اصلاح نهایی: ۹۱/۳/۳۱ تاریخ پذیرش مقاله: ۹۱/۳/۸

www.SID.ir

Archive of SID

مقدمه

منژیوم‌های شیار بویایی حدود ۴.۵-۱۳٪ از منژیوم‌های داخل جمجمه‌ای را تشکیل می‌دهند [۱]. با توجه به اینکه انواع منژیوم توموری تقریباً ناشایع در کودکان می‌باشد (بروز سالانه زیر ۱۰۰ نفر در آمریکا) می‌توان گفت که میزان برخورد با منژیوم شیار بویایی در طیف سنی کودکان بسیار کمتر خواهد بود. [۲]

این تومورها می‌توانند در تمام حد فاصل کریستاگالی تا پلانوم اسفنوئید به صورت قرینه یا ناقرینه نسبت به سینوس ساژیتال قدامی و فالکس مغزی و در یک یا دو طرف این ساختمان‌ها رشد نمایند. [۱]

به دلیل رشد بسیار آهسته این تومورها در حین بروز علامت بسیار بزرگ هستند و باعث بروز علائمی چون اختلال حافظه، اختلاف دید، تغییر شخصیت، کاهش بویایی، تشنج یا سردرد می‌شوند. [۳] و [۴]. تهاجم موضعی به سینوس‌های پارانازال یا دورا و بروز عفونت‌های همزمان سینوس و نیز نشت مایع مغزی نخاعی به دلیل درگیری دورا از دیگر مشکلات حین جراحی این تومورها هستند. [۳] بیشتر از ۲۰٪ منژیوم‌های داخل جمجمه‌ای به نواحی خارج جمجمه‌ای مثل اربیت، سینوس‌های پارانازال، نازوفارنکس و پوست گسترش می‌یابند [۵]. شایع‌ترین انواع پاتولوژیک این تومورها در دوران کودکی نوع مننگوتلیال است و دیگر انواع پاتولوژیک شامل انواع فیبروبلاستیک- سینسیشیال و ترانزیشال می‌باشند [۵].

گزارش مورد:

پسر ۱۳ ساله‌ای با شکایت بیرون زدگی و انحراف چشم چپ از سوی همکار چشم پزشک جهت بررسی به دپارتمان گوش و گلو و بینی بیمارستان لقمان حکیم ارجاع شد. در معاینه کودک دچار اگزوفتمالی شدید و انحراف کره چشم به پایین و چپ و محدودیت حرکت چشم در همه جهات خصوصاً در نگاه به بالا بدون کاهش بینایی و درد مشخص بود. حس بویایی خصوصاً در سمت چپ کاملا کاهش یافته بود. در معاینه آندوسکپی داخل بینی توده نسنج نرم اندک خونریزی دهنده‌ای در سمت داخل و خارج شاخک میانی همراه با درگیری سپتوم و پهن شدگی آن مشاهده می‌شد که نمونه‌برداری از آن انجام شد. با بررسی‌های رادیولوژیک در CT اسکن اربیت و سینوس‌های پارانازال یک توده نسج نرم بسیار بزرگ در ناحیه بالای اربیت چپ در محل آناتومیک سینوس فرونتال مشاهده می‌شد که باعث expansion شدید سقف اربیت چپ و پایین و بیرون‌زدگی کره چشم چپ شده بود و به داخل حفره قدامی جمجمه گسترش پیدا کرده بود. در ضمن نواحی هیپراستوتیک واضح در ناحیه قدام سینوس‌های اتموید و کریستاگالی همراه با expansion نسج استخوانی این نواحی دیده می‌شد (تصاویر ۱و۲).

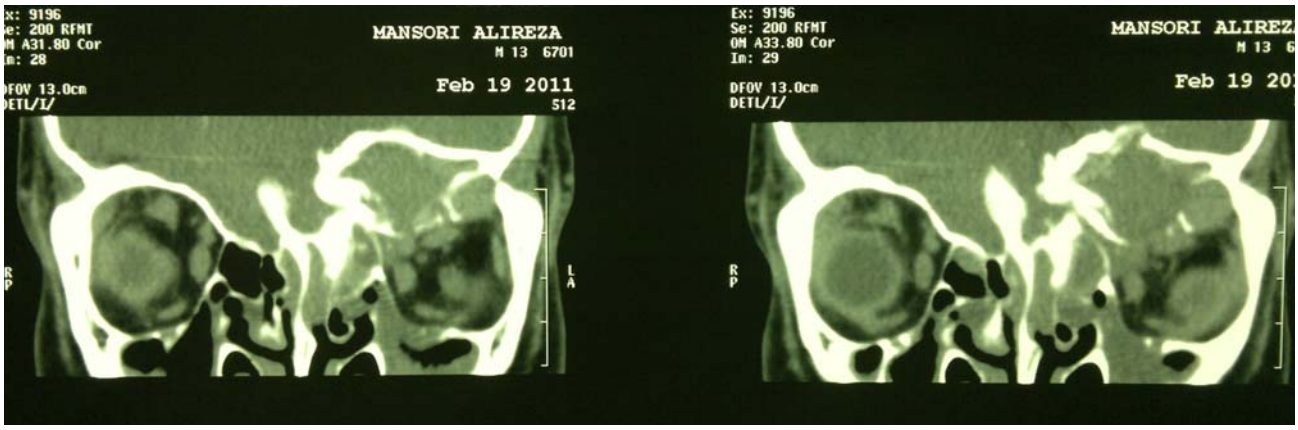

تصویر ۱

www.SID.ir

Archive of SID

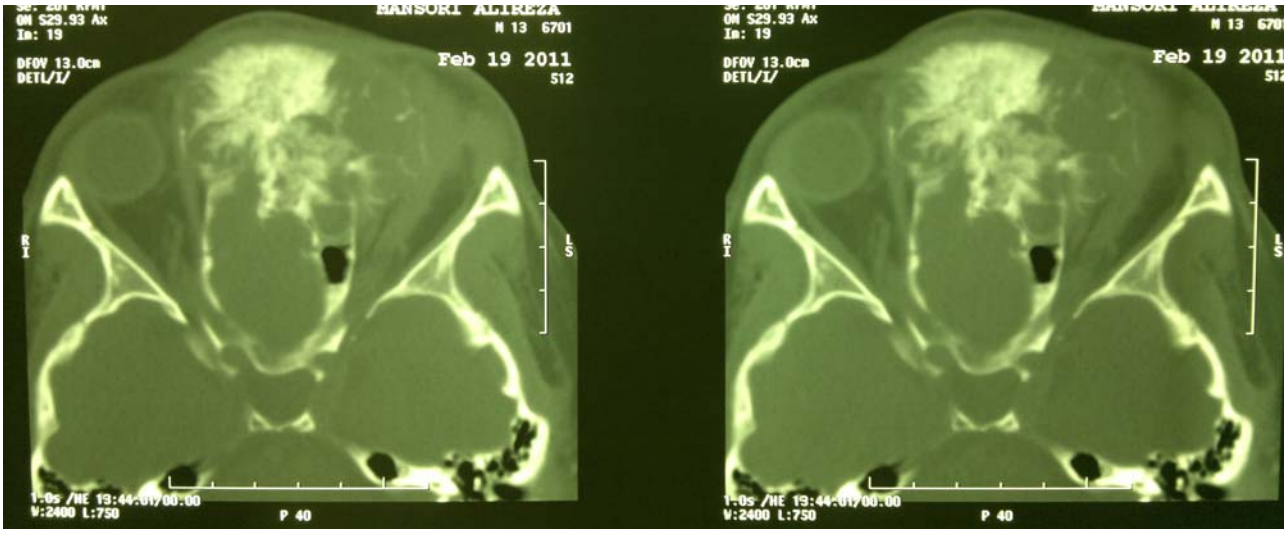

تصویر ۲

در MRI انجام شده یک توده بسیار بزرگ با ابعاد تقریبی cm8×7×7 در ناحیه حفره قدامی جمجمه مشاهده شد که در T1 ایزوسیگنال همراه با نواحی هتروژنی از افزایش سیگنال در سینوس فرونتال و بالای اربیت چپ و مرکز تومور بود. در T2 این نواحی افزایش سیگنال واضح‌تر شده بود. با تزریق کنتراست وریدی، افزایش سیگنال مختصر و هموژن تومور مشهود بود ولی نواحی بالای اربیت چپ و سینوس فرونتال افزایش سیگنال نداشت. در ضمن گسترش تومور به ناحیه سوپراربیتال راست نیز قابل مشاهده بود (تصاویر ۳و۴).

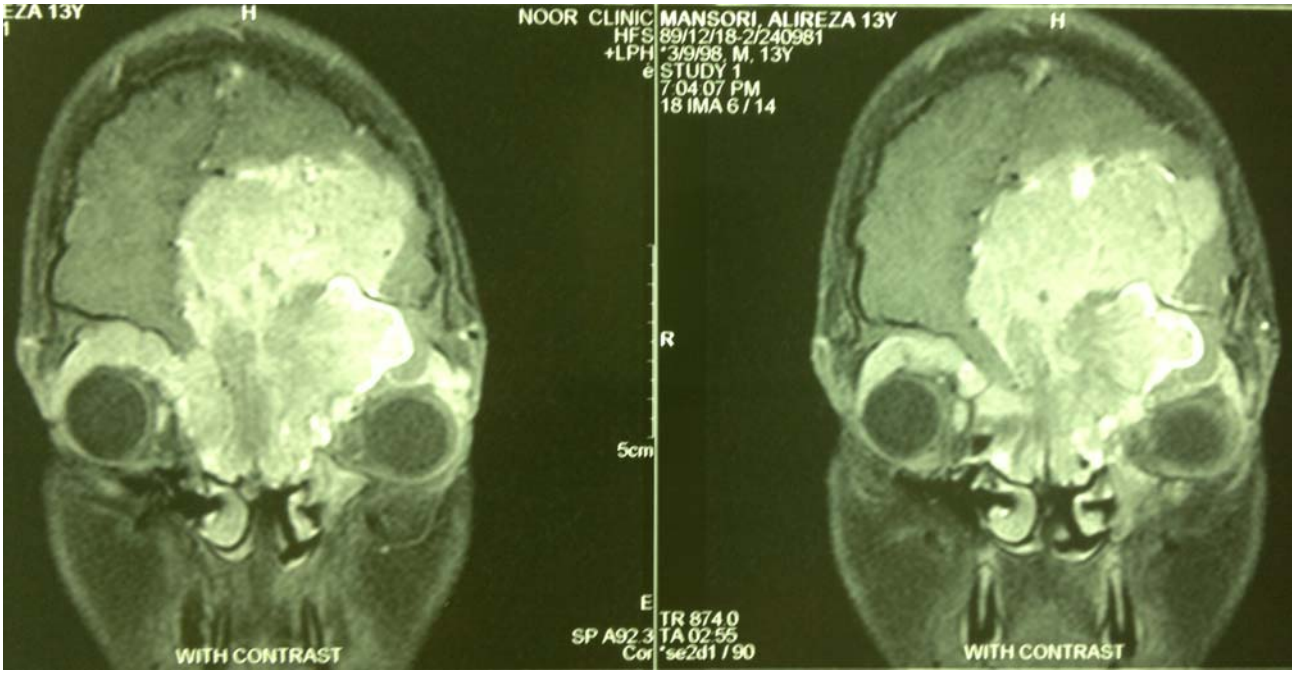

تصویر ۳

www.SID.ir

Archive of SID

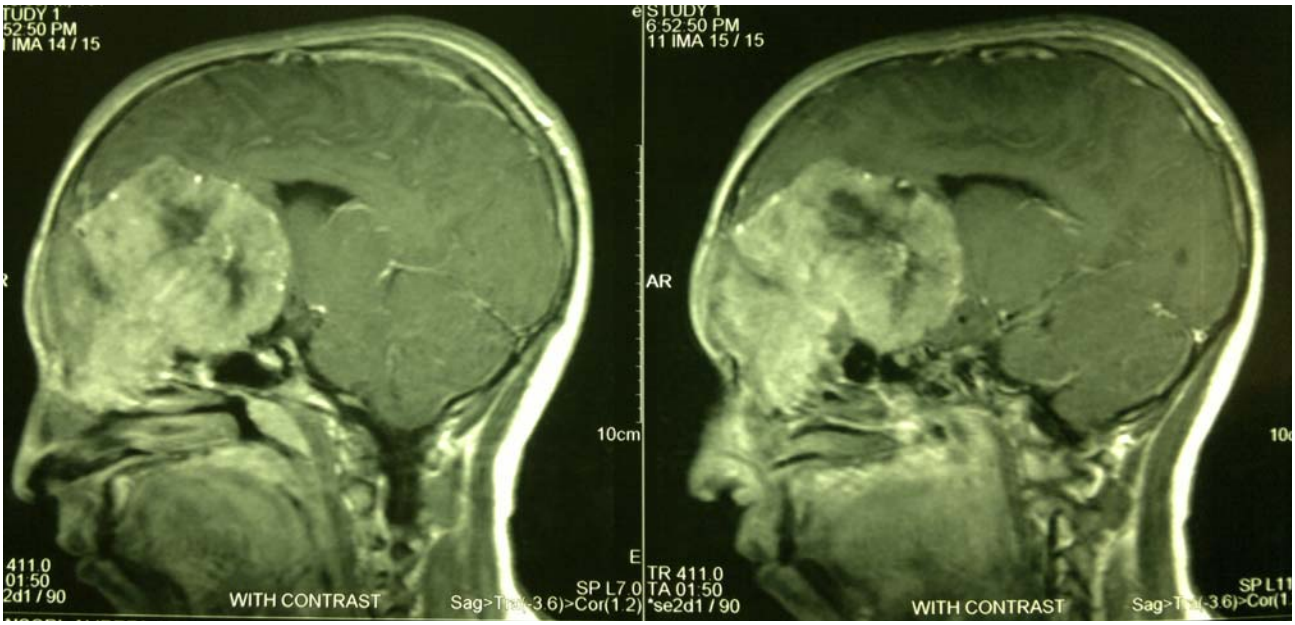

تصویر ۴

بررسی پاتولوژیک از نمونه داخل بینی مننژیوم تیپ سینسیشیال گزارش شد.

بیمار تحت عمل جراحی رزکسیون تومور به روش ترانس کرانیال و ترانس نازال همزمان قرار گرفت. طی انسیزیون Bicoronal کرانیوتومی Bifrontal انجام شد. ابتدا کنترل خونریزی از عروق خونرسانی‌کننده دورا انجام شد، سپس بادیسکسون میکروسکوپی تومور به صورت تکه‌تکه خارج شد. شریان‌های اتموئیدال قدامی و خلفی نیز جهت کنترل خونریزی کوتر شدند. یک موکوسل بزرگ ناشی از انسداد رسس فرونتال سمت چپ حاوی ترشحات شفاف و بسیار غلیظ در ناحیه سینوس فرونتال چپ و بالای اربیت مشاهده شد (علامت ستاره در تصاویر ۳و۱) که باعث جابجایی شدید گلوب شده بود که به طور کامل تخلیه و مارسوپیالیزه شد. سپس نقص دورا در کف جمجمه با فاشیا لاتا ترمیم شد. بازسازی قدام جمجمه و لبه اربیت بامش تیتانیوم و استخوان کالواریوم انجام شد. باقیمانده سینوس‌های فرونتال کرانیالیزه شده و رسس فرونتال در هر دو سمت بعد از برداشتن مخاط مسدود شد و برش‌ها دوخته شدند (تصویر ۵).

تصویر ۵

پاتولوژی نهایی نیز مننژیوم تیپ سینسیشیال گزارش شد. در پیگیری بیمار به مدت یک سال هیچ عارضه‌ای مشاهده نشد. شکل ظاهری چشم و پیشانی بسیار مطلوب بود. بویایی بیمار بهتر نشد. بیمار همچنان تحت پیگیری است.

www.SID.ir

Archive of SID

بحث

مننژیوم‌ها حدود ۱۴ تا ۱۸ درصد از تومورهای داخل جمجمه‌ای را تشکیل می‌دهند. [۵]

مننژیوم‌های هتروتوپیک یا اکتوپیک که هیچ ارتباط مستقیمی با تومور داخل جمجمه‌ای نداشته باشد بسیار ناشایعند. (مثل مننژیوم‌های سینونازال) [۵]

مننژیوم‌های شیار بویایی ناشایع و خوش‌خیم و اغلب در داخل جمجمه‌ای هستند که از سلول‌های CAP آراکنوئید منشا می‌گیرند و به دلیل رشد بسیار آهسته خیلی دیر علامت‌دار می‌شوند که در آن هنگام نیز بسیار بزرگ شده‌اند [۴].

علی‌رغم اینکه جراحی موفق این تومورها حدود ۱۲۰ سال قبل برای اولین بار توضیح داده شده است ولی به دلیل اندازه و محل این تومورها، جراحی آنها هنوز یک چالش بزرگ محسوب می‌شود [۶].

روش‌های شایع برای این تومور شامل روش جراحی ساب فرونتال یا Petrional استاندارد می‌باشد. اگر چه بعضی از جراحان روش Interhemispheric را نیز پیشنهاد کرده‌اند [۷]. دسترسی سریع به عروق خونرسانی‌کننده تومور یعنی شریان‌های اتموئیدال قدامی و خلفی و عروق ریز مننژیال، شرط یک جراحی موفق است [۷]. گسترش تومور به سینوس‌های اتموئید در بعضی گزارشات تا ۵۰ درصد بوده است که در صورت گسترش تحتانی شدید تومور می‌توان با روش آندوسکپی همزمان از طریق بینی تومور را خارج کرد [۷]، که در بیمار ما نیز همین کار انجام شد.

مننژیوم‌های شیار بویایی در حین کشف اغلب بزرگ هستند به گونه‌ای که در مطالعه Hentschel و همکاران [۷] حدود ۰۵٪ و در مطالعه Turazzi و همکاران [۸] حدود ۶۰٪ از تومورها بالای ۶ سانتی‌متر قطر داشته‌اند. سایز تومور مورد گزارش ما در بیشترین قطر حدود ۸ سانتی‌متر بود. گزارش شده که با درمان مناسب کاهش بینایی و تغییرات شخصیتی بیماران برگشت‌پذیر است که البته بیمار ما هیچ‌کدام از این علائم را نداشت. در جراحی مننژیوم شیار بویایی اگر بویایی قبل از جراحی طبیعی باشد و سایز توده کمتر از سه سانتی متر باشد، شاید بتوان بویایی را بعد از عمل جراحی حفظ کرد [۴]. ولی در بیمار ما هیچ کدام از این شرایط وجود نداشت و بعد از جراحی هم کاملا آنوسمیک بود.

در جراحی این تومورها علی رغم رزکسیون وسیع تومور امکان عود سال‌ها بعد از جراحی وجود دارد که در مطالعه Tskoudus و همکاران عود بعد از ۱۱ سال نیز گزارش شده است [۹]. میزان عود را می‌توان با رزکسیون وسیع نواحی استخوانی و دورای قائده جمجمه کاهش داد [۹]. بیمار مورد بحث ما فقط یک‌سال پیگیری شد و این یعنی باید با پیگیری مستمر و دقیق به فکر عود احتمالی تومور در سال‌های بعد باشیم.

نتیجه‌گیری

مننژیوم شیار بویایی توموری تقریباً ناشایع است و این شیوع مشخصاً در سنین کودکی باز هم کمتر است. به دلیل رشد آهسته، این تومورها به خصوص در کودکان کم علامت هستند و می‌توانند تخریب وسیعی را در قاعده جمجمه و مجاورت آن ایجاد کنند. علی‌رغم تخریب وسیع و جراحی مشکل آنها خصوصاً در سنین کودکی، رزکسیون کامل و تقریباً بدون عارضه این تومورها امکان‌پذیر است و درجه بهبودی علایم چشمی، مغزی، و شخصیتی آنها بسیار قابل توجه است.

www.SID.ir

Archive of SID

مراجع

1- Florin Stefanescu, Mugurel Radoi, Liviu Ciocan, Razvan Olteanu, Ram Vakilnejad, Roxana Popa, Alexandru Papacocea, Leon Danaila: Large olfactory groove meningiomas: clinical outcome considering different surgical approaches. Romanian Neurosurgery (2011) XVIII 2. Available from http://www.roneurosurgery.eu/atdoc/StefanescuFlorin_LargeOlfactory_formatat.pdf

2- Robert F. Keating, James T. Goodrich, Roger J. Packer, Tumors of the pediatric central nervous system, Thieme, 2001 351-352.

3- Benedicto Oscar Colli1, Carlos Gilberto Carlotti Junior2,João Alberto Assirati Junior3, Marcius Benigno Marques dos Santos3,Luciano Neder4, Antonio Carlos dos Santos5, Nayara Cioffi Batagini6: OLFACTORY GROOVE MENINGIOMAS Surgical technique and follow-up review. Arq Neuropsiquiatr 2007; 65 (3-B): 795-799.

4- A Welge-Luessen, A Temmel, C Quint, B Moll, S Wolf, T Hummel: Olfactory function in patients with olfactory groove meningioma J. Neurol Neurosurg Psychiatry 2001; 70: 218-221.

5- M. PETRULIONIS, N. VALEVICIENE, I. PAULAUSKIENE & J. BRUZAITE: Primary Extracranial Meningioma of the Sinonasal Tract. Taylor & Francis Acta Radiol 2005 (4) pp. 415-418.

6- Carlo Schaller, M.D., Veit Rohde, M.D., and Werner Hassler, M.D.: Microsurgical Removal of Olfactory Groove Meningiomas via the Pterional Approach, SKULL BASE SURGERY 1994, 4(4): 184-192,

7- Stephen J. Hentschel, MD, FRCS(C), Franco Demonte, MD, FRCS(C), Olfactory Groove Meningiomas Neurosurg Focus. 2003; 14(6) Availabele from www.medscape.com/viewarticle/457741_1

8- Turazzi S, Cristofori L, Gambin R, et al: The pterional approach for the microsurgical removal of olfactory groove meningiomas. Neurosurgery 1999 45: 821 826.

9- Tsikoudas A, Martin-Hirsch DP: Olfactory groove meningiomas. Clin Otolaryngol 1999, 24: 507-509.

www.SID.ir