Archive of SID

مجله علمی سازمان نظام پزشکی جمهوری اسلامی ایران، دوره ۲۹، شماره ۴، زمستان ۱۳۹۰: ۳۹۴-۳۹۱

● **گزارش موردی** کد مقاله: ۰۴۰

گزارش یک مورد انسداد کامل شریان اصلی کرونر چپ در بیمار با انفارکتوس بدون بالا رفتن قطعه ST در نوار قلب

چکیده

شریان جریان چپ از سینوس والسالوا چپ آئورت جدا می‌شود و طول ۶-۳ میلی‌متر دارد و دو شریان اصلی قدامی- نزولی چپ و چرخشی چپ از آن جدا می‌شود انسداد کامل شریان کرونر اصلی چپ (Left main) یک پدیده نادر است. معمولاً همراه با یک انفارکتوس بسیار وسیع و به دنبال آن شوک کاردیوژنیک و مرگ است.

بیمار آقای ۵۵ ساله که به دلیل درد شدید و طولانی قفسه صدری مراجعه کرده‌اند. بیمار سابقه درد قفسه صدری را از یکسال قبل ذکر می‌کند که با فعالیت ایجاد شده است از صبح روز مراجعه درد شدید تمام قفسه سینه پیدا کرده‌اند که با تعریق و تهوع همراه بوده است. درد حدود یک ساعت طول کشیده است و به دنبال آن به اورژانس بیمارستان امیرکبیر مراجعه کرده‌اند در روزهای بعدی بستری حملات مکرر آنژین پیدا کرده‌اند که با نیترات زیر زبانی بهبود می‌یافته است. به دلیل عدم پاسخ به درمان دارویی بیمار جهت کرونری آنژیوگرافی کاندید شدند. در آنزیوگرافی انسداد شریان اصلی چپ دیده شد و کل سیستم چپ از کولترال‌های کرونر راست خون‌دهی میشود. بیمار کاندید CABG شدند.

همانطور که اشاره شد انسداد شریان اصلی چپ بدون شوک کادیوژنیک و مرگ یک پدیده نادر است انسداد شریان اصلی کرونری چپ بدون انفارکتوس وسیع و مرگ معمولاً در مواردی اتفاق می‌افتد که این انسداد تدریجی بوده و کولترال بسیار خوب از شریان کرونر راست به وجود آمده باشد [۳].

که در این موارد علائم بیماری ممکن است به صورت آنژین پایدار و به هنگام فعالیت بروز کند [۵و۶]. که بیمار ما نیز در یکسال اخیر به دنبال فعالیت دچار آنژین شدید رترواسترنال شده است درمان انسداد کامل شریان اصلی چپ اصولاً جراحی بوده که لازم است هر چه زودتر انجام شود.

کلمات کلیدی: انسداد شریان اصلی چپ، سندروم حاد کرونری

تاریخ دریافت مقاله: ۸۹/۱۰/۳۰ تاریخ اصلاح نهایی: ۹۰/۹/۱ تاریخ پذیرش مقاله: ۹۰/۷/۱۱

دکتر سعید صدرنیا ۱*

۱- استادیار گروه قلب و عروق، دانشگاه علوم پزشکی اراک

* **نشانی نویسنده مسؤول:** اراک، خ شهید شیرودی، بیمارستان امیرکبیر، بخش قلب

تلفن: ۰۹۱۸۱۶۱۱۲۵۷

نشانی الکترونیکی:

saeidsadrnia@yahoo.com

www.SID.ir

Archive of SID

مقدمه

شریان کرونر چپ از سینوس والسالوا چپ آئورت جدا می‌شود و طول ۶-۳ میلی‌متر دارد و دو شریان اصلی قدامی- نزولی چپ و چرخشی چپ از آن جدا می‌شود [۱]. شریان نزولی قدامی چپ بخش‌های سپتوم و قدام و لترال قلب را خونگیری می‌کند و شریان چرخشی چپ بخش لترال و خلفی بطن چپ را خون‌دهی می‌کند لذا انسداد شریان اصلی چپ باعث توقف خونگیری این دو شریان شده و در نهایت باعث نکروز بسیار وسیع بطن چپ می‌شود. عمده میوکارد بطن چپ توسط کرونر چپ خون‌دهی می‌شود و به طور معمول نکروز بیش از ٪۴۰ میوکارد بطن چپ همراه با شوک کاردیوزنیک خواهد بود.

انسداد کامل شریان کرونر اصلی چپ (Left main) معمولاً همراه با یک انفارکتوس بسیار وسیع و به دنبال آن شوک کاردیوژنیک و مرگ است [۲]. در آنژین پایدار ۱۰-۵ درصد موارد تنگی شریان اصلی چپ وجود دارد [۱]. انسداد شریان کرونر اصلی چپ بدون شوک کاردیوژنیک و مرگ یک پدیده نادر است [۳]. این یک مورد انسداد کامل شریان کرونر اصلی چپ است که با سندرم حاد کرونری بدون علائم نارسایی قلبی یا شوک کاردیوژنیک بستری شده‌اند.

گزارش مورد:

بیمار آقای ۵۵ ساله ساکن روستای مهرآباد مرزیجران است که به دلیل درد شدید و طولانی قفسه صدری مراجعه کرده‌اند. بیمار سابقه درد قفسه صدری را از یک‌سال قبل ذکر می‌کند که با فعالیت ایجاد شده است. (FCII) و با استراحت بهبود یافته است از یک هفته قبل از مراجعه حملات درد قفسه صدری تشدید شده و با فعالیت اندک دچار درد قفسه سینه می‌شدند. از صبح روز مراجعه درد شدید تمام قفسه سینه پیدا کرده‌اند که با تعریق و تهوع همراه بوده است. درد حدود یک ساعت طول کشیده است و به دنبال آن به اورژانس بیمارستان امیرکبیر مراجعه کرده‌اند.

در نوار اولیه تغییرات ST, T در لیدهای IL و V2-V6 ظاهر شده است که با تشخیص سندرم حاد کرونری تحت درمان با هپارین، نیترات وریدی، آسپرین، پلاویکس، متورال، آتروواستاتین قرار گرفته و درد بیمار کنترل بهبود یافته است. بیمار از جهت همودینامیک stable بوده‌اند و یافته‌ای از نارسایی قلبی در معاینات نداشته‌اند. در روزهای بعدی بستری حملات مکرر آنژین پیدا کرده‌اند که با نیترات زیر زبانی بهبود می‌یافته است. در بررسی لابراتواری تروپونین بالا گزارش شده ۱/۳ = Cr، 174 = LDL ، کلسترول ۲۱۵، تری گلیسرید ۱۹۵، FBS 116 و لکوسیتوز ۱۴۹۰۰ داشتند. آزمایشات در ۲۴ ساعت اول مراجعه اندازه‌گیری شده است. بیمار heavy smoker بودند، سابقه خانوادگی بیماری قلبی نداشته و سابقه مصرف دارو به دلیل بیماری دیگری نیز نداشته‌اند. به دلیل عدم پاسخ به درمان دارویی بیمار جهت کرونری آنژیوگرافی کاندید شدند. در آنژیوگرافی عروق کرونر از کاتتر جادکینز راست و چپ استفاده شد. آنژیوگرافی کرونر از طریق شریان فمورال راست انجام شد در آنژیوگرافی شریان کرونر چپ کاتتر در شریان چپ قرار نمی‌گرفت لذا در ریشه آئورت در نمای LAO ماده حاجب با اینجکتور تزریق شد که باز هم شریان کرونر چپ ظاهر نشد. در آنژیوگرافی شریان کرونر راست تنگی اندک در قسمت میانی شریان کرونری راست وجود داشت و تمام کرونر چپ شامل شریان نزولی قدامی چپ و چرخشی چپ ظاهر شد شریان اصلی چپ ظاهر نشد. پروگزیمال شریان‌های نزولی- قدامی چپ و چرخشی چپ تنگی شدید داشت. در ونتریکولوگرافی LVEF = 30% داشته‌اند. با توجه به شرایط آنژیوگرافی بیمار کاندید CABG شدند و برای بیمار گرافهای Lima روی LAD و دو SVG روی OM و Circumflex زده شد. بیمار با حال عمومی خوب از بیمارستان ترخیص شدند.

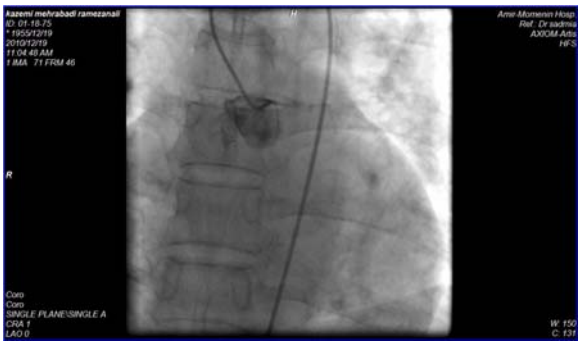

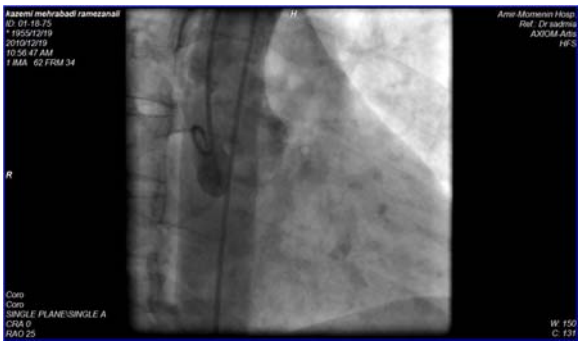

www.SID.ir

Archive of SID

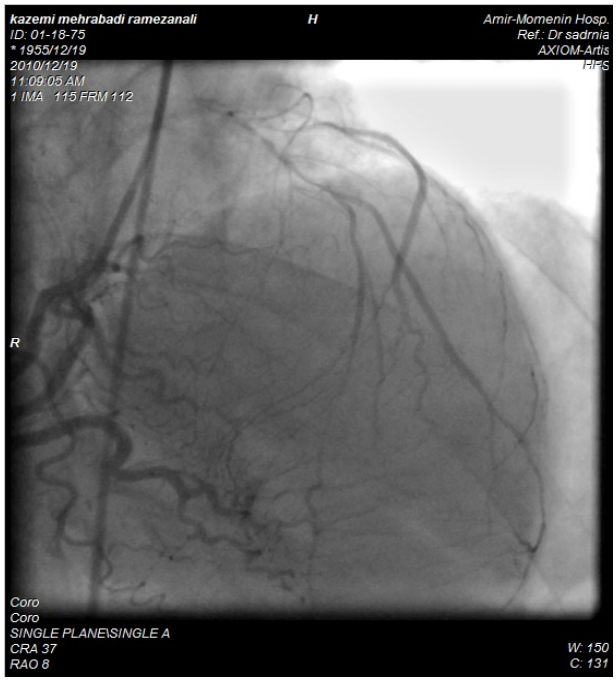

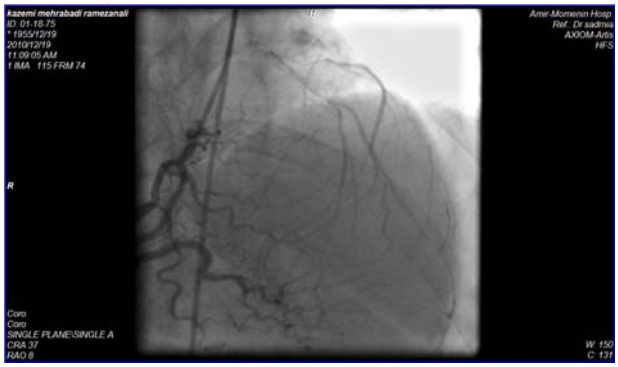

بحث

همانطور که اشاره شد انسداد شریان اصلی چپ بدون شوک کادیوژنیک و مرگ یک پدیده نادر است. این حالت اکثراً به صورت گزارش موردی بوده است و در کتب مرجع اشاره‌ای به آن نشده است.

انسداد شریان‌های کرونری به صورت آنژین پایدار و یا آنژین ناپایدار و گاهاً به صورت انفارکتوس قلبی خود را نشان می‌دهد و تا زمانی که آنژیوگرافی عروقی کرونری انجام نشده است معمولاً نمی‌توان شریان درگیر را دقیقاً تشخیص داد. انسداد شریان اصلی چپ معمولاً به صورت یک انفارکتوس وسیع قدامی، سپتوم و لترال است که در نوار قلب تغییرات وسیع در اکثر لیدها همراه با بلوک شاخه‌ای ممکن است تظاهر یابد و از جهت بالینی با فشار خون پایین، ادم ریوی یا به عبارت دیگر به صورت شوک کاردیوژنیک خود را نشان خواهد داد. معمولاً فرصت جهت اقدام درمانی بسیار محدود بوده و مورتالیتهٔ بسیار بالایی دارد [۲و۴].

انسداد شریان اصلی کرونری چپ بدون انفارکتوس وسیع و مرگ معمولاً در مواردی اتفاق می‌افتد که این انسداد تدریجی بوده و کولترال بسیار خوب از شریان کرونر راست به وجود آمده باشد [۳].

که در این موارد علائم بیماری ممکن است به صورت آنژین پایدار و به هنگام فعالیت بروز کند [۵و۶]. که بیمار ما نیز در یکسال اخیر به دنبال فعالیت دچار آنژین شدید رترواسترنال شده است که مجبور به قطع فعالیت و استراحت شده است. که این را تحت عنوان آنژین پایدار می‌نامند.

در بعضی از موارد انسداد مزمن شریان اصلی چپ ممکن است به صورت نارسایی قلبی ناشی از ایسکمی وسیع میوکارد بطن چپ تظاهر پیدا کند که این موضوع منجر به ظهور علائم نارسایی قلب در بیمار می‌شود و بیمار با علائم نارسایی احتقانی قلب مراجعه می‌کند و در بررسی علت نارسایی قلب به ایسکمی وسیع قلبی و در آنژیوگرافی به وجود انسداد کامل شریان اصلی چپ پی برده می‌شود [۴].

درمان انسداد کامل شریان اصلی چپ اصولاً جراحی بوده که لازم است هر چه زودتر انجام شود [۳و۷].

بیمار مورد مطالعه نیز با توجه به انسداد شریان اصلی چپ جهت CABG ارجاع شد جهت بیماری پیوند lima بر LAD و دو پیوند SVG بر شریان circumflex و OM انجام شد و بیمار با حال عمومی خوب از بیمارستان امیرالمؤمنین ترخیص شد.

نتیجه‌گیری

انسداد شریان اصلی چپ کرونری ممکن است به صورت acute coronary syndrome بروز نماید و یا بیمار شرح حال آنژین پایدار داشته باشد. بنابراین در مواردی که آنژین بیمار به راحتی کنترل نمی‌شود و یا LVEF کاهش شدید دارد باید احتمال انسداد شریان اصلی چپ را در نظر گرفت و آنژیوگرافی را به عنوان روش اصلی تشخیص زودتر انجام داد.

www.SID.ir

Archive of SID

مراجع

1- Zippes, libby jonow, brunwald, Text book of cardiovascular medicine. Th edition elesiver sunders 2005.

2- Arkadiu Z, Derkac Z, Przemyslow nowicki and andrzej szuba .chronic Total left main occlusion pnterj occlusm case port Angelology volume 139, Number 4, 213-213.

3- Noncj K, Koster MD, Michale whitc MD. Chronic effort-induced angina as presenting of a totally occluded left main coronary artery a lest report review angiogram, janurg 2011, 62(1).

4- Soo CS, Choo M, Sim E, ling H, Ton K, Lee cn. total occlusion of left main coronary artey in patient with stable angina. Med J molyson 1992 Mar, 47(1): 74-6.

5- Dr krishman Kutt, Sudhir MBBs, Abraham K, Moman K, Norasimha K total occlusion of left main coronary artery in choronic Stable Angina catheterization cardiovascular diagnosis volume 13, ISSUe 3, pages 317-32, September 1987.

6- Masqita A, Palos J.L, Jap tista J. Seabra Gomes R. Total occlusion at the left main chronic artery case report. Rev Port Cardiology 1998 Nov, 17(11): 919-21.

7- Shikh AN, Amin MA, Hanip B, Malik F. Chronic Total left main coronary artery occlusion. J Pork med assoc 2009 Tan 59(1): 49-51.?

www.SID.ir