

## ● مقالات تحقیقی (۵)

# مطالعه بافت شناسی مراحل تکاملی تمایز گلومرولها

### چکیده

بررسی تمایز گلومرولهای کلیه و شناسایی این مراحل تکاملی می‌تواند بسیاری از مسائل مربوط به بیماریهای کلیوی را حل نماید. در این مطالعه جهت بررسی تمایز گلومرولهای کلیه در حیوان آزمایشگاهی موش رت<sup>(۱)</sup> از نژاد SD<sup>(۲)</sup> ۲۵، نوزاد ۱۲و۹،۶،۳،۱ روزه مورد بررسی کیفی بافت‌شناسی قرار گرفتند. تمام حیوانات با کلروفورم بیهوش گردیدند، کلیه چپ حیوان برداشته شده و در فرمالین سالیین ۱۰ درصد ثابت شدند و به روش معمول بافت‌شناسی آماده‌سازی شدند و مقاطع بافتی با ضخامت ۵ میکرون از آنها تهیه گردید. این مقاطع با روشهای هماتوکسیلین-ائوزین، پریودیک اسیدرآژین شیف و نیترات نقره کلوییدی رنگ آمیزی شده و با میکروسکوپ نوری مورد مطالعه قرار گرفتند. مطالعات حاصل نشان داد که گلومرولهای کلیوی ۴ مرحله تکاملی و زیکول کلیوی، جسم s شکل، حلقه مویرگی در حال تکامل و بلوغ را پشت سر می‌گذارند تا به گلومرولهای تکامل یافته تبدیل شوند. طی مراحل تکاملی بر تعداد مویرگهای گلومرولی و قطر گلومرولها افزوده می‌شود و فضای مشخصی بین سلولهای اپی تلیوم احشایی و جداری ایجاد می‌گردد. لایه پایه<sup>(۳)</sup> گلومرولی در مرحله سوم مشاهده گردید. گلومرولهای ناحیه ژوکستامدولاری (مجاور مدولا) سریعتر از گلومرولهای ناحیه قشری و بینابینی تکامل می‌یابند. به هر حال در روز دوازدهم بعد از تولد تمامی گلومرولها از نوع بالغ می‌باشند.

**واژه‌های کلیدی:** کلیه، نفرون، گلومرول، نوزاد رت، تجايز

### فاطمه ملک

عضو هیئت علمی دانشگاه علوم پزشکی و خدمات بهداشتی - درمانی تهران، دانشکده پزشکی، گروه بافت‌شناسی

### دکتر محمدتقی الطریحی

استادیار دانشگاه تربیت مدرس، دانشکده پزشکی، گروه بافت‌شناسی

### دکتر علیقلی سبحانی

استادیار دانشگاه علوم پزشکی و خدمات بهداشتی - درمانی تهران، دانشکده پزشکی، گروه آناتومی

۱-Rat

۲-Spruge Dawley

۳-Basal lamina

مقدمه

مدت زمانی است که تمایز کلیه‌ها به عنوان یکی از مسایل مهم علم جنین‌شناسی مورد توجه واقع شده است. شاید بتوان مدعی شد که امروزه پیشرفتهای چشمگیری در این رابطه به دست آمده است، با این حال هنوز مسائل حل نشده بسیاری در این زمینه باقی است. به طور کلی تمایز نفرون به مراحل اطلاق می‌شود که طی آن سلولهای کلیوی، شکل و عمل نهایی خود را بدست می‌آورند لویس<sup>(۱)</sup> در سال ۱۹۸۵ بعد از مطالعه روی جنین خرگوش و گوسفند گلومرولها را بعنوان اجسام توپر مزودرمی که عروق خونی تا نزدیکی آن کشیده شده معرفی نمود [۲۰۱]. لارسن<sup>(۲)</sup> در سال ۱۹۷۵ چهار مرحله تکاملی را برای گلومرولها ذکر نمود [۳]. همچنین برن استین<sup>(۳)</sup> تمایز جوانه متانفریک به نفرونها را در سال ۱۹۸۱ گزارش نمود و چهار مرحله تکاملی پیشنهاد شده توسط لارسن را تأیید کرد [۴]. بوهل<sup>(۴)</sup> و همکارانش با مطالعه هیستوپاتولوژیک کلیه اعلام نمود که در بسیاری از بیماریهای کلیوی نوعی برگشت به حالت جنینی دیده می‌شود [۵]. در این رابطه به بیماریهایی نظیر لیپوئید و نفروزیس و... می‌توان اشاره نمود که در آنها زواید پا (سلولهای احشایی کپسول بومن) از نظر ابعاد تغییر یافته و بسته به شدت بیماری به اشکال مختلف پهن تر، صاف تر و کوتاهتر در می‌آیند [۶،۵].

در این بیماریها کمپلکسهای اتصال بین سلولها و لایه پایه نیز سرانجام جانشین شکافهای غشایی می‌گردند [۷]. در حالی که در طی مراحل تکامل کمپلکسهای اتصالی توسط شکافهای غشایی جایگزین

می‌شوند [۸]. محققین معتقد هستند که لایه پایه گلومرولی از اتصال لایه پایه اندوتلیومی مویرگی و لایه پایه پودوسیتها ایجاد می‌شود که عدم تشکیل یا اختلال در ساختمان آن منجر به کم‌کاری کلیه می‌گردد [۹]. در نقریت همین ساختمان و فرا ساختمان غشاء پایه گلومرولی دچار آسیب می‌شود [۱۰]. مطالعات دیگر روی تمایز اپی‌تلیوم مویرگ گلومرول نشان داد که تجویز پروتامین سولفات به مادران باردار موجب عبور این ماده از جفت و تأخیر در رشد و تمایز این اپی‌تلیوم می‌شود [۱۱]. بنابراین به نظر می‌رسد که بررسی و مطالعه تمایز کلیه‌ها، علاوه بر بررسی مراحل تکاملی کلیه‌ها در شناسایی بیماریها نیز بسیار مؤثر است. از آنجائیکه بدست آوردن نمونه جهت مطالعه کلیه انسان مشکلات فراوانی داشته و در بعضی مواقع غیرممکن است و همچنین گلومرولهای کلیه در نوزادان موش به هنگام تولد کاملاً تمایز نیافته و ساختمان کلیه در رت با یک لوب از کلیه انسان مطابقت کامل دارد [۹]. بر این اساس در این مطالعه از حیوان آزمایشگاهی موش رت استفاده شده است. به نظر می‌رسد مطالعه تمایز گلومرولها در نوزادان موش رت می‌تواند ما را در شناسایی مشکلات کلیه در انسان یاری نماید. باشد که گامهای دیگری در این زمینه برداشته شود و پرده‌های دیگری از روی سایر ابهامات کنار رود.

روش کار

برای نمونه‌گیری ۲۵ نوزاد از نژاد SD را که تحت شرایط استاندارد از لحاظ آب و غذا نگهداری شده بودند از انستیتو رازی ایران تهیه گردیدند. این نوزادها در پنج گروه به

شرح زیر تقسیم‌بندی شده، مورد مطالعه قرار گرفتند.

۵ نوزاد ۱ روزه، ۵ نوزاد ۳ روزه، ۵ نوزاد ۶ روزه، ۵ نوزاد ۹ روزه، ۵ نوزاد ۱۲ روزه و همچنین چند موش رت بالغ نیز به عنوان شاهد انتخاب گردیدند. در روز آزمایش موشها توسط محلول کلروفورم بیهوش گردیده و در زیر بیهوشی مورد جراحی قرار گرفتند و پس از برداشت کلیه‌های چپ حیوانات و شستشو در محلول فرمالین سالین ۱۰ درصد ثابت گردیدند. بعد از ثابت کردن، نمونه‌ها با استفاده از روش پاساژ به وسیله پارافین جامد آماده گردیدند. مراحل پاساژ بافتی عبارت بودند از:

آبگیری، الکل‌گیری، شفاف کردن، آغستگی و قالبگیری سپس بافتها توسط دستگاه میکروتوم<sup>(۵)</sup> با ضخامت ۵ میکرون برش داده شدند. از هر بافت حدود ۱۰۰ لام سفید میکروسکوپی تهیه گردید. لام‌های مربوط به همه نمونه‌های حیوانی با روش رنگ‌آمیزی معمولی همتاکسیلین و ائوزین رنگ‌آمیزی شدند. در ضمن برای تعدادی از نمونه‌ها روش‌های رنگ‌آمیزی پاس و نیترات نقره کلوییدی برای نشان دادن لایه پایه گلومرولی در مراحل مختلف تکاملی گلومرول مورد استفاده قرار گرفت.

پس از تهیه لام‌های سفید و رنگ‌آمیزی، لام‌ها با میکروسکوپ نوری<sup>(۶)</sup> با استفاده از بزرگنمایی‌های شیئی ۱۰، ۴۰ و ۱۰۰ مورد بررسی قرار گرفته و عکسبرداری شدند.

۱-Lewis  
۲-Larsen  
۳-Bernstein  
۴-Bohle  
۵-Rotatory microtome  
۶-Olympus Tokyo

نتایج

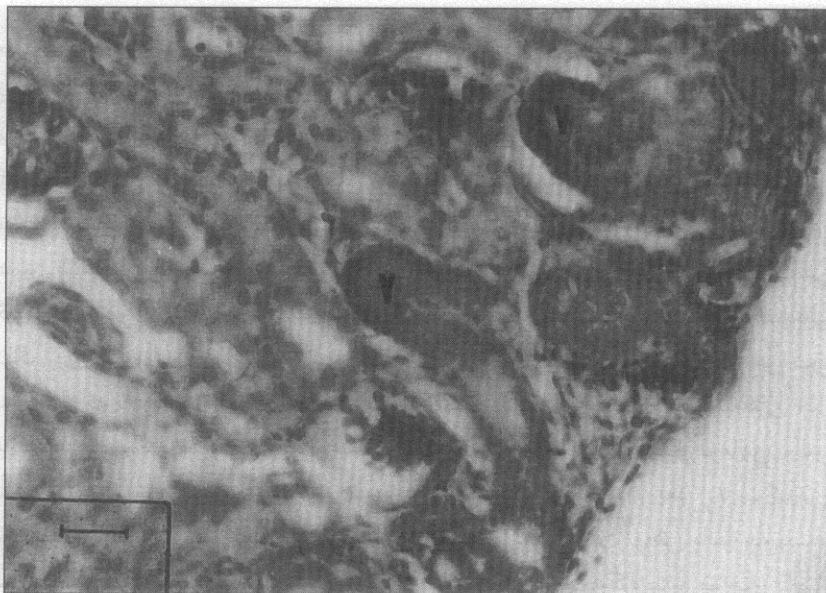
مطابق مطالعات انجام شده بر روی نمونه‌ها ۴ مرحله مختلف تکاملی برای گلومرول‌ها شناسایی گردید که این مراحل عبارتند از:

- ۱- مرحله وزیکول کلیوی (فقط در روز اول مشاهده گردید).
- ۲- مرحله جسم S شکل (اکثر آنها در روز سوم بعد از تولد مشاهده گردیدند).
- ۳- مرحله حلقه مویرگی در حال تکامل (اکثراً در روزهای ششم و نهم مشاهده گردیدند).

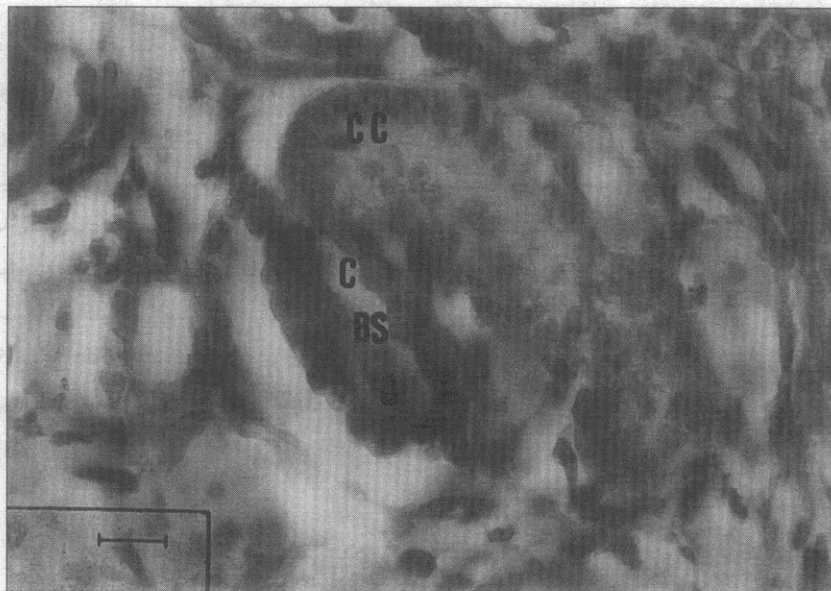
۴- مرحله رسیدگی یا نهایت تکامل گلومرولی (اکثراً در روز دوازدهم مشاهده گردیدند).

در مرحله وزیکول کلیوی، وزیکول کلیوی هیچ‌گونه شباهتی به گلومرول بالغ نداشته و شامل یک دسته سلولهای اپی تلیال منشوری است که به صورت یک توده مجتمع دیده می‌شود. لایه پایه گلومرولی در این مرحله دیده نمی‌شود. مویرگ‌های گلومرولی در وزیکول دیده نمی‌شوند (تصویر ۱).

در مرحله دوم گلومرول‌ها یک حالت S شکل را تشکیل داده‌اند بطوریکه ۱ تا ۴ مویرگ در مقطع عرضی گلومرول مشاهده می‌شود. در این مرحله اپی تلیوم گلومرولی و توبولی از یکدیگر متمایز و سلولهای اپی تلیوم توبولی به صورت سلولهای مکعبی هستند (تصویر ۲). شروع تشکیل فضای بومن در مرحله جسم S شکل و از قسمت داخلی کمان S می‌باشد (تصویر ۳). در رنگ آمیزیهای پاس و نیترا نقره کلوییدی لایه پایه گلومرولی در مرحله دوم تکاملی مشاهده نگردید.



تصویر شماره (۱): مرحله وزیکول کلیوی (V) را نشان می‌دهد بطوری که سلولهای اپی تلیال منشوری در داخل وزیکول مشهود هستند و هیچ مویرگی در گلومرولها مشاهده نمی‌شود. بزرگنمایی - ۲۰۰، رنگ آمیزی: هماتوکسیلین اتوزین



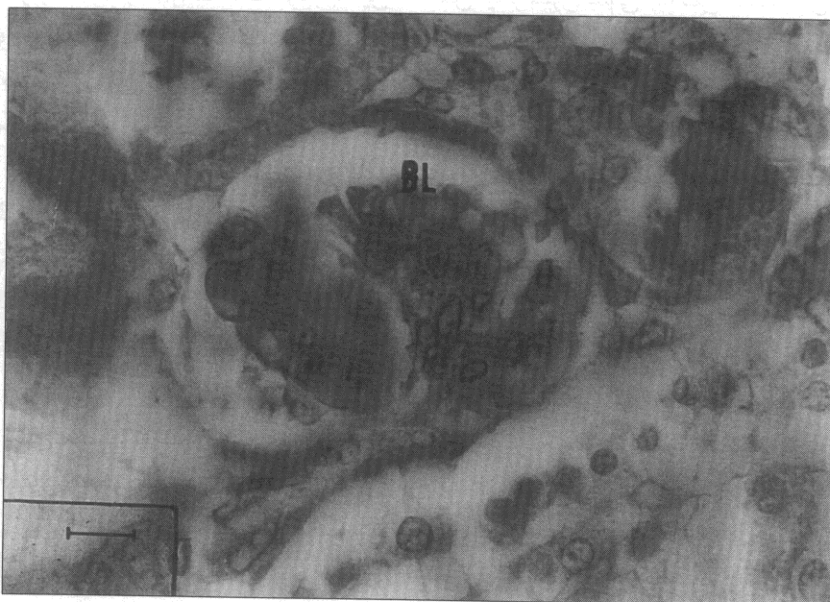
تصویر شماره (۲): مرحله دوم تکامل (جسم S شکل) را نشان می‌دهد. در این مرحله مویرگها (C) مشاهده می‌گردند. همچنین از داخل کمان S شکل فضای بومن (BS) شروع به تشکیل کرده است. بزرگنمایی - ۴۰۰، رنگ آمیزی - هماتوکسیلین اتوزین

در مرحله حلقه مویرگی در حال تکامل، گلومرول شباهت زیادی به گلومرول بالغ پیدا کرده، دایره شکل بوده و شامل ۵ مویرگ یا بیشتر در هر مقطع عرضی است. در این مرحله بین اپی تلیوم احشایی و جداری فضای مشخص ایجاد می شود که فضای ادراری یا فضای بومن نامیده می شود. سلولهای جداری در این مرحله به صورت سلولهای سنگفرشی دیده می شود که کاملاً مشخص و متمایز از سلولهای احشایی هستند.

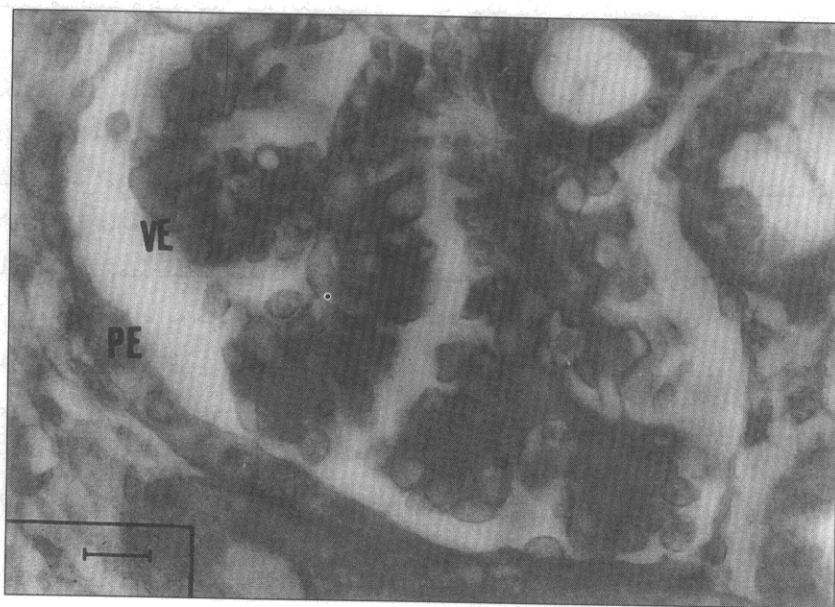
لبوله شدن گلومرول در این مرحله از تکامل آغاز می گردد که در رنگ آمیزی پاس مشخص است (تصویر ۳) لایه پایه گلومرولی در این مرحله تشکیل می شود و در رنگ آمیزی اختصاصی، لایه پایه به خوبی دیده می شود بطوری که در رنگ آمیزی پاس به صورت خطوط قرمز و در رنگ آمیزی نیترات نقره به صورت خطوط سیاه مشخص می گردند. (تصویر ۳).

گلومرول در مرحله چهارم تکاملی بیضی شکل بوده، حاوی حلقه های مویرگی متعدد است. در این مرحله اپی تلیوم احشایی و جداری کاملاً از یکدیگر تمایز یافته اند و لبوله شدن گلومرول در این مرحله کامل گردیده است. در داخل هر لبول سلولهای مزانژیال به صورت سلولهایی نامنظم دیده می شوند که هسته آنها به شدت رنگ می گیرد. لایه پایه گلومرولی در این مرحله به صورت کامل تشکیل شده است که در رنگ آمیزهای اختصاصی پاس و نیترات نقره به خوبی قابل مشاهده است (تصویر ۴)

با پیشرفت تکامل گلومرول، بر تعداد مویرگهای گلومرولی افزوده می شود و همچنین اندازه گلومرول افزایش می یابد به طوری که گلومرولها در مرحله چهارم دارای بزرگترین اندازه خود می باشند.



تصویر شماره (۳): مرحله سوم تکامل را نشان می دهد لبوله شدن گلومرولها در این مرحله کاملاً مشخص است در این مرحله لایه پایه به خوبی مشخص گردیده است.  
بزرگنمایی - ۴۰۰، رنگ آمیزی PAS



تصویر شماره (۴): مرحله چهارم تکامل را نشان می دهد. در این مرحله فضای بومن (BS) به خوبی مشخص است و اپی تلیوم جداری (PE) و احشایی (VE) کاملاً از هم فاصله گرفته اند.  
بزرگنمایی - ۴۰۰، رنگ آمیزی PAS

عمل فیلتراسیون نقشی ایفا نمی‌کنند. در این مطالعه همچنین مشخص گردید که با پیشرفت تکامل گلومرولی بر تعداد مویرگهای گلومرولی افزوده می‌گردد. به طوری که در مرحله سوم تکاملی در هر گلومرول تعداد ۵ یا بیشتر مویرگ یافت می‌شود که این یافته نیز با نتایج دیگر محققین اختلافی ندارد [۱۸]. با توجه به اینکه طبق نظر محققین تشکیل لایه پایه گلومرولی به تشکیل لایه پایه عروقی وابسته است [۹] این مسئله نیز عدم تشکیل لایه پایه گلومرولی در مرحله دوم تکامل را تأیید می‌کند. حال با توجه به بیماریهای مورد اشاره در قسمت مقدمه که منجر به برگشت کلیه‌ها به حالت جنینی می‌گردند و با توجه به نتایج حاصل از این مطالعه که نشان دهنده عدم تشکیل لایه پایه در دو مرحله اول تکاملی (وزیکولی و S شکل) می‌باشد و نظر به اینکه لایه پایه در عمل فیلتراسیون نقش مهمی ایفا می‌کند چنین استنباط می‌شود که یکی از دلایل اولیه عدم کارایی کلیه‌ها در بیماریهای فوق تخریب این لایه باشد. بنابراین، پیشنهاد می‌گردد، برای موفقیت در درمان بالینی بیماریهای کلیوی تغییرات هیستوپاتولوژیک کلیه‌ها از دیدگاه تکاملی بیشتر مدنظر واقع شود. ■

۴۰ روزه اقدام کردند و مطالعات خود را به این دو روز محدود [۱۵]، البته به نظر می‌رسد این فاصله زمانی جهت اظهار نظر دقیق مناسب نمی‌باشد.

در این بررسی، روند تکامل گلومرولهای کلیه از روز تولد تا روز دوازدهم بررسی گردیده است. در این مطالعه ۴ مرحله تکاملی گلومرولها یعنی مراحل وزیکول کلیوی، جسم S شکل، حلقه مویرگی در حال تکامل و بلوغ یا رسیدگی شناسایی گردید که این موضوعها با نتایج مطالعات انجام شده بسیاری از محققین همخوانی دارد [۱۸، ۱۵، ۴].

پس از شناسایی مراحل تکاملی گلومرولها با استفاده از رنگ آمیزیهای اختصاصی پاس و نیترات نقره کلوییدی به بررسی وجود لایه پایه در مراحل مختلف تکاملی پرداختیم زیرا لایه پایه گلومرولی به علت وجود گلیکوپروتئین‌ها جزء مواد پاس مثبت می‌باشد و همچنین به رنگ آمیزی نیترات نقره پاسخ می‌دهد. در مرحله ۱ و ۲ تکاملی یعنی مرحله وزیکول کلیوی و جسم S شکل ما موفق به تشخیص این لایه نشدیم. این موضوع مؤید عدم تشکیل این لایه در این مراحل است که با نتایج لارسن و مانزباخ<sup>(۲)</sup> [۱۸] مطابقت می‌کند. در مراحل ۳ و ۴ تکاملی لایه پایه به خوبی دیده می‌شود که مطالعات لویس<sup>(۳)</sup> [۲] نیز این مطلب را تأیید می‌کند. با توجه به مطلب فوق می‌توان نتیجه گرفت که مراحل تکاملی اولیه یعنی مراحل وزیکول کلیوی و جسم S شکل در

بررسی تمایز کلیه‌ها برای اولین بار در سال ۱۶۶۶ توسط مارسلومالپیگی<sup>(۱)</sup> آغاز گردید. او با توصیف دقیق تشریح میکروسکوپی کلیه قدم بزرگی در این زمینه برداشت [۱۲، ۱۰] و چنین بیان کرد که قشر کلیه دارای تعداد ساختمانهای غده مانند می‌باشد که این ساختمانها احتمالاً در ارتباط با شریانها و توبولهای کلیوی هستند. بعدها این ساختمانها تحت عنوان کورپوسکلهای مالپیگی نامیده شدند اما مالپیگی در پیش‌بینی این مطلب که این کورپوسکلهای کلیوی در واقع شامل یک شبکه مویرگی بسیار پیچیده هستند دچار مشکل بود.

سرانجام ویلیام بومن به نتایج قاطعی در این زمینه دست یافت و پس از سالها تحقیق بیان کرد که اجسام مالپیگی توده‌گردی از رگهایی هستند که توسط یک کپسول احاطه شده‌اند که آن را بعدها کپسول بومن نامیدند [۱۳].

در تحقیقات بعدی روی تمایز کلیه مشخص شد که روند تکامل گلومرولهای کلیه در نوزادان موش رت در هنگام تولد کامل نمی‌گردد و این روند در روزهای اولیه پس از تولد ادامه می‌یابد تا گلومرولها به بلوغ کامل برسند [۱۴، ۱۱].

لارسن و مانزباخ نیز در سال ۱۹۸۰ به بررسی تمایز کلیه موش رت در نوزادان و

۱-Malpighi ۲-Maunsbach  
۳-Lewis

## مراجع

- Lewis OJ. The development of the blood vessels of the metanephrons. J Anat 1958; 72: 884-907.
- Lewis OJ. The vascular arrangement of the mamalian renal glomerulus as revealed by a study of its development. J Anat 1958; 92: 433-440.
- Larsson L. The ultrastructure of the glomerulus. J Ultrastruct Res 1975; 51: 119-139.
- Bernstein J. Glomerular differentiation in metanephric organ

- culture. *lab Invest* 1981; 45:183-190.
5. Bohle A, Schubrt B, wehrmann M. Transmission and scanning electron microscopy Investigations on the structure of the ultrafilter glomeruli in human acute renal failure. *Am J Nephrol* 1988; 8:112-117.
  6. Grishman E. Focal glomerular sclerosis in nephrotic patients: an electron microscopic study of glomerular podocytes. *kidney Interanational* 1975; 7(4): 112-122.
  7. Jones DB. Correlative scanning and transmission electron microscopy of glomeruli. *Lab Invest* 1977;37(6): 569-578.
  8. Aoki A. Temporary cell junctions in the developing human renal glomerulus. *Dev Biol* 1976; 15:156-160.
  9. Kurtz SM, Feldman J D. Experimental studies on the formation of glomerular basement membrane. *J Ultrastruct Res* 1982; 19-27.
  10. Hironaka K, Makino H, Onbe T, et al. Ultrastructural change of the glomerular basement membrane in rats with Heimen nephritis revealed by ultrahigh resolution scanning electron microscopy. *J pathol* 1996; 179(1): 112-120.
  11. Mbassa G, Elger M, Kriz W. The ultrastructural organization of the basement membrane of Bowman's capsule in the rat renal corpuscle cell. *Tissue Res* 1988; 253: 151-163.
  12. Ekblom P. Determination and differentiation of the nephron. *Med Biol* 1981; 59: 139-160.
  13. Fine LG. Bowman's descriptor of the glomerulus. *Am J Nephrol* 1985; 5:437-440.
  14. Reeves W. Differentiation of epithelial foot processes and filtration slits, *lab Invest* 1978; 39(2): 90-96.
  15. Ellis NE, Maver M, Steffes W M, et al. Glomerular capillary morphology in normal humans. *Lab Invest* 1989; 60(2): 231-236.
  16. Latta H. The glomerular capillary wall. *J Ultrastruct Res* 1970;32: 526-544.
  17. Latta H. Sialoglycoproteins and filtration barriers in the glomerular capillary wall. *J Ultrastruct Res* 1975; 51: 354-376.
  18. Larsson L, Maunsbach AB. The Ultrastructural development of the glomerular filtration barrier in the rat kidney. *J Ultrastruct Res* 1980; 72:392-406. ■

Downloaded from jnci.ir on 2026-07-03

