

## پارگی آنوریسم داخل جمجمه

مجله علمی نظام پزشکی

شماره ۱، صفحه ۴۸، ۱۳۴۸

دکتر علی اکبر مرشد\*

یکی از بیماریهای خطرناک و قابل اهمیت که اخیراً شاید بعلت تشخیص بیشتر، زیاد دیده میشود خونریزی در اثر پاره شدن آنوریسم داخل جمجمه است.

متأسفانه فراوان دیده میشوند بیمارانی که بعلت پارگی آنوریسم با تشخیص امراضی گوناگون مخصوصاً مننژیت یا سکتة مغزی تحت درمان قرار گرفته و اگر از خونریزی اولیه جان بدر برده باشند در خونریزی مجدد تلف میشوند. بنابراین توصیه میشود هر بیماری که بطور ناگهان دچار بیهوشی یا علائم خفیف یا شدید این بیماری (در جای خود ذکر خواهد شد) گردید باید فوری تحت نظر یک متخصص اعصاب یا جراح اعصاب معاینه و مخصوصاً بزل مایع نخاع شود تا چنانچه مایع نخاع خونی بود هر چه زودتر با آنژیوگرافی محل آنوریسم مشخص و قبل از خونریزی مجدد که اغلب کشنده است بیمار تحت عمل جراحی قرار گیرد و نجات یابد.

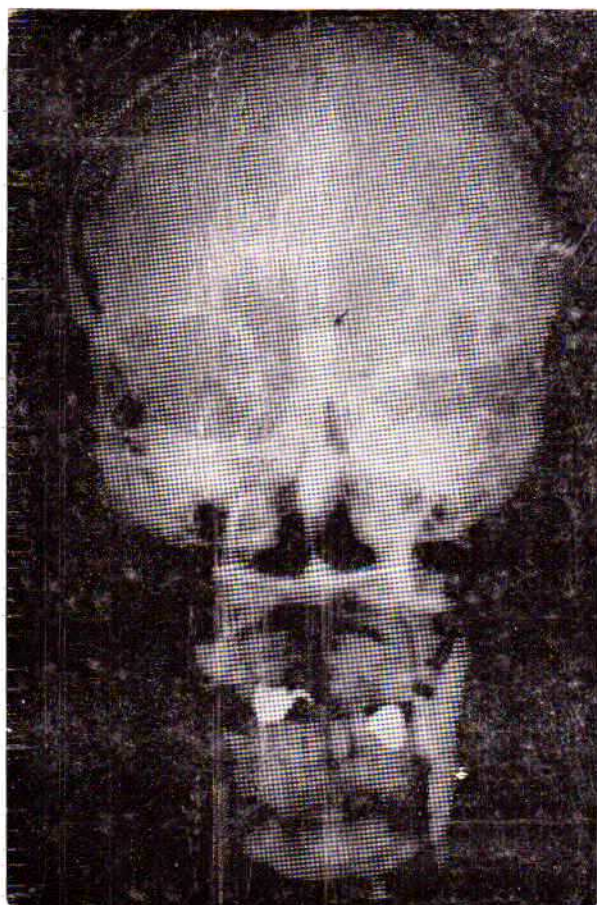
پارگی آنوریسم از شایعترین علل خونریزی زیر پرده آراکنوئید است.

آنوریسم بیشتر در سنین بین ۳۰ تا ۶۰ سالگی پاره میشود ولی در تمام سنین عمر نیز این اتفاق امکان پذیر است و تقریباً نسبت آن در دو جنس زن و مرد یکسان میباشد.

علل و پاتولوژی: آنوریسمهای داخل جمجمه بیشتر در انشعابات شرایین کاروتید و اطراف کثیر الاضلاع ویلیس یافت شده و خیلی کم مزبوط به دستگاه ورتبرال میباشد.

بطور کلی مسلم شده اکثر آنوریسمها بطور مادرزائی تشکیل میشوند ولی در سنین مختلف عمر، در اثر ضربه جمجمه و اسکروز و عفونتی بوجود میآیند و محلشان بیشتر در انشعابات شرایین است. علت

\* گروه جراحی دانشکده پزشکی - دانشگاه تهران.



شکل ۱- آنوریسم رابط قدامی در رادیوگرافی روبرو

پیدایش آنوریسم را باقیمانده بقایای شرایین و یا ضعف جدار داخلی شریان میدانند.

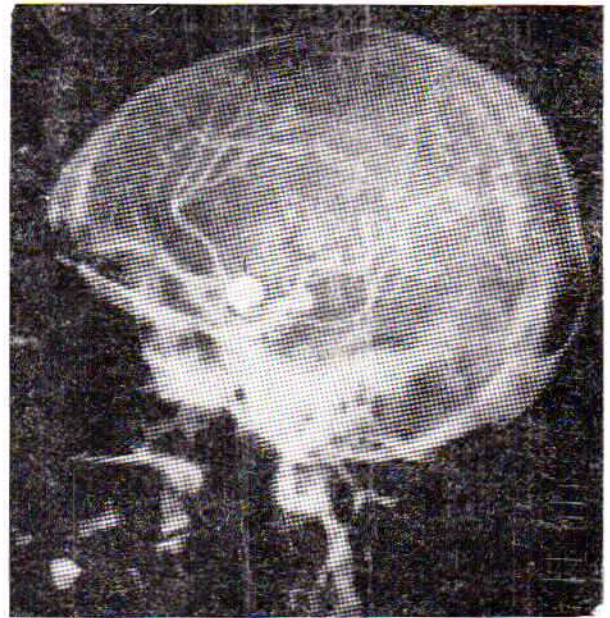
بطور مثال، علت اکثر آنوریسمهای رابط قدامی را اینطور میدانند که در دوران جنینی بین دوشریان مغزی قدامی

بیشتر نسج همبندی فیبروی هیالین ، بشکل ورقه ضخیمی می پوشاند .

شاید علت پارگی آنوریسم این باشد که بمرور در جدار آن خونریزی های کوچک توأم بانکروز پیدامیشود و این موضوع باعث ضعف جدار به خصوص در قعر کیسه آنوریسم می گردد و اکثراً محل پارگی همین قعر کیسه آنوریسم است . باید در نظر داشت بمرور زمان ، بعلت فشار شریانی وضع دیواره آنوریسم ، تدریجاً جدار کیسه آنوریسم متسع می گردد .

اندازه آنوریسم متفاوت است . از یکی دو میلی متر تا سه ، چهار سانتی متر و حتی بزرگتر دیده شده است ، معمولاً هر چه آنوریسم بزرگتر باشد جدار آن ضخیم تر و خطر پاره شدنش کمتر است .

اشکال مختلف آنوریسم از نظر عمل جراحی فوق العاده حائز اهمیت است . بعضی پایه (محل اتصال آنوریسم به شریان) مشخص داشته و بعضی بدون پایه بوده و یا پایه اش خیلی پهن است و یاد و کی شکل هستند . آنوریسم هایی که پایه مشخص دارند برای لیگاتور خیلی بهترند و در آنوریسم هایی که پایه مشخصی ندارند اغلب لیگاتور

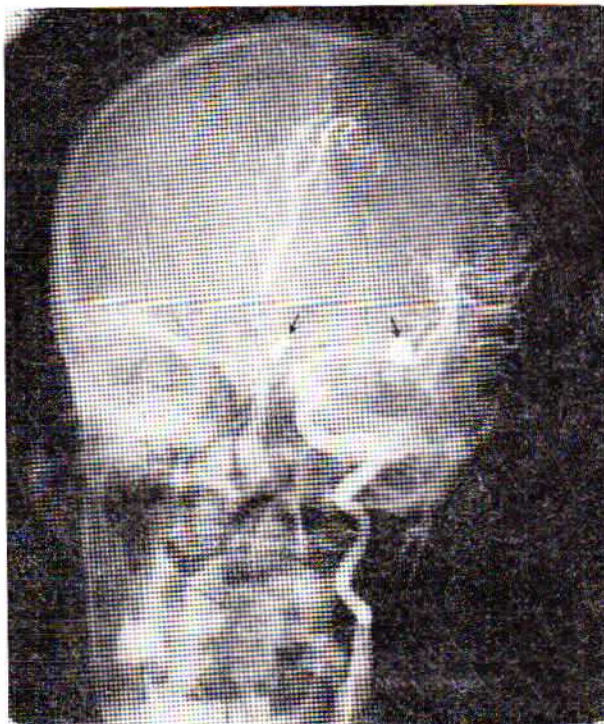

شکل ۲ - آنوریسم رابط قدامی در رادیوگرافی تیغرخ

رابطه زیادی توسط شراین کوچک موجود است که تدریجاً غیر از شریان رابط قدامی بقیه از بین می روند حال اگر قسمتی از این شراین باقی ماند تبدیل به آنوریسم میشود (شکل ۲ و ۱) همانطور که در فوق اشاره شد یکی از علل پیدایش آنوریسم در سنین بالا ضربه جمجمه است . در یکی دو سال اخیر مقالات زیادی در این باره منتشر شده و این موضوع را بدین ترتیب ثابت کرده اند که بیمار ضربه جمجمه ای ، پس از بستری شدن برای تشخیص خونریزی مغزی ، آنژیوگرافی شده و ضایعه ای از نوع آنوریسم روی آنژیوگرام نداشته است ولی مدتی پس از بهبودی ، بیمار دچار خونریزی زیر پرده آراکنوئید شده و بعد از آنژیوگرافی آنوریسم مشاهده شده است .

در مجله Journal of Neurosurgery شماره ژوئیه ۱۹۶۹ در صفحه ۷۲ مقاله جالبی تحت همین عنوان (پیدایش آنوریسم بعد از ضربه جمجمه) ذکر شده است . از نظر آناتومی جدار آنوریسم با جدار شریان تفاوت دارد بدین ترتیب که :

جدار آنوریسم از نسج ملتحمه درست شده و در محل اتصالش به جدار سالم شریان ، پرده الاستیکی داخلی موجود نیست ضمناً طبقه عضلانی قعر کیسه آنوریسم خیلی نازک شده و گاهی از بین رفته است ولی انتیما ( Intima ) برعکس ضخیم شده جای نسج عضلانی را میگیرد . از این رو هر آنوریسمی دو نقطه ضعف دارد یکی قعر کیسه آنوریسم و دیگری محل اتصال آنوریسم به شریان ، در داخل آنوریسم نسج ترومبوزه دیده شده و جدار داخلش را



شکل ۳ - در این شکل روی دستکاه کاروتید راست دو آنوریسم دیده میشود یکی روی شریان مغزی میانی و دیگری روی شریان رابط قدامی

غیر ممکن است و از متدهای جراحی دیگری استفاده میشود که در جای خود ذکر خواهد شد . از نظر تعداد ، آنوریسم داخل جمجمه اکثراً یکی بیشتر نیست ولی

بندرت دو و یا بیشتر هم دیده میشود. (ش ۳)

علائم بالینی پارگی آنوریسم : قبل از پارگی آنوریسم ، معمولاً بیمار علائم مرضی ندارد، بندرت ممکن است شخصی که آنوریسم دارد دچار سردردهای میگرنی باشد. در مقاله های متعدد ، سردردهای تیپ میگرن را جزو علائم آنوریسم قبل از پارگی ذکر کرده اند ولی مسلم بودن این موضوع مخصوصاً با تعداد زیاد بیماران میگرنی مشکل بوده و آنکجا که بیماری آنوریسم و میگرن را توأم نداشته باشند .

آنوریسم های بزرگ قبل از پاره شدن بعلت فشار روی نسوج عصبی اطراف ، گاهیگاهی علائمی از قبیل پتوز پلک ، افتالموپلژی ، استرابیسم و کم شدن دید در اثر فشار روی راههای بینایی ایجاد مینماید . اما بیشتر اوقات پیدایش بیماری ناگهانی و بی مقدمه است یعنی بیمار یکمرتبه حس میکند ضربه محکمی به پشت سرش وارد شده و متعاقب آن سردرد فوق العاده شدیدی پیدا مینماید . اگر خونریزی و صدمه مغز شدید باشد بیمار به حالت اغمای کامل افتاده و حدود ۳۰ تا ۴۰ درصد آنها دیگر هوش نیامده و تلف میشوند اما چنانچه خونریزی کمتر و صدمه مغز زیاد نباشد بیمار به حالت نیمه اغماء یا منگی و یا در هوشیاری کامل باقی خواهد ماند . در هر صورت علاوه بر سردرد شدید که در تمام سر یا در عقب سر با انتشار آن بگردن و ستون فقرات موجود است بیمار دچار یک حالت شوک یعنی عرق سرد ، نبض ضعیف و تندیا گاهی کند و سفت فشار خون می گردد .

پس از شروع بیماری این علائم دیر یا زود ظاهر میشوند :

۱ - علائم تحریک مننژ : مهمترین علت این بیماری سفتی گردن است که ممکن است خفیف یا شدید باشد ولی در اغمای عمیق موجود نیست .

سایر علائم تحریک مننژ عبارتند از : استفراغ که غالباً خیلی شدید است ، کرنیک مثبت ، فتوفوبی و تب متوسط حدود ۳۷/۵ تا ۳۸/۵ که علت تب را جذب خون و یا صدمه هیپوتالاموس میدانند .

۲ - علائم عصبی : گاهی علاوه بر خونریزی فضای زیر پرده آراکنوئید ، خون وارد نسج مغز یا فضای زیر دورمر شده و بر حسب محل ضایعه علائمی شبیه همی پارزی یا همی پلژی و اختلال تکلم و اختلال روانی وغیره میدهد .

۳ - علائم ازدیاد فشار داخل جمجمه : اکثر اوقات بعلت خونریزی در زیر پرده آراکنوئید ، جذب مایع نخاع مختل شده و علائم ازدیاد فشار داخل جمجمه ظاهر می گردد که سردرد و

استفراغ همیشگی و استازپایی و اختلالات میدان بینایی ، تشنج و اختلالات روانی در بعضی موارد دیده می شود .

۴ - علائم صدمه تنه مغز : در مواردی که خونریزی شدید باشد بیمار دچار یک حالت جمود بی مغزی (decerebrale rigidity) می گردد یعنی سر بطرف عقب کشیده شده ، دردستها و پاها انقباض و انبساط عضلانی شدیدی پیدا می شود و اغلب با بنسکی در دو پا مثبت است . در این حالت تقریباً همیشه بیمار بهوش بوده ، مردمکها گشاد و خلاصه مرحله قبل از مرگ است .

۵ - علائم هیپوتالاموس : تب ، تنفس تند وسطحنی ، عرق زیاد ، سرخی صورت ، آلبومینوری موقتی و پیدایش قند در ادرار توأم با بدون استون میباشد .

۶ - در صورتی که آنوریسم روی دستگاه ورتبرال باشد و ایجاد خونریزی گودال خلفی جمجمه نماید علائم کلینیکی همان ناحیه یعنی سر گیجه ، عدم تعادل ، نیستاموس ، دیسمتری ، دیز آرتری ، هیپرتروفی و اختلال حس صورت میدهد که با شروع ناگهانی مرض و توأم بودن با علائم خونریزی زیر پرده آراکنوئید باید فکر پارگی آنوریسم را نمود .

تغییرات مایع نخاع : رنگ مایع نخاع در این بیماری کم و بیش خونی است و اگر مدتی از خونریزی گذشته باشد زرد رنگ ، میشود و اکثراً میزان فشار و مقدار آلبومین مایع نخاع بالا است .

رادیوگرافی : عکس ساده جمجمه اغلب ضایعه ای نشان نمیدهد مگر در مواردی که آنوریسم ، کلسیفیه شده باشد .

بهترین وسیله تشخیص بعد از بزل مایع نخاع ، آنژیوگرافی است که باید آنژیوگرافی از هر دو شریان کاروتید راست و چپ و شریان ورتبرال بعمل آید . گاهی بیش از یک آنوریسم روی عروق متعدد مغز موجود است که با آنژیوگرافی کامل عروق محلشان مشخص می گردد . بارها اتفاق افتاده برای مریضی که دچار خونریزی شده فقط آنژیوگرافی یک سمت انجام شده و پس از پیدایش آنوریسم اقدام بعمل جراحی و لیگاتور آن شده ولی پس از مدتی مجدداً خونریزی تکرار گشته و این مرتبه که آنژیوگرافی تمام عروق شده است دیده شده در محل دیگری آنوریسمی موجود است که خونریزیهای اول و دوم از آن بوده است . پس باید از همان ابتدا در بیماران مشکوک به آنوریسم داخل جمجمه ، آنژیوگرافی تمام عروق انجام گیرد .

نکته ای که باید در نظر داشت این است که در حدود ۳۰ درصد موارد ، آنوریسم روی آنژیوگرام دیده نمی شود . علت پرنشدن آنوریسم

از ماده حاجب و دیده نشدن آن اغلب بعلت کوچک بودن آن است . این آنوریسم های ریز را آنوریسم های ارزنی می نامند .

در صورتی که آنوریسم روی آنژیوگرام دیده نشود درمانی نخواهد داشت ولی بهتر است مدتی بعد آنژیوگرافی مجدد بعمل آید زیرا گاهی اسپاسم عروق اطراف آنوریسم ، مانع از پر شدنش از ماده حاجب شده و نمیگذارد روی آنژیوگرام معلوم و مشخص شود اما پس از مدتی اسپاسم بر طرف شده و آنوریسم دیده می شود .

**سیر بیماری :** معمولاً حدود یک سوم بیماران در ساعات اولیه بعلت خونریزی شدید و صدمه زیاد مغز تلف میشوند . مسلماً اگر برای بقیه ، اقدام فوری نشود عده ای نیز در اثر خونریزی مجدد تلف خواهند گشت بنابراین بمحض اینکه وضع بیمار اجازه دهد باید آنژیو-گرافی انجام شود و پس از تشخیص آنوریسم اقدام بعمل جراحی نمود .

**درمان پارگی آنوریسم :** پس از تشخیص بیماری ، چون جان بیمار هر لحظه بواسطه خونریزی مجدد در معرض خطر است باید هر چه زودتر اقدام به درمان نمود .

در درمان این مرض دو نکته را باید در نظر داشت :

- بهبود وضع فعلی بیمار .

- جلوگیری از خونریزی مجدد .

**اول - بهبود وضع فعلی بیمار :** درمان این قسمت بستگی بوضع بیمار دارد ، چنانچه مریض در حالت اغماء است تمام دستورهای یک بیمار اغمائی باید انجام شود ضمناً اذاروهای ضد خونریزی و ضدورم مغز نیز استفاده میشود تا تدریجاً حالت عمومی بیمار بهتر شده و برای اقدامات بعدی حاضر گردد .

اگر وضع بیمار از ابتدا خیلی بد نبوده و علائم خفیف باشد لازم است زودتر اقدام به آنژیوگرافی و جراحی نمود .

زمان اقدام به آنژیوگرافی و عمل جراحی بعد از پارگی آنوریسم ، فوق العاده مهم است ، زیرا بعد از پارگی آنوریسم و خونریزی از آن ، مغز متورم و شرائین منقبض میشوند ، در این صورت تمجیل در عمل جراحی و دستکاری روی مغز عوارض موجود را تشدید خواهد نمود . از طرف دیگر تأخیر در عمل جراحی خطرش خونریزی مجدد و غالباً مرگ است . پس برای تعیین وقت عمل جراحی به نکات ذیل باید توجه نمود :

۱ - اگر بیمار از ابتدا در حالت اغمای کامل و حتی نیمه اغماء باشد باید تا بهبودی نسبی وضع بیمار ، صبر کرد زیرا ممکن است آنژیوگرافی اسپاسم عروق مغز را تشدید نموده بروخامت بیماری بیفزاید و خلاصه موقمی باید دست بکار شد که جراح تشخیص دهد

آنژیوگرافی و عمل جراحی دیگر چندان ضرری نخواهد داشت . اگر علاوه بر خونریزی زیر پرده آرا کنوئید ، خونریزی به داخل نسج مغز یا زیر دورمر رفته و ایجاد علائم فشاری کرده باشد باید بدون در نظر گرفتن حالت عمومی بیمار هر چه زودتر اقدام بعمل جراحی و تخلیه هماتوم کرد . اگر موقع عمل تخلیه هماتوم ، وضع بیمار برای لیگاتور آنوریسم مناسب بود باید آن را انجام داد و در غیر این صورت به خروج هماتوم اکتفا کرده و عمل آنوریسم را بموقع مقتضی موکول نمود .

۲ - در صورتی که بیمار از ابتدا در حالت اغماء نباشد معمولاً پس از ۳ - ۴ روز که وضع عروق مغز به حالت عادی برگشت میتواند اقدام به آنژیوگرافی و عمل جراحی نمود . خطر خونریزی مجدد اکثراً ۷-۸ روز پس از خونریزی اولیه شروع می شود .

**دوم - جلوگیری از خونریزی مجدد :**

۱ - بستن شریان کاروتید در گردن ، از سال ۱۸۰۵ که بستن کاروتید در گردن توسط Cooper انجام شد تا چند سال قبل ، تقریباً تنها درمان آنوریسم های داخل جمجمه بشمار می رفت . امروزه بامتد های جراحی مستقیم و اطمینان بخش ، از لیگاتور کاروتید در گردن خیلی کم استفاده شده و فقط برای آنوریسم هایی که روی تنه شریان کاروتید داخلی تا قبل از انشعاب بدو شاخه مغزی قدامی و مغزی میانی قرار دارند بکار میرود .

نتیجه این اقدام آن است که پس از بستن کاروتید ، فشار خون در داخل شریان کم شده و داخل آنوریسم ترومبوزه گشته و احتمال خونریزی مجدد خیلی کم می شود ، ولی در مقابل ، بستن چنین شریان مهمی در گردن ، جریان خون را در قسمت اعظم یک نیم کره مغز مختل ساخته و باعث عوارضی از قبیل همی پارزی ، همی پلژی یا آفازی و گساهی اختلالات روانی ، بینائی و غیره می شود . بنابراین در یکی دو سال اخیر سعی شده که عمل آنوریسم های کاروتید داخلی نیز مانند آنوریسم های داخل جمجمه مستقیماً انجام شود .

۲ - عمل مستقیم روی آنوریسم : چون عمل مستقیم آنوریسم داخل جمجمه ، یک عمل دقیق و حساس و یکی از مشکل ترین اعمال جراحی مغز است باید به نکات ذیل توجه داشت :

پیش از عمل ، کاملاً از محل آنوریسم و تعداد آن و طرز اتصال آن به شریان مطلع بود و همینطور در صورت لزوم برای سهولت عمل جراحی از هیپوترمی و هیپوتانسیون برای کم شدن خونریزی و کمتر شدن صدمه مغز موقع عمل استفاده نمود و بمقدار کافی خون در دسترس داشت .

مقصود از عمل مستقیم، گذاردن کلیپس نقره‌ای روی پایه یا گردن آنوریسم ویالیکاتور آن با ایریسم میباشد بطوری که جریان خون داخل شریان، رابطه‌اش بکلی با کیسه آنوریسم قطع شود. بعد از انجام لیگاتور آنوریسم، دیگر خطر خونریزی مجدد از بین رفته و بیمار از یک مرگ حتمی نجات یافته است. راجع به آنوریسم‌های دستگاه ورتبرال، چون مراکز حساس عصبی در اطراف آنوریسم زیاد بوده و محیط عمل جراحی کوچک میباشد بنابراین خطرات عمل خیلی زیادتر و دسترسی به آنوریسم

مشکل‌تر خواهد بود.

اگر محل چسبندگی آنوریسم به شریان پهن بوده و یا پایه‌ای نداشته و یا آنوریسم دو کی شکل باشد که عمل لیگاتور یا گذاردن کلیپس مشکل‌است باید از متدهای دیگر یعنی گذاردن عضله در اطراف آنوریسم، یا پاشیدن ماده مخصوص چسبناکی بدور آنوریسم اکتفا نمود گوانیکه در اینموارد عمل جراحی صد درصد مطمئن کننده نیست ولی تا حدودی باعث چسبندگی محل پارگی آنوریسم شده و خطر خونریزی مجدد را کم می‌کند.

#### REFERENCES

- 1 - Bertod, C et al J. Neurosurg., 25, 89, 1968.
- 2 - Boop, W. and Chov, S. N. J. Neurosurg, 18, 834, 1961.
- 3 - Davies, L. The principles of neurosurgical surgery, London, 1953.
- 4 - Eichler. A. and Story, J. L J. Neurosurg., 26, 72, 1969.
- 5 - Merritt, H. H. A text-book of neurology, London, 1959.
- 6 - White, J. C. et al. J. Neurosurg., 18, 741, 1961.