

توکسو پلاسماوز بالغین

دکتر بیژن روستا *

مجله علمی نظام پزشکی

سال ۲، شماره ۳، صفحه ۱۸۳، ۱۳۵۰

رسوب، ساعت اول ۳۶ و ساعت دوم ۶۲ بود. رادیوگرافی قفسه صدری، بزرگی قلب و انبساط شریانه‌های ریوی را نشان داد ولی رادیوگرافی جمجمه طبیعی بود. انگل *Candidas* در حفره دهانی و ترشحات نای وجود داشت. در این مرحله علت بیماری میکوز (*Mycoze*) مغزی نامعلوم تشخیص داده شد و درمان با *Fluorocytosine* و آنتی بیوتیک شروع شد ولی حال مریض رو بوخامت رفت و تاکیکاردی و افزایش درجه حرارت بدن و اشکال تنفس، سیمای بالینی را کامل کرد. جستجوی باسیل کخ و ویروس، بوسیله انحراف مکمل منفی بود، آزمایشهای مایع سفالوراشیدین عامل بیماری را آشکار نکرد، E.E.G اختلال ریتم در جهت برادی ریتمی و مطابق اغماء درجه ۲ تا ۳ *Fischgold* بود، گاما آنسفالوگرافی یک منطقه فعال و غیر طبیعی را در قسمت پاریتواوکسیپیتال راست مغز نشان داد. در ماه مه ۱۹۷۰ بیمار فوت شد. کم خونی شدید و افت فشار خون و تاکیکاردی و علائم ازدیاد فشار داخل مغز از علائم روزهای آخر زندگی بیمار بودند. از زمان پیدایش علائم بیماری تا مرگ، یکماه طول کشید.

خلاصه نتیجه اتوپسی، ۶ ساعت پس از مرگ چنین گزارش شد:

- ۱- فیبروز جدار شریانه‌های بزرگ ریوی و آندوفیبروز شریانه‌های کوچک شش.
- ۲- انبساط قلب وضخامت تمام جدارهای قلب، بخصوص جدار حفره راست.
- ۳- هوچکین از نوع اسکرونودولر.

در سیستم عصبی مرکزی ضایعات زیر مشاهده شد:

- ۱- ادم مغز (*œdeme*)
- ۲- مناطق بافت مرده به بزرگی چند میلیمتر تا یک سانتی‌متر

مشاهدات بالینی و پاتولوژیکی نشان میدهند که توکسو پلاسماوز، کودکان و نوزادان را تهدید میکند و در مرحله زندگی داخل رحمی، جنین به سقط منتهی میشود. عقیده بر این است که در بالغین، این بیماری بصورت خفیف ظاهر میشود و بدون عواقب وخیم است، اما مشاهداتی چند بخصوص در جریان اتوپسی نشان داده است که برخلاف نظریه بالا، توکسو پلاسماوز نزد بالغین بشکل وخیم نیز وجود دارد. در شماره‌های پیشین مجله علمی نظام پزشکی چند مقاله در مورد توکسو پلاسماوز چاپ شده است. در این جا بدون تکرار مطالب قبلی، توجه همکاران را به توکسو پلاسماوز بالغین جلب میکنیم و دو مورد وخیم آن را که در انستیتو نوروپاتولوژی دانشگاه لوزان (سوئیس) مورد مطالعه قرار گرفته است شرح میدهم.

بیمار اول: خانم س. خانه‌دار، ۳۳ ساله، از سال ۱۹۶۶ به بیماری هوچکین دچار بوده که تشخیص آن بایوپسی تأیید شده است. بیمار بوسیله *Prédnison* و *Leukéran* تحت درمان قرار گرفته و در ضمن تحت رژیم لاغری توسط *Ménocil* بوده که برای او فشار خون مزمن ریوی ایجاد کرده است. در ماه آوریل ۱۹۷۰ دچار سردردهای شدید، حالت بهت و توهم شده و گهگاه فلج نیمه راست بدن عارض میشده است که به همین علل بیمار را بستری کرده‌اند. در این زمان علائم مننژیت ظاهر و قدرت بینایی کم و فلج نیمه راست بدن عارض میگردد و بتدریج حالت روانی بیمار رو بوخامت گذاشته به اغماء عمیق منجر میشود.

آزمایشها:

در بزل نخاعی، مایع سفالوراشیدین (*Céphalo - rachidien*) زلال و فشار آن افزایش یافته، مقدار پروتئین مایع نخاع 136 mg درصد، گلوکز 43 میلی‌گرم درصد، لئوسیت $12/3$ و سرعت

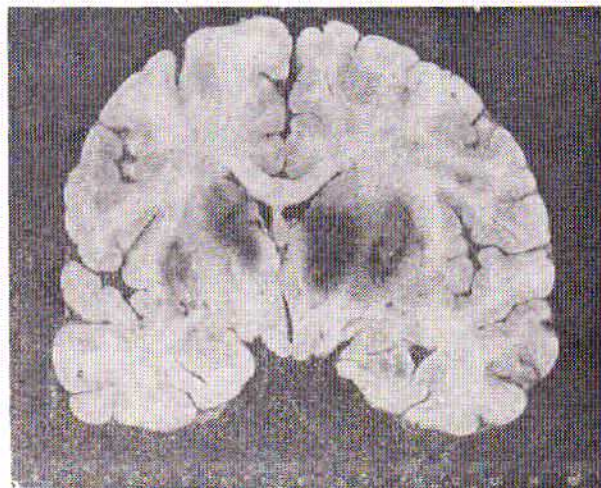
* بیمارستان کانتونال - لوزان - سوئیس

در بافت مغز و منخچه. این مناطق زرد مایل به سبز بود و در چند نقطه خونریزی‌های کوچک دیده میشد. بزرگترین ضایعه در قسمت عقب مغز (قسمت پشت سری) بچشم میخورد (تصویر ۱ و ۲ و ۳)

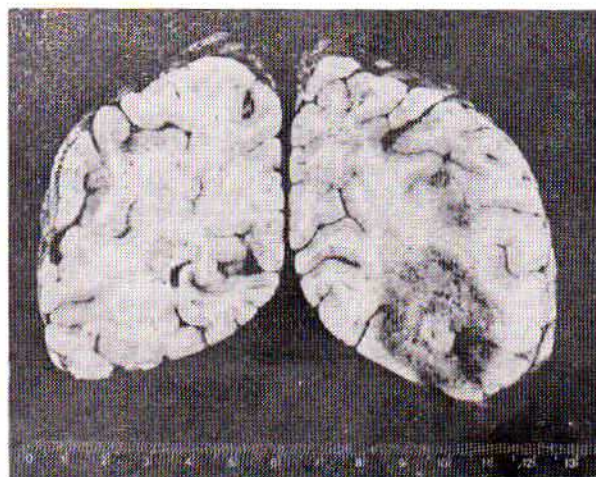
۳- مننژها ضخیم و پررنگ خاکستری تیره درآمده بودند.

در امتحان میکروسکوپی دیده شد که: بافت مرده بوسیله سلولهای بزرگ محتوی چربی (Corps granulo-graisseux)، مشتق از دستگاه رتیکولو آندوتلیال، احاطه شده است - شریانهای کوچک بافت مغز بوسیله تعداد زیادی گلبول قرمز و سفید از انواع مختلف محصور شده است - سلولهای جدار داخلی شریانها (آندوتلیال) بزرگ و در بسیاری از موارد تقسیم شده و تکثیر یافته است. این تقسیم و ازدیاد در پوشش خارجی شریانها بیشتر بچشم میخورد، لایه میانی شریانها در اغلب موارد مرده و همورژن شده است، مجرای شریانی در چند منطقه بوسیله ترومبوز مسدود شده است (تصویر شماره ۴). علاوه بر این، مناطق بزرگ بافت مرده بطور پراکنده و مناطق کوچک تری که مشخصاتی شبیه مناطق بزرگ داشتند در قسمت‌های مختلف پارانشیم سیستم عصبی مرکزی موجود بود. در این قسمت‌ها، اغلب سلولهای بزرگ فاقد هسته و محتوی تعداد زیادی توکسوپلاسموز بودند، توکسوپلاسم از سلولهای خیلی کوچک که شامل یک هسته غنی از کروماتین و مقدار کمی سیتوپلاسم اسیدوفیل بودند تشکیل میشد (تصویر شماره ۵). سلولهای شامل توکسوپلاسم را که فاقد هسته هستند کیست کاذب مینامند. در چند برش میکروسکوپی، گروچه‌های توکسوپلاسم، بصورت آزاد، در بافت مرده و یا در محوطه‌های اطراف شریانها دیده میشد و بالاخره چند کیست کاذب توکسوپلاسم بصورت آزاد و بدون عکس العمل گلبولهای سفید، خارج از بافت مرده، در پارانشیم سالم بچشم میخورد (تصویر شماره ۶). پوشش‌های مننژ (Meninges)، ضایعات شبیه آنچه در بالا آمد داشتند. در نتیجه مشاهدات عینی و میکروسکوپی سیستم عصبی مرکزی، تشخیص مننگوآنسفالیت توکسوپلاسمی داده شد.

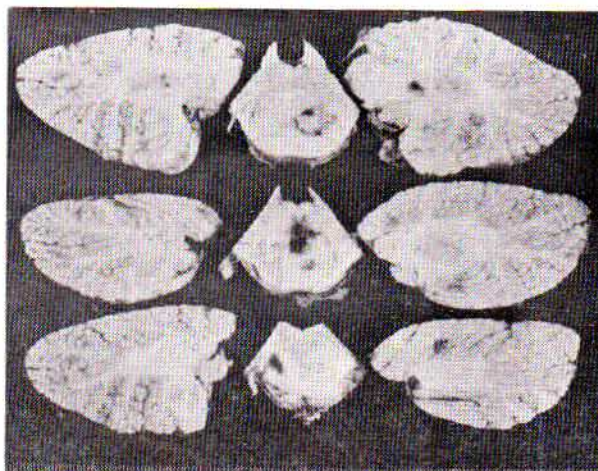
بیمار دوم: آقای ل. ر. ۵۵ ساله، نقاش ساختمان، معتاد به سیگار و الکل ولی بدون گذشته طبی مهم. در تابستان ۱۹۶۹ بمدت سه روز، بهنگام نظافت لانه مرغ و کبوتر مقدار زیادی گرد و خاک آلوده به مدفوع پرندگان را استنشاق میکند، ۱۰ روز بعد خستگی زیاد و فراموشی کامل زمان و مکان در او مشاهده میشود و چند روز بعد بعلت سردرد شدید که بطرف سینوسها انتشار داشت و هم چنین احساس گرمای زیاد، به پزشک مراجعه میکند. پزشک معالج تشخیص اختلالی در جریان خون میدهد، فشار خون ۱۵۰/۹۰ بوده و تا بلو بسالینی فوق سبب بستری شدن مریض میشود و معلوم



تصویر شماره ۱ - برش عرضی مغز در قسمت فرونتال و تائپورال (Fronto-temporale) منطقه‌های بافت مرده همراه با خونریزی در تالوسها و پوتامن و بالیدوم و کوده



تصویر شماره ۲ - برش عرضی مغز در قسمت اکسیپیتال. منطقه بزرگ و مناطق کوچک بافت مرده



تصویر شماره ۳ - برش عرضی منخچه و Bulbe و Protubérance annulaire و ضایعات کوچک باو یا بدون خونریزی.

میگرد که علاوه بر عوارض ذکر شده، بیمار به پلورزی و پنومونی هم مبتلاست. امتحانات بالینی، فلج خفیف طرف راست صورت و اختلال بلع و اختلال تکلم را بصورت آفازی نشان داد. قدرت ماهیچه‌های دست و پا خیلی کم شده علامت لاسک در دندانه و گوردون و بابینسکی (Babinski) مثبت و دوطرفه بودند. پس از آزمایش‌های مختلف دیگر از قبیل E.E.G. و رادیوگرافی و آنژیوگرافی، بیمار با تشخیص غده مغزی یا آبسه و یا هما تو م سودورال، تحت عمل جراحی قرار گرفت. در حین عمل جراحی، در قسمت فرونتال چپ مغز بافت مرده با خونریزی و ناحیه‌های کوچک بافت مرده بدون خونریزی مشاهده شد. بیوسی موقع عمل، تشخیص توکسوپلاسموز و یا هیستوپلاسموز را معلوم کرد. عمل بخوبی تحمل شد و حال بیمار رو به بهبود گذاشت و از اغماء خارج و حرکاتش تا اندازه‌ای عادی شد، سردرد کمتر شد ولی یک حالت آفازی (Aphasia) حرکتی و پارالیزی خفیف نیمه راست صورت و انحراف زبان بطرف راست باقی ماند. بالاخره بیمار قادر نبود روی پای خود بایستد و در حالت نشسته بطرف راست متمایل میشد. مایع نخاع طبیعی بود و در آن از توکسوپلاسم و سایر انگل‌ها اثری نبود. آزمایش‌های مختلف توکسوپلاسم هم منفی بود. بیمار در اواخر ماه اکتبر سال ۱۹۶۹ یعنی چهار ماه پس از شروع علائم بیماری به اغمای عمیق فرورفت و فوت شد.

یافته‌های اتوپسی در انستیتوی آسیب شناسی لوزان ۱۴ ساعت پس از مرگ به این شرح بود:

۱- قلب انبساط یافته است و جدار حفره‌های آن ضخیم شده‌اند. مجرای بوتال باز بوده و میوکاردیت توکسوپلاسمی تمام جدارهای قلب را گرفته است.

۲- ترومبوز سیاهرگهای اصلی هر دو پا، انسداد شریان ریوی راست بوسیله آمبولی.

۳- برونکوپنومونی توکسوپلاسمی.

۴- سیروز کبد

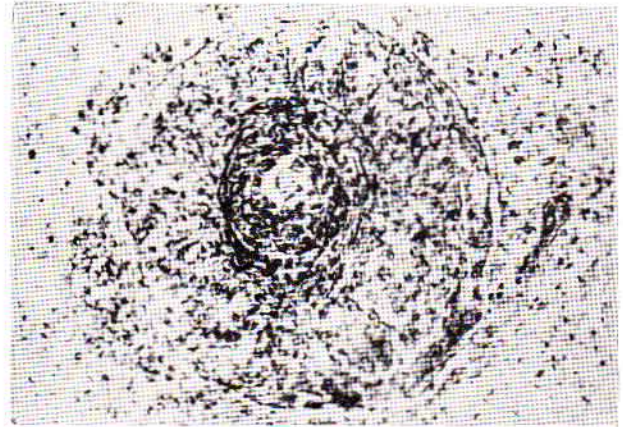
۵- گواتر

امتحان سیستم عصبی مرکزی در انستیتو نوروپاتولوژی ضایعات زیر را نشان داد:

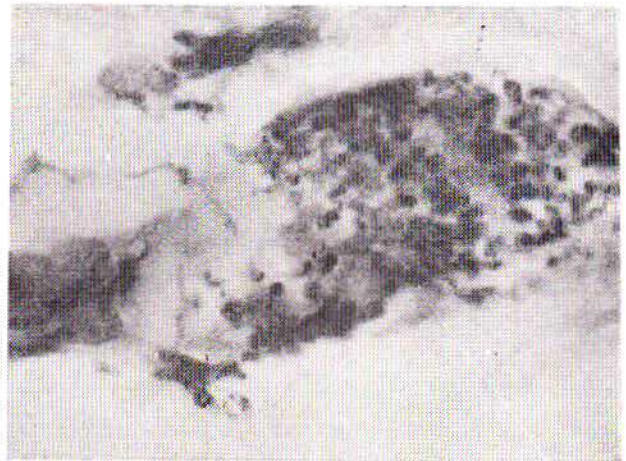
۱- آثار عمل جراحی در قسمت فرونتال چپ بطول ۷ سانتی‌متر.

۲- بافت مرده با خونریزی زیاد در قسمت فرونتال چپ مغز. تالاموس، پالیدوم، پوتامن و هسته کوده در طرف چپ مغز به علت اینکه در تشکیل بافت مرده شرکت دارند بسختی شناخته میشوند.

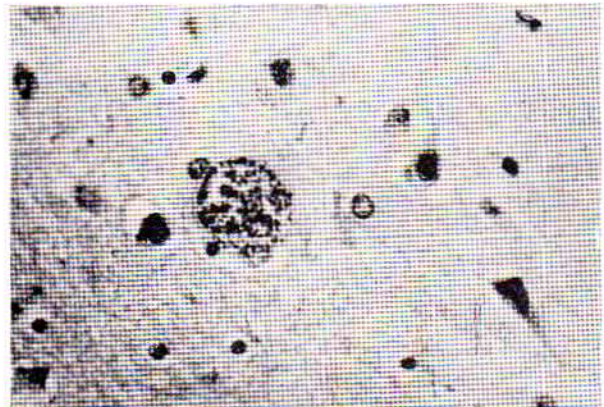
۳- پوشش‌های داخل حفره‌های مغز برآمدگیهای غیر منظم را نشان میدهد. این حفره‌ها انبساط یافته‌اند و جدار بین حفره‌های اول و دوم مغز بطرف راست متمایل شده است.



تصویر شماره ۴- تصویر میکروسکوپی بک شریان کوچک پارانشیم مغزی (۱۰۰ مرتبه ورننگ آمیزی توسط P.A.S.) بزرگ شدن و تقسیم جدار داخلی و خارجی شریان بافت مرده در اطراف شریان. مجرای داخلی شریان خیلی تنگ و در حال بسته شدن است.



تصویر شماره ۵- تصویر میکروسکوپی توکسوپلاسم در داخل یک کیست کاذب (Pseudo Kysts). تکنیک Immersion. توکسوپلاسم از یک هسته غنی از کروماتین و کمی سیتوپلاسم اسید و فیل تشکیل شده است.



تصویر شماره ۶- تصویر میکروسکوپی یک یسو دو کیست آزاد در داخل پارانشیم سالم (۱۶۰ مرتبه ورننگ آمیزی توسط H.E.) در طرف راست تصویر دوسلول عصبی دیده میشود؛ بقیه سلولهای این تصویر از آستروسیت (Astrocytes) و اولیگوداندروسیت (oligodendrocytes) تشکیل شده‌اند.

مورد مرض دوم، توکسوپلاسم بقلب و ریه هم رخنه کرده و میوکاردیت بصورت منتشر بتمام جدارهای قلب آسیب رسانیده است. برونکو-پنومونی توکسوپلاسمی هر دو ریه را در تمام قسمت‌ها، بخصوص نواحی تحتانی، دربر گرفته است. در هر دو مورد بعلت دوره کوتاه بیماری اثرات مرضی توکسوپلاسموز به شکل حاد است. و اثری از ضایعات چشم‌ها دیده نمی‌شود.

نتیجه : دو مورد توکسوپلاسموز، در این مقاله، مورد مطالعه قرار گرفته اند که نشان دهنده اشکال حاد و وخیم این بیماری نزد بالین است. در هر دو مورد تشخیص توکسوپلاسموز بکمک علائم و آزمایش‌های بالینی و لابراتوری امکان نداشته و حتی در مورد یکی از بیماران آزمایش‌های مخصوص نیز منفی بوده اند.

بیمار اول به بیماری هوچکین هم مبتلا بوده و مدت ۴ سال توسط داروهای ضد قارچی و ضد آماس (Anti-inflammatoire) تحت درمان بوده است، احتمالاً مقاومت و عکس العمل ایمنولوژی مرضی کم شده و توکسوپلاسموز فرصت یافته تا خودنمایی کند، و جالب اینجاست که فقط سیستم عصبی مرکزی آسیب دیده و بقیه اعضاء بدن مصون مانده اند. بیمار دوم به سیروز جگر مبتلا بوده و مدت ۳ روز با گردوخاک آلوده به مدفوع پرندگان سروکار داشته است (بعلت وجود توکسوپلاسم در مدفوع پرندگان) و از این رو ضایعات توکسوپلاسم عمومی ترمی باشد یعنی قلب و شش‌ها و پارانشیم سیستم عصبی مرکزی مبتلا شده اند.

از نظر آسیب‌شناسی، ضایعات مغزی بصورت-*Méningo encéphalite toxoplasmique granulomateuse et nécrosante*. در مرد و بیمار جلب نظر میکند. در مورد بیمار دوم ضایعات قلبی بصورت-*Myocardite toxoplasmique granulomateuse et diffuse* و ضایعات ریوی بصورت-*Bronchopneumonite toxoplasmique granulomateuse* میباشد.

REFERENCES:

- 1- M. Tommasi *Eléments de neuropathologie*. S.I.M.E.P. Lyon 1967.
- 2- W. Blackwood, W.H. Mc Meneurey, A. Meyer. R.M. Norman, Dorothy S. Russel. Edited by E. Arnold. *Greenfield's neuropathology*. LTD London 1967.
- 3- Kass. E. H., Andrus. S. B., Adams R. D., Truner F.C., and Feldman. *Toxoplasmosis in the human adult*. Arch. of Internal Medicine 89: 759-782 (1952).
- 4- Adams R. D. *Communication personnelle*.
- 5- Morh w.

۴- منطقه‌های کوچک بافت مرده در قسمت‌های دیگر سیستم عصبی مرکزی با، یا بی خونریزی بچشم می‌خورد.

۵- ضایعات مننژ بصورت ضخیم و خاکستری رنگ شدن دیده میشوند. ناگفته نماند که در ناحیه نخاع و اعصاب نخاعی ناهنجاری دیده نمیشود.

برش‌های میکروسکپی سیستم عصبی مرکزی نزد این بیمار کاملاً شبیه بیمار اول است و از تکرار خصوصیات آن در اینجا خودداری میشود.

بحث : این دو حالت از چند نظر قابل توجه میباشد. دو بیمار بالغ اند و اثری از بیماری توکسوپلاسموز در گذشته آنان وجود نداشت. سیر بیماری و تصویر آناتوموپاتولوژی مشخص کننده يك بیماری حاد و سریع میباشد. (۱ ماه برای بیمار اول و ۳۵ ماه برای بیمار دوم). مادام که دو بیمار در قید حیات بوده اند، تشخیص توکسوپلاسموز بسیار مشکل بوده و علائم بالینی بسختی میتوانسته است معرف این بیماری باشد. در مورد بیمار دوم فقط بی‌روسی، ضایعات توکسوپلاسمی را نشان داده است. ولی بعلت امتحانات مختلف بالینی و آزمایشگاهی و تست منفی توکسوپلاسم، پزشکان معالج در مورد تشخیص فوق‌تردید کرده و بیشتر به تشخیص تومور مغزی معتقد شده اند.

در مورد بیمار اول، توکسوپلاسم فقط به سیستم عصبی مرکزی حمله کرده است و اندام‌های دیگر بدن از آن مصون مانده اند. از طرف دیگر این مرض به بیماری هوچکین هم دچار بوده و مدت چهار سال بوسیله داروهای لوکران و آنتی بیوتیک و کورتنن معالجه میشده است. بنابراین میتوان تصور کرد که این سه عامل یعنی هوچکین و داروهای ضد قارچی و ضد آماسی، مقاومت بدن و واکنش ایمنولوژی را ضعیف کرده به توکسوپلاسم فرصت داده اند تا بتواند در چنین شرایطی منشاء ضایعات مرضی مهم و سرم‌ی بالینی وخیم شود. در