

## میکرولیتیاژ ریوی

معرفی سه مورد با توجه مخصوص به نمای رادیولوژی بیماری

مجله علمی نظام پزشکی

سال دوم، شماره ۶، صفحه ۴۵۷، ۱۳۵۱

دکتر یوسف فضل علیزاده - دکتر رحیم عقیقی \*

### Clinical Material.

در ایران مواردی از میکرولیتیاژ آلوئولر دیده شده که عده‌ای از آنها در مطبوعات علمی فارسی منتشر شده است ولی تاکنون مطالعه جامعی از نظر رادیولوژی در این بیماران انتشار نیافته است. ما در ضمن مطالعه در بخش رادیولوژی مرکز پزشکی پهلوی بتعدادی از موارد میکرولیتیاژ برخورد کرده‌ایم که در اینجا سه نمونه از آن شرح داده میشود.

### شرح حال بیماران :

مورد اول : مردیست ۳۵ ساله بعلت خیز پاها و سیانوز و تنگی نفس در سال ۱۳۴۸ در بیمارستان پهلوی در بخش داخلی بستری شده است. وی کشاورز و از یکسال قبل بتدریج دچار تنگی نفس و سرفه و هموپتیزی شده بود در معاینه بیمار علائم قلبی ریوی همراه با آمفیژم و سیانوز فوق‌العاده شدید و خیز پاها و چماقی شدن انگشتان دیده شد. ظرفیت حیاتی ریه بیمار نقصان یافته و به ۳۵٪ مقدار طبیعی رسیده بود.


آزمایش‌های پاراکلینیک: اوره خون ۱/۵ گرم در لیتر، هماتوکریت ۵۷٪ و ۵ آزمون سالکویچ + و پروتئین توتال ۸/۴ گرم درصد است در الکتروکار دیو گرافی عظم قلب راست مشهود گردید.

در رادیو گرافی از ریتمین، سراسر ریتمین را تیره گی فرا گرفته که در قله ریتمین کمتر و حدود سایه قلب و مدیاستن نامشخص است تیره گی مزبور منظره دانه‌ای شکل را نشان میدهد. در رادیو گرافی بانفوذ بیشتر اشعه (بابوکی) ریتمین بشکل قالب گچی با

اولین بار و اژه میکرولیتیاژ آلوئولر در سال ۱۹۳۳ Ludwig Pohr بکار برد (۷). و در سال ۱۹۴۲، در بخش رادیولوژی بوستن یکی از پزشکان رادیولوژی منظره‌ای غیر عادی در ریتمین مرد ۴۵ ساله ملاحظه کرد که از نظر بالینی ناراحتی نداشت ولی در رادیو گرافی، ریتمین پر از دانه‌های ریز منتشر با تراکم کلسیوم بود، که شکل یک طوفان برف و کولاک درهم و منظره نامشخصی را نشان میداد. کدورت و تراکم این دانه‌ها هر چه از قله ریتمین به قاعده میرسید بیشتر میشد. تصویر کناره‌های قلب و مدیاستن محو شده بود و تصویر شباهتی باهیچیک از بیماری‌های ارزنی ریوی که تا آن زمان شناخته شده بود نداشت. کلیشه رادیو گرافی مزبور توسط رادیو لژیست‌های بوستن مورد مطالعه قرار گرفت و بهتر از نام کلسینوز ریوی برای آن پیدانکردند. بیمار مورد بحث در سال ۱۹۵۱، بعلت نارسائی تنفسی در گذشت (۷). مشابه تغییرات بیماری مذکور قبلا در سال ۱۹۱۸ Harbitz بدون آنکه نامی بر بیماری مزبور نهاده باشد، شرح داده شده بود (۶) و در سال ۱۹۵۷ Sosman Dodd با جمع آوری و انتشار موارد زیادی از بیماری شیوع فامیلیال آنرا بیان کرد و در بررسی خود نداشتن علائم فیزیکی و بالینی را در مراحل اولیه بیماری یادآور شده است (۷). از نکات جالب توجه تظاهرات وسیع علائم رادیولوژیک بیماری است در صورتیکه علائم بالینی ناچیز است. و در بررسی که از ۵۰ مورد در انتشارات پزشکی جهان کرده‌است دریافت که اکثر بیماران در ضمن معاینه رادیولوژیک شناخته شده‌اند که از آنها ۲۴٪ بوسیله بیوبسی ریتمین و ۲۴٪ در اتوپسی تأیید شده‌اند.

\* مرکز پزشکی پهلوی - دانشکده پزشکی، دانشگاه تهران.

رادیوگرافی ریتمین منظره میکروولتیباز آلوتولر را در مراحل نسبتاً اولیه نشان میدهد بیمار هیچگونه شکایت بالینی نداشته لذا حاضر به بستری شدن و بیوبسی و سایر امتحانات تکمیلی نگردیده است. شکل (۳)



مورد دوم - شکل (۳)


مورد سوم: بیمار مردیست ۳۲ ساله که در سال ۱۳۴۳ بعلمت تنگی نفس و خلط خونی مراجعه و در بیمارستان پهلوی بخش داخلی بستری شده است بیمار سابقه کار در مزارع و یا معادن فلزات را ندارد و تا پنجسال قبل احساس ناراحتی نمیکرده است ولی از آن تاریخ به بعد کم کم سرفه عارض شده و بتدریج شدت یافته و همراه با تنگی نفس شده است و گاه گاهی دل درد داشته است و همچنین از بی اشتها و درد ناحیه کلیه چپ شکایت داشته صورت بیمار بنفش مایل به ارغوانی و انگشتانش بقراطی شکل است و در قاعده ریتمین سوب عاتیه و درسمع در سرتاسر ریتمین رالهای مرطوب بگوش میرسد صداهای قلب در چهار کانون در حد طبیعی است، کبد بزرگ و دردناک میباشد.

آزمایش‌های پاراکلینیک: گلبول قرمز ۶،۱۰۰،۰۰۰ و گلبول سفید ۸۲۰۰، هموگلوبین ۱۰ گرم و هماتوکریت ۶۹٪، کلسیم خون ۱۲۰ میلی‌گرم در لیتر و آزمون سالکویچ (+ + +).

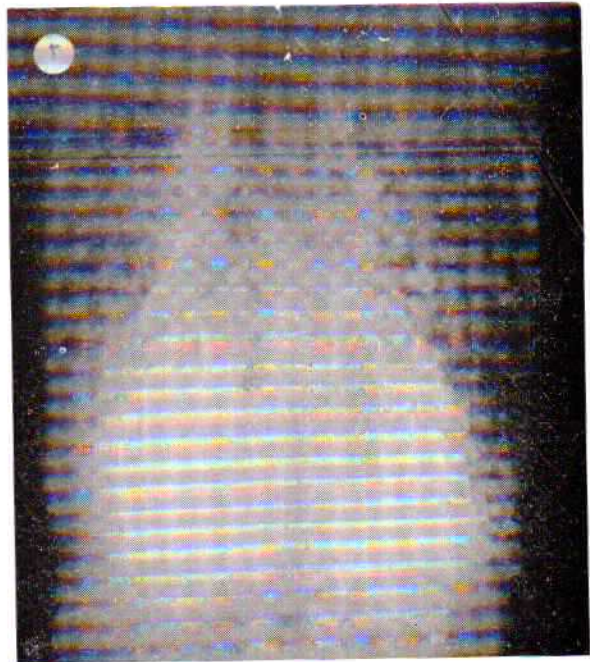در رادیوگرافی از ریتمین سرتاسر آنها را تیره گی یکنواختی پوشانیده که شدت آن درقله ریتمین کمتر بوده است حدود سایه قلب و مدیاستن مشهود نبود و در رادیوگرافی ساده شکم سنگ کلیه چپ جلب توجه کرد.

در رادیوگرافی ریتمین با نفوذ بیشتر اشعه (بابوکی) تهیه شده سایه مدیاستن وستون فقرات روشن‌تر دیده می‌شود و ریتمین بشکل

زوایا و کناره‌های مشخص مشاهده و سایه مدیاستن و فقرات روشن‌تر دیده شد که از نظر رادیولوژیک نمای مشخص میکروولتیباز آلوتولر را نشان داد و تشخیص میکروولتیباز توسط بخش رادیولوژی عنوان گردید. اشکال (۲ و ۱) در بیوبسی ریتمین دیواره آلوتولرها سالم و در داخل آلوتولرها رسوب کلسیم بشکل ورقه‌های متحدالمرکز (کالکوسفریت) پر شده و تشخیص میکروولتیباز آلوتولر تأیید گردید. (بخش آسیب شناسی بیمارستان تاج پهلوی).



مورد اول - شکل (۱)



مورد اول - شکل (۲)

مورد دوم: بیمار جوانی است ۲۶ ساله بدون شکایت بالینی و در معاینه دسته جمعی دانشجویان دانشگاه تهران مراجعه کرده و

## بحث . Discussion

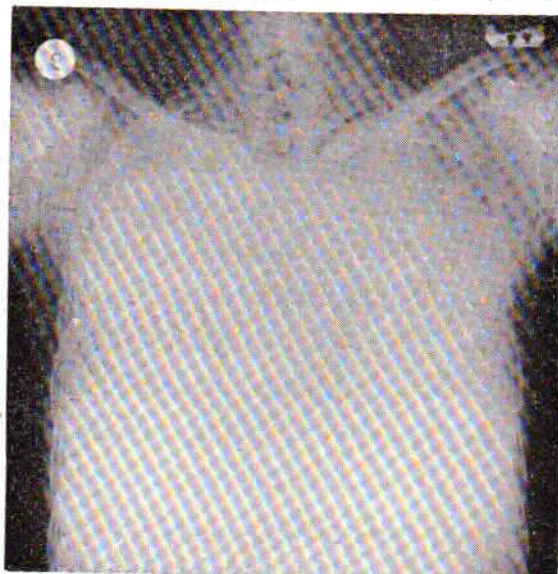
در ابتدا تصور می‌شد که علت بیماری مربوط به اختلال متابولسم کلسیم است مطالعات بعدی نشان داد که در این بیماران ضایعه معمولاً محدود به ریتین بوده و اعضاء دیگر مبتلا نمی‌شوند . مورد سوم از بیماران ما، دچار سنگ کلیه بوده است ولی در سایر احشاء اوضایه کلسی فیه مشاهده نمی‌شود و درم‌شاهدات Sosman Dodd دو بیمار سنگهای کلیوی و دو بیمار دیگر دژنراسانس چربی و پدیده التهابی در کبد نشان داده‌اند و هیچگونه ضایعه در غدد مترشح داخلی (پاراتیروئید-تیروئید-هیپوفیز - سورنال- تخمدانها - پانکراس) مشاهده نشده است استخوانها عموماً طبیعی بوده‌اند و در ریتین نیز سطوح پلورال از ضایعه مصون بوده و عناصر شبیه شن ریزه در زیر سطح پلور نمایان بوده است .

در اتوپسی ملاحظه کرده‌اند که ریه‌ها متحجر شده و وزن آنها بیش از میزان طبیعی به‌ت‌آب رسوب عینماید و در لمس قوام سنگ را داشته و بزحمت با اهر برش داده می‌شود : حباب‌های آمفیزماتو در قله ریتین مشهود است .

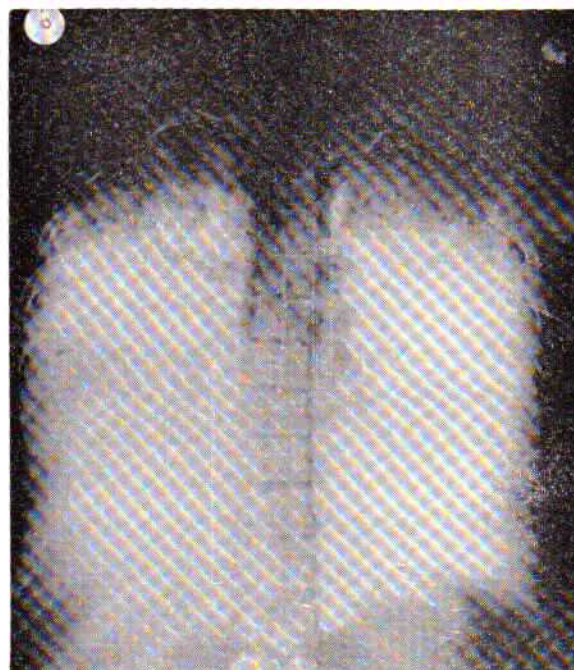
در منظره میکروسکوپیک Ludwig Pohr و سایر شناس‌ها در مطالعاتی که انجام داده‌اند در تعداد زیادی از آلوئولها عناصری گرد یا بیضی شکل بقطر ۲۰۰ تا ۵۰۰ میکرون مشاهده کرده‌اند این دانه‌ها در برش مطبق بشکل پوست پیاز بوده و در بعضی از موارد يك سوم تا يك چهارم آلوئولها را پر کرده ولی در بیشتر موارد ۷۵ تا ۸۰ درصد از آلوئولها تحجر یافته‌اند . دانه‌ها گرد یا بیضی شکل و دارای يك هسته مرکزی شبیه دانه نشاسته است که در مقابل نور پلاریزه مثل املاح کلسیم رنگ قرمز را بخود میگیرد بعلاوه با همتاوسیلین ائوزین برنگ آبی مایل به سیاه در می‌آید و در مطالعه بافت‌شناسی و آکنش‌آماسی همراه با سلولهای ژانت نیز دیده می‌شود که گاهی خود این سلولها از تیغه‌های کلسیم احاطه شده‌اند و گاهی بطور آزاد در داخل آلوئولها قرار دارند . در بعضی از بیماران نسج بینابین خانه‌های ششی سالم و در بعضی دیگر فیبروز و ارتشاح سلولهای آماسی مشاهده شده است .

در امتحان بانور پولاریزه اجسام متعدد بلوری شکل دیده می‌شوند و این عناصر یا در محیط کالکولها و یا در بین سلولهای ژانت و یا بین آنها و تیغه‌های کلسیم قرار دارند . عقیده کلی بر این است که پارانشیم ریه طبیعی است و W . R. Cole (۳) ملاحظه کرد که آلوئولهای سنگدار بیش از آلوئولهای ساده انبساط یافته‌اند بعلاوه يك نسج فیبروزه بشکل مناطق کوچک در جدار آلوئولها تشکیل و رشته‌های الاستیک ریوی حالت طبیعی خود را حفظ کرده‌اند بطور کلی مقدار سنگ و واکنش نسجی باسن بیمار و

قالبی از املاح کلسیم مشاهده می‌شوند بطوریکه کناره و زوایای ریتین در سینوسهای جنبی و مدیاستن و در سطوح دیافراگماتیک کاملاً مشخص و متمایز شده است . و تصویر مزبور مشخص‌کننده بیماری میکروولیتیاژ آلوئولر بود اشکال (۴ و ۵) در پونکسیون بیوبسی ریتین فضای داخل آلوئولها توسط جسمی پوسته پوسته اشغال شده که مقاطع مدور داشته و در مرکز آنها دانه بی‌شکلی مشاهده شد واکنش لنفوسیتی در جدار بعضی از آلوئولها مشهود بوده است . تشخیص بیوبسی میکروولیتیاژ آلوئولر را تأیید کرد . (بخش آسیب‌شناسی بیمارستان تاج پهلوی) .



مورد سوم - شکل (۴)



مورد سوم - شکل (۵)

و یا قلبی ریوی مزمن و افزایش فشار خون ریوی است و اکثراً بیماران پس از شناخته شدن بیماری بین ۳ تا ۱۲ سال زنده بوده‌اند. مطالعه اعمال ریوی: مطالعات فیزیوپاتولوژی ریوی در این بیماران از سال ۱۹۶۴ به بعد گزارش شده و شدت اختلالات عملی ریوی تقریباً با شدت علائم بالینی همگام بوده است سرعت تنفس در مبتلایان طبیعی بوده یعنی اگرچه ظرفیت حیاتی آنها محدود شده ولی قسمت اعظم هوای ریه را توانسته‌اند در اولین ثانیه خارج کنند (حدود ۸۰٪) و این موضوع نشان می‌دهد که در بیماران انسداد راههای هوایی وجود ندارد و حداکثر ظرفیت تنفسی در اکثر بیماران پائین‌تر از طبیعی بوده است و این کاهش بهمان نسبت کاهش ظرفیت حیاتی است میزان تهویه ریتم در بعضی از بیماران فقط در موقع حرکت زیاد می‌شده است ولی در بعضی بیماران حتی در موقع استراحت نیز زیاد بوده است. توزیع هوای شهبیتی یکنواخت نبوده و هوا بطور یکسان در همه نقاط ریتمین پخش نگردیده و در این باره دلیل قانع کننده‌ای بیان نشده است. اختلال در عبور گازها از جدار آلوئولها تحقیق شده و اختلال دیفوزیون در مورد اکسیژن دیده شده است ولی بعلمت قابلیت نفوذ بیشتر انیدرید کربنیک و بعلمت تنفس زیاد این گاز بخوبی دفع شده و باین جهت فشار انیدرید کربنیک خون شریانی طبیعی است. کمی اشباع هموگلوبین از اکسیژن در تعداد کمی از بیماران دیده شده است و علت مهم هیپوکسی در این بیماران اختلال دیفوزیون اکسیژن است و همچنین توزیع هوا و جریان خون در ریتمین یکسان نیست باین ترتیب که برخی نقاط ریه هوا زیاد و خون کم و در بعضی نقاط دیگر خون زیاد و هوا کم بوده و تبدلات گازی بخوبی انجام نمی‌گیرد (۱).

**علائم رادیولوژیک:** علائم رادیولوژی میکرو لیتیاژی آلوئولر کاملاً معلوم و مشخص کننده بیماری است و هیچ بیماری دیگر ریوی منظره خاص میکرو لیتیاژی ایجاد نمی‌کند در سراسر ریتمین دانه‌های ریز بسیاری که منظره شبه‌شنی ظریف دارند مشاهده می‌شوند که تعداد آنها غیر قابل شمارش و اندازه آنها گاهی تا یک میلیمتر می‌رسد. تیره‌گی که بعلمت ذرات مزبور یعنی میکرو لیتها ایجاد می‌شود از قله بطرف قاعده ریتمین شدیدتر می‌شود زیرا تعداد ذرات میکرو لیتها در قاعده ریتمین بیشتر است و با پیشرفت زمان اندازه میکرو لیتها بزرگتر شده و تعداد آنها زیادتر می‌شود. رویهمرفته تصاویر رادیولوژیک بر حسب میزان و درجه ابتلا ریوی و بر حسب تعداد میکرو لیتها و ایجاد واکنش نسجی و فیبروز و ایجاد بولهای آمفیژماتو فرق می‌کند در هر حال ضایعات سیر پیشرونده داشته و روز بروز بر شدت آنها افزوده می‌شود تا اینکه تمام ریتمین از ذرات شبه شنی پر شود.

طول مدت بیماری بستگی دارد و بنظر چند نفر از آسیب‌شناس‌های انگلیسی شارب و دانینو (Sharp, Danino) اجسام محجر داخل آلوئولها حاوی مواد چربی و موکوپلی ساکارید نیز می‌باشند. فلسن (Felson) از نظر آسیب‌شناسی میکرو لیتیاژی را بدو شکل ندول آسینار و ندول پری برونشیل تقسیم می‌کند (۵) و تصور می‌کند که تشکیل ندول آسینی حقیقی شایع نیست و ندولهای پری برونشیل در بسیاری از بیماران مشاهده می‌شود و در صورتیکه ندولهای داخل آلوئولها کوچک باشند منظره شبیه شیشه مات را ایجاد می‌نمایند و همانطور که تدریجاً بزرگ می‌شوند کیسه آلوئول را پر می‌کنند.

منظره ندولهای آسینی کوچک با انتشار منظم و منظره ندولهای پری برونشیل بزرگتر و انتشار نامنظم دارند و اندازه آنها از ۰/۵ تا ۱۰ میلیمتر می‌رسد. (۴)

آتیوپاتوژنی: اگر چه هر سه مورد شرح داده شده توسط ما، مرد می‌باشند ولی بررسی گزارشهای منتشره شیوع بیماری را در هر دو جنس بیک اندازه و اکثراً در سن بین ۳۰ تا ۴۵ سالگی نشان می‌دهد. کمترین سن بیمار گزارش شده ۶ سال و بالاترین ۷۲ سال بوده است.

شیوع بیماری فامیلیال بوده و تصور می‌شود که عامل ارث در انتقال بیماری مؤثر باشد (۸۰، ۷۰، ۴۰، ۲۰، ۱۰) اختلال متابولیسم کلیسم عامل افزایش قلیائیت جدار آلوئولها و رسوب کلیسم و فسفر در آنها می‌شود زیرا کلیسم در محیط قلیائی رسوب می‌کند (۶) بالاخره واکنش ایمنی Hyperimmun که در اثر مواد محرک سبب ترشح اگزودا شده و معمولاً بطور طبیعی جذب می‌شوند ولی در این بیماران جذب نشده و کلسیفیه می‌گردد. (۷، ۶، ۴)

علائم بالینی: بیماری مزمن ریوی است که غالباً بطور اتفاقی در ضمن معاینه رادیولوژیک کشف می‌شود شکایت بیماران دیررس و مدت بیماری و تاریخ شروع آن نامعلوم است علائمی که باعث می‌شود بیمار به پزشک مراجعه کند بیشتر نزد افرادی که مدتی از بیماری آنها گذشته است ظاهر می‌شود این علائم ابتدا بشکل تنگی نفس در موقع کار می‌باشد و بعدها تنگی نفس پیش رونده و سیانوز و سرفه و دفع خلط و گاهی چماقی شدن انگشتان و نارسائی تنفسی و قلبی علائم بیماری را تکمیل می‌کند (۸، ۲) گاهی در خلط بیماران میکرو لیت وجود دارد و گاهی مبتلا به پلی سیمی جیرانی یا ثانوی می‌شوند که مربوط به کمبود یا نارسائی اعمال ریوی است و بعضی از بیماران از هموپتیزی شکایت دارند. بنا بر این در مراحل اولیه بیماری مدتها علائم بالینی واضحی مشاهده نمی‌شود و در مراحل آخر بیماری سیر مرض بطرف بی کفایتی تنفسی مزمن

ریوی تراکم فلزی و خشن داشته و نحوه انتشار آنها با میکرولیتیاوز متفاوت است. در بریلووز ضایعات ندولر با رشته‌های ظریف و پراکنده دیده می‌شوند و طبیعت گرانولوماتوز را دارند و دانه‌های ریوی تراکم کلسیم را ندارند.

در هموسیدروز ریه خصوصاً شکلی که در دنباله ضایعات میترال و کنتراسیون مکرر ریوی دیده می‌شود (هموسیدروز ثانوی) تشخیص با میکرولیتیاوز ریوی تا اندازه‌ای مشکل است زیرا بعلت رسوب هموسیدرین و راکسیون فیبروزه اطراف آن همراه با رسوب کلسیم درمرحله پیشرفته که خصوصاً در قاعده ریتمین انتشار دارند تصاویر مشابه ایجاد می‌کند ولی بهرحال نمای بالینی و سایر خصوصیات بیماری در تشخیص قطعی مؤثر خواهد بود.

ضایعات سلی ارزنی و هیستوپلاسموز و سایر بیماریهای ریوی که ایجاد ضایعات ارزنی می‌کنند نیز در تشخیص افتراقی مطرح می‌شوند.

درمرحله خیلی پیشرفته که تیره گی یکنواختی ریتمین را پوشانیده است بیماریهای قلبی همراه با تجمع مایع زیاد در حفرات جنبی قابل مطرح می‌باشد ولی تهیه کلیشه با نفوذ بیشتر اشعه و یا توموگرافی حدود سایه قلب را نمایان ساخته و تشخیص را روشن می‌نماید.

### خلاصه

۳ مورد از بیماران مبتلا به میکرولیتیاوز ریوی معرفی گردید که سن آنان بین ۲۶ تا ۳۵ سال بوده و تشخیص اولیه با رادیوگرافی ریتمین داده شده است، از دو بیمار بی‌وسی ریوی بعمل آمده و بیمار سومی در حین معاینات رادیولوژیک دسته جمعی شناخته شده است. میکرولیتیاوز ریوی منظره رادیولوژیکی خاصی دارد که با توجه به آن، تشخیص بر احمی داده می‌شود. یک مورد از بیماران معرفی شده همراه با سنگ کلیه چپ و در دو بیمار علائم پلی سیتیمی و بقراطی شدن انگشتان ملاحظه گردید.

درمرحله ابتدائی ضایعات بیشتر در قاعده ریتمین ظاهر شده و کم کم با پیشرفت بیماری خطوط تیره عرضی کوچک و آمفیزم در ریتمین پدید می‌آید در این مرحله است که باید بیماری را از سایر گرانولواسیونهای ریوی تفکیک داد و رادیوگرافی نیمرخ و توموگرافی و با آنژیوگرافی کمک مؤثری نمی‌کند. (شکل ۳ مورد دوم)

در مرحله پیشرفته تعداد میکرولیت‌ها با اندازه‌ای زیاد شده است که رادیوگرافی تصویر سفید رنگ یکنواختی را نشان می‌دهد که در آن حدود سایه قلب و مدیاستن و دیافراگم‌ها و دنده‌ها محو و نامشخص شده‌اند فقط ممکن است نواحی روشنی در قله ریتمین و درمیان رشته‌های فیبروز و ضایعات ندولر میکرولیت‌ها دیده شود و گاهی همراه با بولهای آمفیزم می‌باشد. (شکل ۱ از مورد اول و شکل ۴ از مورد سوم).

در این مرحله بهترین وسیله تشخیص تهیه رادیوگرافی بانفوذ زیاد اشعه (بابوکی) و یا تهیه توموگرافی است در این صورت می‌توان تصاویر ستون فقرات و مدیاستن و قلب را از تصویر ریتمین متمایز نمود و می‌توان گفت در این تصاویر ریتمین بشکل قالبی از دانه‌های کلسیمی میکرولیت‌ها ریخته شده است و تراکم زیادی دارد و در نتیجه زوایای ریتمین در سینوسهای جنبی و سطوح دیافراگماتیک و سایر سطوح ریتمین بوضوح دیده می‌شود، این منظره استثنائی مخصوص میکرولیتیاوز ریوی بوده و با هیچ بیماری دیگری قابل اشتباه نمی‌باشد. (شکل ۲ از مورد اول و شکل ۵ از مورد سوم).

تشخیص افتراقی بیماران بدون علائم بالینی و فیزیکی و بطور اتفاقی در معاینات رادیولوژیک شناخته می‌شوند و تنها بیماری دیگری که بدون علائم بالینی و با ابتلا ریوی مشاهده می‌شود سارکوئیدوز است. در بیمارانیکه در معادن اکسید قلع کار می‌کنند گاهی ضایعات ریوی مشابه میکرولیتیاوز دیده می‌شود (۷) با این تفاوت که دانه‌های

### REFERENCES:

- ۱- دکتر آذر - دکتر قوامیان - دکتر آملی - میکرولیتیاوز الوئولر - نامه دانشکده پزشکی خرداد ماه ۱۳۴۳.
- 2- Badger, T. L., Gottler, L. and Guesler, F. A. Pulmonary alveolar microlithiasis, Or calcinosis of lungs. New England J. Med. 233:709-715. 1955.
- 3- Cole W.R. pulmonary alveolar microlithiasis. J., Fac. Radiol. 10:55-56. 1959.
- 4- Ellis, C.D.R. and Theros, G. Alveolar microlithiasis J. Rad. Vol:91, 812. 1968.
- 5- Felson, B. Roentgen Diag. of disseminated pulmonary alveolar disease, Seminars-Roentg, 2, 3-19. 1967.
- 6- Jerar, P. Balkian, M. Farid, J. and Fuleiban, D. Report of five cases with special reference to roentgen manifestations. Am. J. of Roentgenology Vol:103, 509-517. 1968.
- 7- Merril, C. Sosman, Dodd. Alveolar microlithiasis. Am. J. Roentgenology Vol:77. 994-1012, 1957.
- 8- Stemi oka et al. Pulmonary alveolar microlithiasis Res. Dis. 93. 612-616 April 1966.