

بررسی رادیولوژی آترزی روده باریک

دکتر محسن ثلاث* دکتر بهروز آذرکیا**

مجله نظام پزشکی

سال سوم ، شماره ۳ ، صفحه ۲۰۲ ، ۱۳۵۲

زیادی گفته شده است . بعقیده دکتر William E Ladd انسداد بدو دسته اصلی تقسیم میشود، دسته اول که انسداد در جدار روده باریک است Intrinsic و دسته دوم که ضایعات در خارج روده است و بان فشار وارد میآورند Extrinsic .

یکی از انواع شایع و مهم نوع انترنسک فقدان Recanalization در لوله‌های اپی‌تلیال است که بطور موقت باعث بستن جدار روده میشود .

در هفته‌های اولیه دوران جنینی، Midgut که روده باریک و قسمتی از کولون را میسازد ، محوطه بازی است که با خارج شکم ارتباط دارد و بارشد جنین دو جدار (Midgut) بهم نزدیک شده لوله روده باریک را تشکیل میدهد (۲) . در این مرحله رشد سریع سلولهای مخاط روده، فضای داخلی روده را پر و سدود میکند ولی بارشد بیشتر روده از ضخامت مخاط کاسته شده روده دوباره بصورت لوله تو خالی در میآید و این مرحله بنام Recanalization معروف است. گاهی ممکن است پرده‌ای که سبب انسداد شده است دارای چندین سوراخ باشد، نوع پنجره‌ای یا Fenestrated type و یا ممکن است دارای یک سوراخ بزرگ مرکزی باشد، نوع ایریسی یا Iris type . این اشکال سبب انسداد ناقص میشود .

Bodian و همکارانش تنگی و انسداد را نزد بیماران Mongolism بیشتر یافته‌اند . Caffey نیز همین تجربه را توأم با قیستولهای تراشه و مری و همچنین انسداد مری نزد بیماران Mongolism دارد .

برخی نیز بر این عقیده‌اند که آترزی روده بعلت اختلالات عروق و نرسیدن خون باین قسمت از روده بوجود میآید (۸) .

از نامعجاریهای نادر روده باریک که با زندگی منافات دارد آترزی مادر زادی روده باریک است که باید جلب توجه متخصصین بیماریهای زنان ، پزشک عمومی و متخصصین بیماریهای کودکان و جراحان و نیز رادیولوژیست‌ها را بکند . خیلی از این ضایعات بسرعت کشنده است مگر آنکه بفوریت تشخیص داده شود و بدون فوت وقت تحت عمل جراحی قرار گیرد . تشخیص زودرس بستگی به کشف علائم انسداد توسط پزشک داخلی یا متخصص اطفال دارد که آزمایش با اشعه X را ایجاب میکند . در این حال تفسیر دقیق یافته‌های رادیولوژیک روی عکس ساده و یا پس از خوردن ماده حاجب و در صورت لزوم تنقیه سولفات باریم اهمیت بسزائی دارد (۳) .

شاید بتوان گفت که در رادیولوژی کودکان موردی پیدا نمی‌شود که تا این اندازه تشخیص صحیح و زودرس برای بیمار مفید باشد. Ladd و Gross که از پیشگامان جراحی اطفال هستند ۵۳ مورد از این بیماری را شرح داده‌اند که جایگزینی آنها بشرح زیر بوده است (۱۳): در اثنی عشر ۳ مورد ، ژژونوم ۶ مورد، ایلئوم ۳۴ مورد ، دریچه ایلئوسکال ۲ مورد ، کولون ۲ مورد و آترزیهای متعدد ۳ مورد .

در بیماران ما ۴۰٪ آترزی اثنی عشر و ۶۰٪ آترزی ژژونوم بوده است و ۲۰٪ پارگی روده باریک قبل از زایمان و ۲۰٪ پارگی روده باریک بعد از زایمان داشته‌ایم .

اتیولوژی :

عواملی که واقعاً در ایجاد انسداد مادرزادی مؤثر هستند هنوز بطور مسلم مشخص نشده ، ولی در مورد پساتوژنز بیماران مطالب

* تهران - خیابان ایرانشهر ، رادیولوژی ایرانشهر ، شماره ۲ / ۹۰ .
** بیمارستان فرحناز پهلوی .

علائم بالینی :

روده باریک حائز اهمیت است . چون بعلت کم کاری کولون در دوره جنینی بعلت انسداد روده باریک کولون کوتاه و باریک (Microcolon) میشود ، هرچه آترزی روده باریک در قوسهای پائین تر باشد کولون کوچکتر بنظر میرسد .

در رادیو گرافی کولون با ماده حاجب اگر وضع و شکل کولون طبیعی باشد معمولا آترزی روده باریک مطرح نمیشود (۱۰) ، و باید بفکر انسداد روده باریک بعلم دیگر بود که در تشخیص افتراقی خواهد آمد .

ج - خوردن باریم برای تعیین محل انسداد روده باریک ضرورت ندارد و با استفراغهای مکرر نوزاد (Aspiration pneumonitis) افزایش می یابد .

تشخیص افتراقی آترزی روده باریک :

- ۱- پانکر آس حلقوی.
- ۲- (Preduodenal portal vein)
- ۳- (Peritoneal Band)
- ۴- (Malrotation)
- ۵- ولولوس .
- ۶- کیست مزانتر.
- ۷- فتق روده باریک در نقص مزانتر
- ۸- (Fibrocystic of pancreas)
- ۹- (Non_infectious enterocolitis)
- ۱۰- (Meconium plug syndrom)
- ۱۱- (Functional obstruction of new born)
- ۱۲- بیماری هیرشپرونک .

چند مورد جالب آترزی روده باریک معرفی میگردد :

بیمار اول الف - در تاریخ ۱۲ / ۱ / ۴۲ .

نوزادی است با ناهنجاری های متعدد استخوانی (کوتاهی استخوانهای ران و استخوانهای بازو و رشد بیش از اندازه استخوانهای ساق و هم چنین Situs inversus که قلب در سمت راست، کبد در سمت چپ و معده در سمت راست قرار دارد).

آترزی دوازدهه با دو تصویر روشن هوا در قسمت بالا و راست شکم مربوط به معده و قسمت اول دوازدهه مشخص است .

بیمار دوم - پ-ب - ۱۴ / ۷ / ۴۰ .

نوزادی است مبتلا به آترزی دوازدهه که با خوردن باریم رقیق محل انسداد را در قسمت دوم دوازدهه نشان میدهد . مقدار کمی باریم در لبهای تحتانی ریبین مشاهده میشود .

آترزی روده باریک با استفراغهای مکرر صفرای شروع میشود . برای اولین بار ممکن است قدری مکنونیوم که در پائین آترزی بوده است دفع شود ولی بعداً احتیاس گاز و مدفوع بوجود می آید . شکم نوزاد برجسته و روده ها در بالای آترزی پر گاز میشود (۴) . استفراغهای مکرر منجر به اختلالات الکترولیتی میشود که در این مرحله ترمیم آترزی با عمل جراحی مشکل میگردد . از اینجا اهمیت تشخیص زودرس آترزی روده قبل از ایجاد اختلالات الکترولیتی مسلم میشود ، در اکثر موارد در سابقه زایمانی این نوزادان هیدرآمیوس وجود دارد (۱) .

از نظر آزمایشگاهی مکنونیوم موجود در رکتوم فاقد سلولهای اپی تلیال قسمت فوقانی دستگاه گوارش است ، چون بعلت انسداد ، سلولهای اپی تلیال نتوانسته اند خود را به رکتوم برسانند .

رادیولوژی :

الف - رادیو گرافی ساده شکم

۱- آترزی قسمت دوم دوازدهه که سبب اتساع معده و قسمت اول دوازدهه شده است ، در رادیو گرافی ایستاده دو تصویر مایع و هوا و سطح مایع و هوا را در قسمت فوقانی و چپ شکم نشان میدهد که بنام Double Bubble Sign معروف است (۳) .

۲- آترزی قسمت پائین روده های باریک در رادیو گرافی قوسهای متعددی از روده باریک را که متسع شده است ، نشان میدهد که در رادیو گرافی ایستاده سطوح متعدد مایع و هوا مشاهده میشود .

۳- در نوزادان و اطفال که هنوز کنگره کناره روده بزرگ (Haus-tration) شکل نگرفته است تشخیص آترزی انتهایی ایلئوم و انسداد کولون مشکل میگردد .

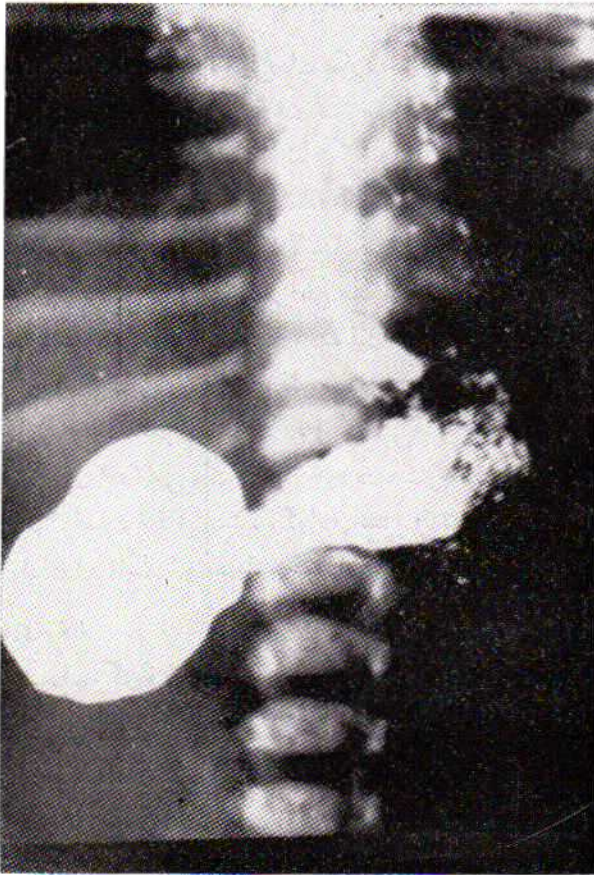چون وجه تمایزی بین روده های باریک و روده بزرگ وجود ندارد در این مورد تنقیه باریم تشخیص را مسلم میسازد (۶) .

۴- Meconium peritonitis - در اثر پارگی روده جنین مبتلا به آترزی در داخل رحم ، مقداری مکنونیوم وارد حفره صفاق میشود که پس از چندی کلسیفیه شده نقاط ریز و درشت تیره ای را در رادیو گرافی ساده شکم نشان میدهد .

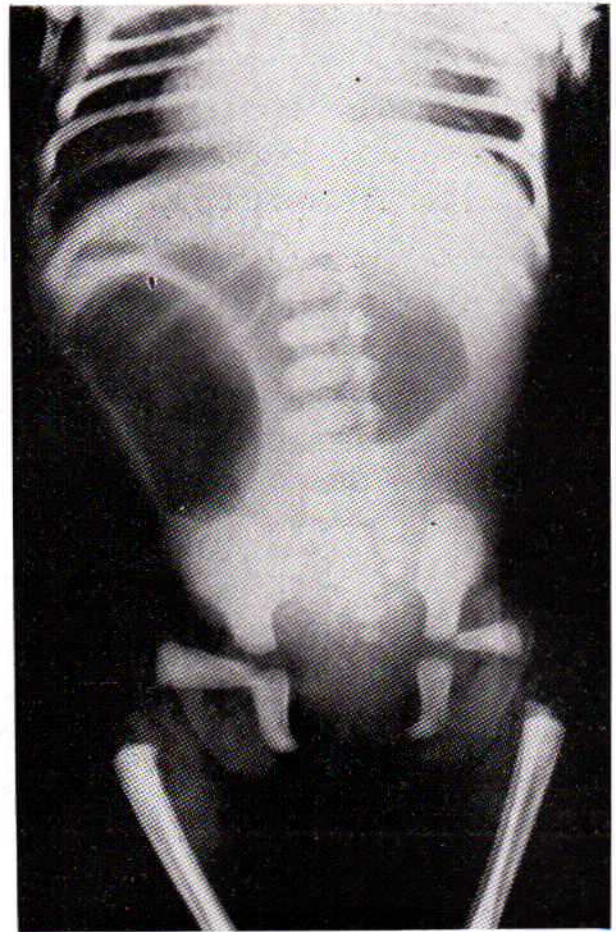
۵- پنوموپریتون - در صورتیکه سوراخ روده باریک در داخل رحم تا قبل از تولد بسته نشود با تنفس و فریاد اولیه نوزاد که هوا وارد دستگاه گوارش میشود به حفره صفاق راه یافته ، پس از تولد هوا در حفره صفاق مشاهده می گردد (۵) .

ب - تنقیه باریم .

رادیو گرافی کولون با تنقیه سولفات باریم در تشخیص آترزی



شکل (۲)



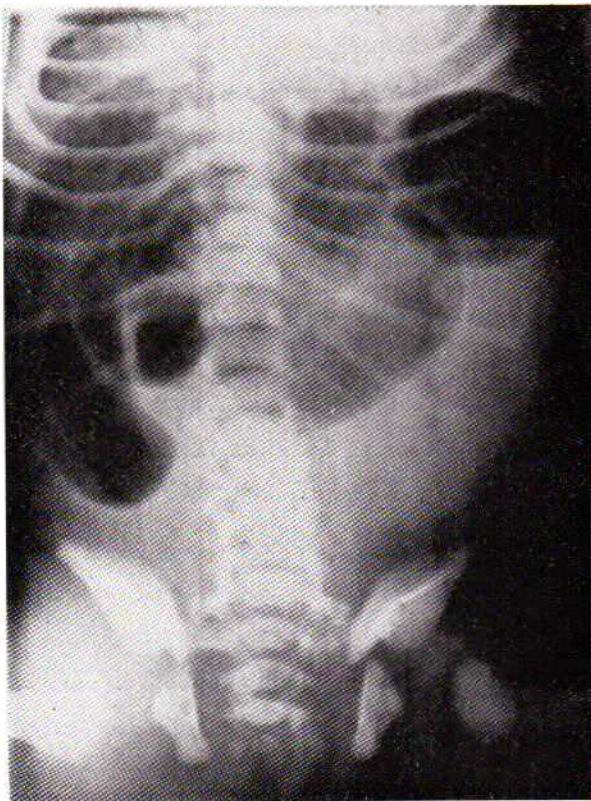
شکل (۱)

بیمار سوم - فن ۴/۹/۴۰.

نوزادی است مبتلا به آترزی ژنونوم که قوسهای متعددی از روده باریک در بالای محل انسداد متسع شده اند و در قسمت پائین شکم و در لگن، هوا دیده نمیشود.

بیمار چهارم - زع ۱۱/۴/۴۷.

نوزادی است مبتلا به آترزی روده باریک همراه با پارگی روده قبل از زایمان. در این رادیوگرافی مقدار کمی هوا در روده های باریک مشاهده میشود، معده پر از گاز است. در تنقیه باریک کولون باریک دیده میشود که نشانه عدم فعالیت آن در دوره جنینی است. تصاویر متعدد ندولی در سمت راست و پائین شکم هر بوط به کلسیفیکاسیون در حفره صفاق است که نشانه پارگی روده باریک قبل از زایمان میباشد. در این نوزاد پارگی روده باریک قبل از تولد بسته شده است و هوا در حفره صفاق دیده نمیشود. مری و تراشه و شاخه های ریز برنش و همچنین معده با خوردن ماده حاجب مشخص شده اند.



شکل (۳)

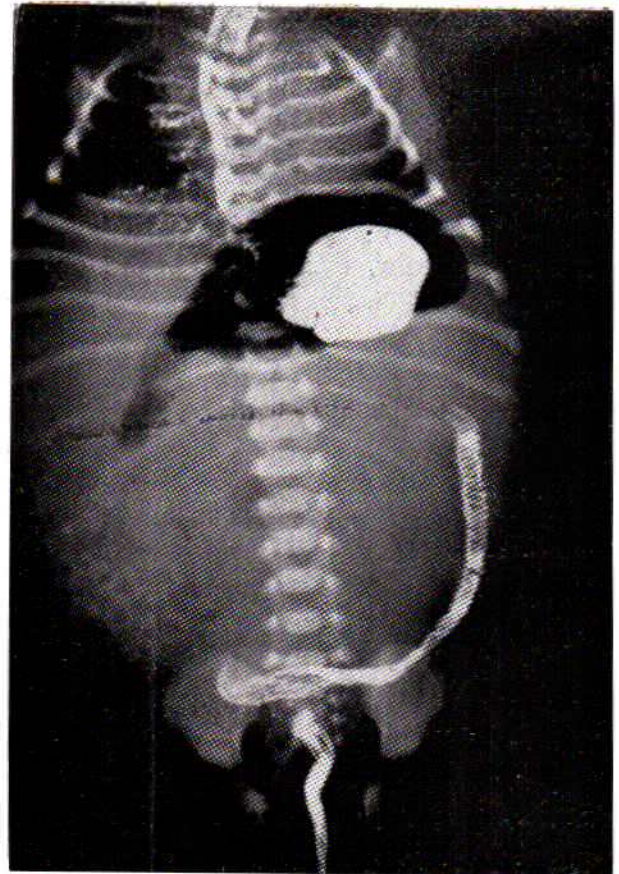
بیمار پنجم - الف - ۴۹/۴/۱۸

نوزادی است مبتلا به آترزی روده باریک و پارگی روده باریک قبل از زایمان. در رادیوگرافی نقاط ریز و خطوط تیره نشانه مکنونیوم کلسیفیه در حفره صفاق است و روشنی تقریباً یکنواختی که در شکم دیده میشود مربوط به وجود هوا در حفره صفاق است که باز بودن سوراخ پارگی روده باریک را بعد از زایمان مسجل میسازد. هوا در روده های باریک در وسط شکم مشاهده میشود.

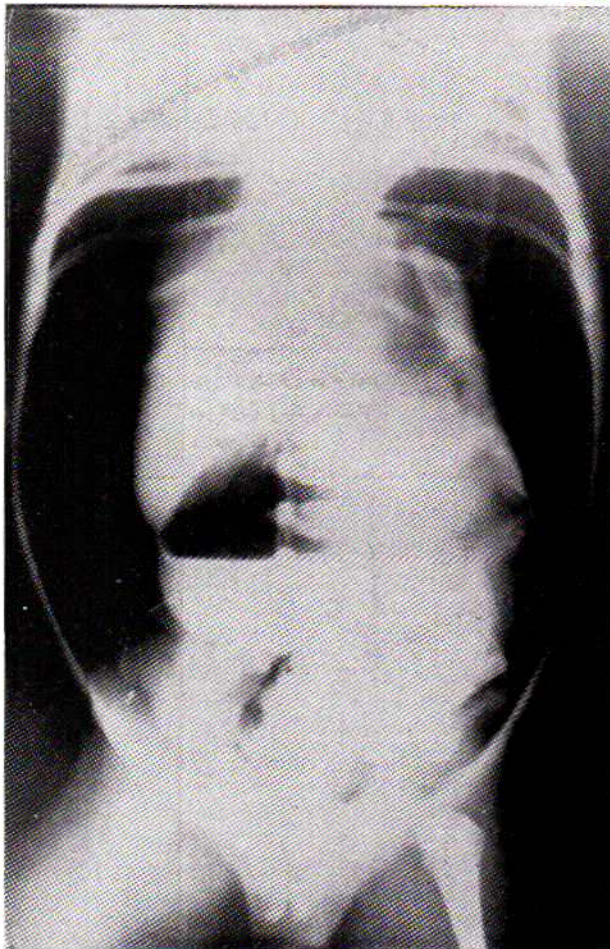
بیمار ششم - ش-م - ۴۷/۵/۲۷

نوزادی است مبتلا به آترزی روده باریک همراه با پارگی روده که هوا تمامی حفره صفاق را پر کرده و احشاء داخل شکم را بوسیله رانده است. سطوح مایع و هوا در روده های متسع شده بخوبی دیده

میشود.



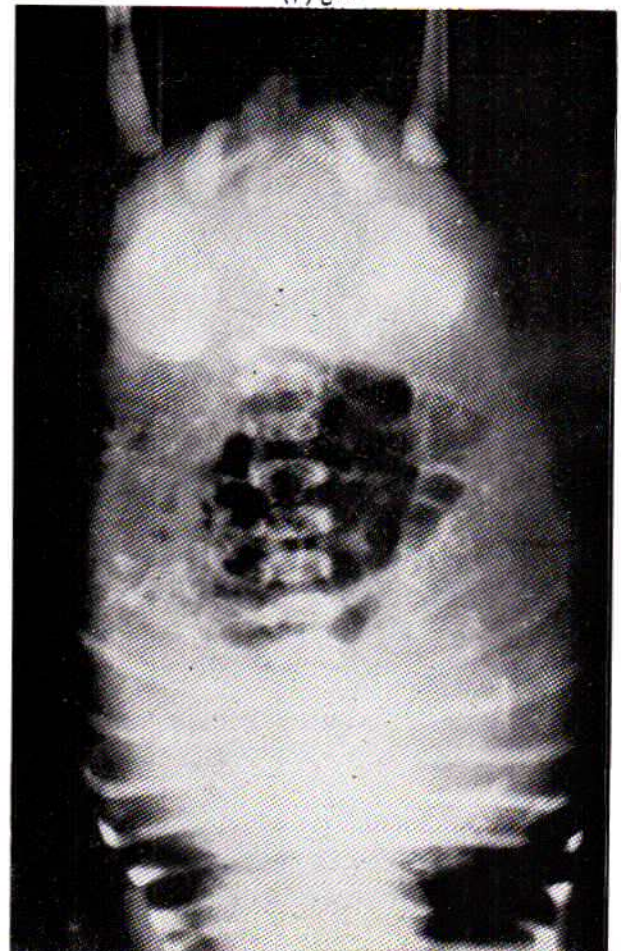
شکل (۴)



شکل (۶)

نتیجه:

تشخیص آترزی روده باریک نزد نوزادان، در ۲۴ ساعت اول حائز اهمیت است و معاینه رادیولوژیک، کلید تشخیص است. انسداد در محل های مختلف روده باریک و کولون ممکن است دیده شود و ما بیشتر در دوازدهه و ژژونوم مشاهده کرده ایم. در معاینه رادیولوژیک که بطرق مختلف انجام میشود ممکن است هوا بیش از معمول و یا سطح هوا و مایع و یا عدم عبور ماده حاجب دیده شود. باید هر چه زودتر به تشخیص رسید و طفل جهت عمل جراحی به جراح سپرده شود.

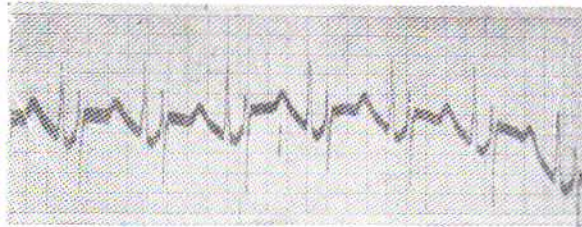

شکل (۵)

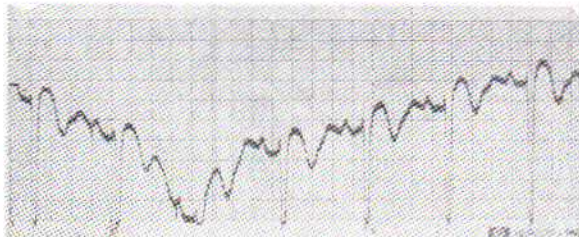
REFERENCES:

- 1- Christopher's text book of surgery, 8th edition, Saunders.
- 2- Hamilton, Boyd's Human embryology, Williams & Wilkins.
- 3- Caffey, Pediatrics x-ray Diagnosis, 5th edition, Year book.
- 4- Margulis, Alimentary tract Roentgenology, Mosby.
- 5- Radiologic clinics of N. America, Dec. 1963 Saunders.
- 6- Sieber & Girdany, Functional intestinal obstruction in new born, Surgery, 53: 357, 1963.
- 7- Singleton, x-ray diagnosis of alimentary tract in infant & children, Year book, 1959.
- 8- Boreadis & Gershon-Cohen: Aeration of respiratory & gastro-intestinal tracts during first minutes of neonatal life, Radiology, 67: 407, 1956.
- 9- Nelson: Text book of Pediatrics, 8th Edition Saunders.
- 10- Blanc, Santulli & Andersen, pathogenesis of jejuno-ileal atresia, Am. J. Dis. Child. 98:564, 1959.
- 11- Santulli & Blanc: Congenital atresia of the intestine, Ann. Surgery. 154: 939, 1961.
- 12- Caffey & Ross, Mongolism during early infancy, some newly recognized diagnostic changes in the pelvic bones, pediatrics, 17: 642, 1956.
- 13- A text book of x-ray diagnosis by shanks 316 Vol III 1970.
- 14- Radiographic abnormalities of the duodenum and small bowel Radiology vol. 106 number 2 Radlax 106 (2) 249 - 496. 1973.

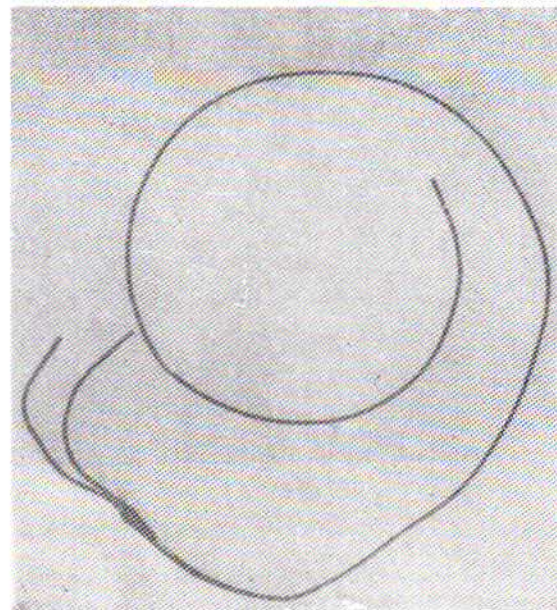
چون در شماره دوم مجله نظام پزشکی، مقاله آقای دکتر حسین میرمحمدصادقی، تحت عنوان «بر ادیکاردی در انفارکتوس میوکارد» (شکل های ۴-۵-۶) جا بجا شده بود، بدینوسیله ضمن پوزش و معذرت، اشکال مذکور بصورت فوق تصحیح شد.



شکل ۵ - الکتروی داخل دهلیزی بیمار شکل ۱



شکل ۶ - الکتروی داخل بطنی بیمار شکل ۱.



شکل ۴ - سیم حرکت الکتریکی دو قطبی.