

سل غده تیروئید

مجله نظام پزشکی

سال سوم، شماره ۵، صفحه ۴۰۷، ۱۳۵۲

دکتر هوشنگ صادقی نژاد، دکتر احمد عسکری افشار، دکتر جواد مرحمتی*

فقط سه مورد از موارد ذکر شده در جدول، دچار سل غده تیروئید بوده اند که دو مورد آن به تفصیل در این مقاله شرح داده خواهد شد. مورد سوم با وجود اینکه بر طبق گزارش بافت شناسی، سل غده تیروئید بوده و مقاطع بافت شناسی به سار برای کنترل مجدد در بایگانی مقاطع موجود نبوده، لذا به اختصار گزارش داده خواهد شد و از شرح مفصل آن در این مقاله خودداری میشود. در طول همین مدت در مرکز پزشکی پهلوی، ۱۶۶۲ مورد عمل جراحی روی غده تیروئید انجام گرفته است. (جدول-۲)

جدول ۲- آمار بیماریهای خوش خیم و بدخیم تیروئید که در مرکز پزشکی پهلوی، بین سالهای ۱۳۳۵ تا ۱۳۵۱ مورد عمل جراحی قرار گرفته اند.

درصد	مجموعاً	مرد	زن	نوع ابتلای تیروئید
۳۴٫۶	۵۷۷	۹۱	۴۸۶	۱- گواتر ساده (منتشر)
۴۲٫۶	۵۴۳	۹۰	۴۵۳	۲- گواتر نادرلر (آدنوم)
۴٫۶	۷۸	۲۲	۵۶	۳- گواتر سمی
۳٫۵	۵۷	۱	۵۶	۴- کیستهای تیروئید
				۵- تیروئیدیتها
۱٫۳	۲۲	۱۹	۳	الف- هاشیموتو
۰٫۱۸	۳	-	۳	ب- بیماری دوکرون
۰٫۱۸	۳	۱	۲	ج- بیماری ریدل استروما
۰٫۱۸	۳	۱	۲	د- سل تیروئید
۰٫۰۶	۱	۱	-	ه- گرانولومای جسم خارجی
				۶- سرطان تیروئید
				الف- آدنوکارسینوماها
۱۳٫۱	۲۱۹	۷۹	۱۴۰	کارسینوم پاپیلر
۴٫۶	۷۸	۲۴	۴۴	کارسینوم فولیکولر
۱٫۵	۲۶	۶	۲۰	کارسینوم پاپیلوفولیکولر
۱٫۳	۲۳	۱۶	۷	کارسینوم مدولر
۱٫۰	۱۷	۱۱	۶	کارسینوم اندیفرانسیه
۰٫۱۲	۲	-	۲	آدنوکارسینوم هورتل سل
۰٫۱۲	۲	-	۲	کارسینوم اسپینوسلولر
۰٫۰۵	۸	۴	۴	ب- سارکوماها
%۱۰۰	۱۶۶۲	۳۷۶	۱۲۸۶	جمع

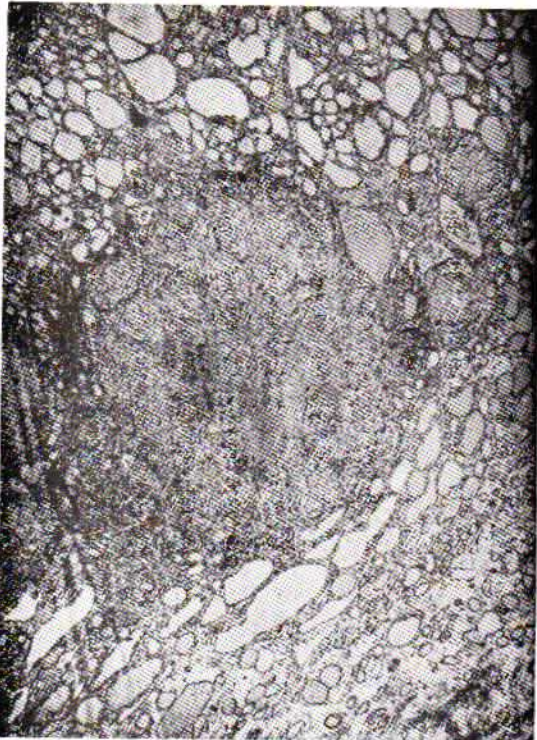
سل غده تیروئید بیماری نادری است. در گزارش جامعی که بوسیله Goldfarb (۱) تهیه شده، تنها ۲۸ مورد تا سال ۱۹۶۵ در تاریخ پزشکی دیده شده و از آن پس نیز فقط موارد معدودی گزارش گردیده است (۲ و ۳). بایگانی مرکز پزشکی پهلوی، دانشگاه تهران (۴) حاکی است که در طول ۱۶ سال، از سال ۱۳۳۵ تا سال ۱۳۵۱، ۳۴۴۱ بیمار سلی از انواع مختلف، بجز سل ریه، تحت عمل جراحی قرار گرفته اند. وجود سل در آنها با امتحان آسیب شناسی مشخص شده است (جدول-۱).

جدول ۱- آمار بیماران مبتلا به سل پذیرفته شده در مرکز پزشکی پهلوی به استثنای سل ریه، از سال ۱۳۳۵ تا سال ۱۳۵۱.

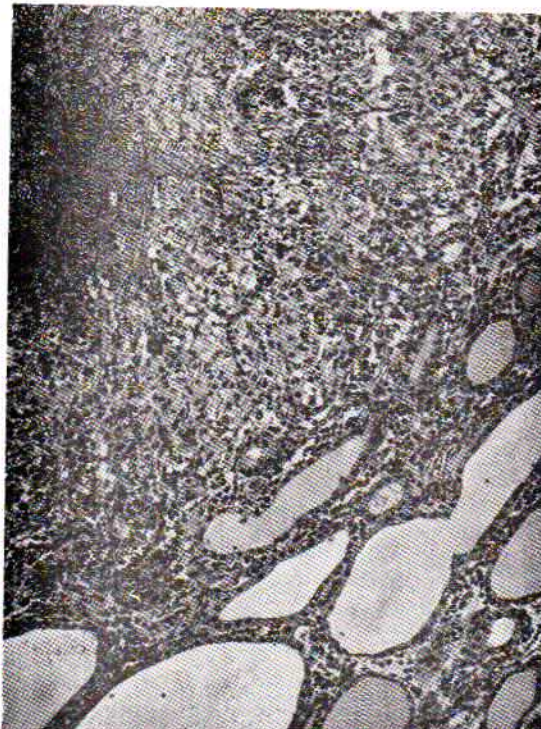
عضو مبتلا	عده بیماران	درصد
۱- غدد لنفاوی	۲۳۹۲	۶۹٫۵
۲- سل صفاقی	۲۷۸	۸٫۰
۳- پوست	۲۲۷	۶٫۸
۴- ادراری- تناسلی (مرد، زن)	۱۴۹	۴٫۳
۵- صورت، گوش و گلو و بینی	۱۰۶	۳٫۰
۶- کبد	۴۵	۱٫۳
۷- غدد بزاقی	۴۴	۱٫۲
۸- نخاع شوکی، مغز و پرده های آن	۳۶	۱٫۰
۹- لوله گوارش	۳۶	۱٫۰
۱۰- استخوانها، مهره ها	۲۲	۰٫۹
۱۱- پستان	۲۶	۰٫۷
۱۲- رینکارد	۱۸	۰٫۵
۱۳- زبان	۹	۰٫۲۶
۱۴- لبها	۸	۰٫۲۳
۱۵- طحال	۶	۰٫۱۷
۱۶- ملتحمة چشم	۳	۰٫۰۸
۱۷- غده تیروئید	۳	۰٫۰۸
۱۸- غده فوق کلیه	۲	۰٫۰۵
۱۹- اعضای نامشخص	۱۱	۰٫۳
جمع	۳۴۴۱	%۱۰۰

* بخش ۲ جراحی - مرکز پزشکی پهلوی. دانشگاه تهران.

ارتشاح لنفو پلاسموسیتز بود. بیمار پیوسته در درمانگاه تحت نظر قرار داشت. چند ماهی را سلامت کامل گذراند. ولی در ۱۷ تیرماه ۱۳۵۰ دوباره با علائم دمل سرینی و ندولی در طرف چپ گردن مراجعه کرد.



شکل ۱- سل غده تیروئید، میدان کوچک میکروسکپ.



شکل ۲- سل غده تیروئید، میدان بزرگ میکروسکپ.

در بین این اعمال سه مورد آن سل تیروئید بوده است (۴). در این آمار درصد میزان سل غده تیروئید کمتر از $\frac{1}{5}$ تمام اعمال جراحی تیروئید و کمتر از $\frac{1}{100}$ تمام انواع سل می باشد و این آمار با آمار بین المللی تطابق دارد (۵).

گزارش موارد بیماری

مورد اول- مرد جوان ۱۷ ساله ای در تاریخ ۲۱ آذرماه ۱۳۴۹، در بخش ۲ جراحی مرکز پزشکی پهلوی بعثت وجود فیستول در ناحیه سرینی چپ بستری شد. سابقه بروز فیستول از ۹ ماه قبل از بستری شدن بوده و بیمار بمدت ۸ ماه تب خفیفی داشته است. در سابقه شخصی و خانوادگی او نکته مهمی وجود نداشت. در معاینات عادی که از بیمار بعمل آمد در لوب چپ تیروئید ندولی وجود داشت که بیمار راجع به چگونگی پیدایش آن چیزی نمی دانست. در تجسسات بیشتر آشکار شد که بیمار ۱۵ هزار لکوسیت، ۵۵٪ سگمانته و ۴۰٪ لنفوسیت دارد. در فیستولوگرام راههای فیستولی متعددی که بمق عضلات سرینی نفوذ کرده بود مشاهده شد. درجه حرارت ۳۸ درجه و تست تویر کولین دو بعلاوه (+ +) مثبت بود. در اسکن بیمار، لوب چپ بطور کلی دیده نشد و لوب راست عادی بود. عکس ریه وستون مهرها و تست های مربوط به تیروئید همگی طبیعی بودند. در ۱۷ دی ماه ۱۳۴۹ فیستول سرینی بیمار عمل شد و تمام راههای فیستولی برداشته شد. در امتحان میکروسنسی استافیلوکوک کوآگولاز مثبت رشد کرد. میکرب سل در امتحان مستقیم دیده نشد، ولی بعداً در محیط کشت بدست آمد، تست تلقیح به خو کچه هندی نیز بعد از سه ماه تشخیص را مسجل کرد. مجدداً بیمار در اول بهمن ماه ۱۳۴۹ مورد عمل جراحی تیروئید واقع شد. پس از برش عرضی و بریدن عضلات پوستی و باز کردن تمام عضلات جلوی گردن، اول لوب راست امتحان شد که از نظر اندازه و شکل طبیعی بود. لوب چپ بزرگ و بشکل دملی بود که به عضلات جلوی گردن چسبندگی داشت. در حین تشریح کپسول غده پاره شد و محتوای آن که ماده سفید و پنیری شکل و بی بو بود خارج گشت. برای بیمار عمل همی تیروئید کنومی سوب توتال طرف چپ انجام شد. در این عمل قسمتهای قدامی و طرفی لوب چپ برداشته و کمی از قسمت خلفی غده که بنظر بافت تیروئید سالم غیرسید برجای گذارده شد. زخم پس از درن گذاری بسته شد. بیمار بتدریج بهبود یافت. داروهای ضد سلی از اولین روز بعد از اولین عمل بیمار شروع شد. در این درمان از استرپتومایسین روزی یک گرم بمدت سه ماه، اسید پارا آمینوسالی سیلیک ۱۲ قرص روزانه و اسید ایزونیکوتی نیک ۶ قرص روزانه استفاده گردید. زخم سرینی و تیروئید هر دو بهبود یافت و بیمار در ۱۲ بهمن ماه ۱۳۴۹ مرخص گردید.

در امتحان آسیب شناسی بیمار، فولیکولهای سلی همراه با کازئی فیکاسیون در بافت تیروئید دیده شد (عکس شماره ۱ و ۲). یافته بافت شناسی فیستول سرینی مبین بافت گرانولاسیون همراه با

دانشمندان روسی عقیده دارند که علت آن فراوانی گردش خون تیروئید (۳/۵ تا ۶ میلی لیتر در دقیقه) و مقادیر معتدایی بد در غده است. نادر بودن بیماری را میتوان از گزارش Mayo Clinic استنباط کرد (۵) که در بین ۲۰۷۵۵ جراحی روی غده تیروئید که در عرض یازده سال انجام گردیده، فقط ۲۱ مورد سل غده تیروئید گزارش شده است که میزان شیوع آن ۰/۱ درصد بوده است.

بیماری معمولاً بعد از دهه سوم زندگی بروز میکند و مانند دیگر اختلالات تیروئید، در زنان بیش از مردان شایع است. سل تیروئید ممکن است با سایر اختلالات تیروئید همراه بوده یا بصورت یک عارضه مجزا دیده شود. نکته جالب این است که تقریباً در تمام موارد گزارش شده تشخیص سل تیروئید اتفاقی بوده و مواردی شبیه به موردی که در این مقاله ذکر شد وجود دارد که بیمار بعلت تظاهرات دیگر سل به طبیب مراجعه کرده، و سل تیروئید اتفاقاً کشف شده است.

از نظر بافت شناسی سل تیروئید به دو صورت ظاهر میکند: ۱- دمل سرد. ۲- ندول یا تومور.

Reichmann (۲) معتقد است که سه نوع ضایعه بافت شناسی مجزا وجود دارد.

۱- فولیکولر ۲- کازنوز ۳- آبسه

ولی مؤلفان روسی (۳) بر این عقیده اند که کازنی فیکاسیون و تشکیل دمل در حقیقت مراحل مختلف یک شکل آسیب شناسی بیماری میباشد. در هر صورت یافته بافت شناسی بیماری عبارت از فولیکولر های پراکنده ای است که در مرکز آنها پنیری شکل (کازنی فیه) بوده و اطراف آنها را سلولهای اپی تلیوئید و ژانت احاطه کرده است و بعداً فولیکولها بزرگتر شده و بهم می پیوندند و جانشین بافت طبیعی یک لوب تیروئید میگردد. در موارد خیلی پیشرفته، کپسول تیروئید وحتى نسوج مجاور تحت تهاجم عفونت سلی قرار میگيرد.

تشخیص افتراقی بیماری با گواتر ندولر یا در موارد پیشرفته، با گواتر منتشره مطرح میشود و چون گاهی در لمس قوام سفتی دارد ممکن است با تیروئیدیت های مزمن (هاشیموتو، ریدل) نیز اشتباه شود. بجز عوارض عمومی سل، عوارض موضعی نیز ممکن است پیش آید، مثل ایجاد فیستول به پوست یا نسوج اطراف و تشکیل دمل سرد در اطراف مری یا تراشه که این عارضه ممکن است سبب فشرده شدن مری روی ستون مهره ها شود و یا دمل وارد مדיاستن شده و فشار در این ناحیه را موجب گردد.

از نظر تشخیص قطعی، Seed (۶) معتقد است که تشخیص دمل سلی تیروئید را باید فقط در موارد زیر مطرح کرد.

در پونکسیون ناحیه سرینی ۲۵ میلی لیتر چرک سفید متعادل به زرد خارج گردید که در کشت و تلقیح به خو کچه هندی میکرب سل در آن یافت شد. برای بیمار مجدداً اسکن تیروئید درخواست شد که در آن لوب راست تیروئید بزرگ و لوب چپ همچنان نامرئی بود و نشان میداد که به هیچوجه نسج سالم تیروئید در طرف چپ وجود ندارد. کلیه آزمایش های معمولی که از بیمار بعمل آمد در حدود طبیعی بود. بیمار در ۱۳۵۰ مرداد ماه ۱۳۵۰ مجدداً تحت عمل جراحی قرار گرفت، در طرف چپ گردن دمل سردی وجود داشت. باقیمانده لوب چپ برداشته شد که در کشت و تلقیح محتویات آبسه به خو کچه هندی، سل تیروئید مسجل گردید. بعد از عمل بیمار دچار عسرت تکلم (دیسفونی) شد که بنظر میرسد بعلت ضایعه ناشی از ضرب به به عصب راجعه چپ باشد. این عارضه تدریجاً بهبود یافت و اکنون بیمار هیچگونه شکایتی ندارد.

یافته بافت شناسی نمونه دوم نیز شبیه نمونه اول بود، بیمار هر سه ماه یکبار بدرمان نگاه مراجعه میکند و حال عمومی او خوب است. مورد دوم- زن ۴۵ ساله ای است که در ۲۲ اسفند ماه ۱۳۴۳ به بیمارستان پذیرفته شد، بیمار از وجود توده ای در گردن شکایت داشت. سابقه پیدایش این توده از ۱۵ سال قبل از مراجعه بوده اما بتازگی چند ندول کوچک دیگر در گردن خود حس کرده و همین سبب شده بود که بچندین پزشک و سرانجام به مرکز پزشکی پهلوی مراجعه کند. بعد از یک سلسله امتحانات کامل پزشکی بیمار با تشخیص گواتر ندولر عمل شد. در حین عمل چرک سفید پنیری شکل در لوب چپ وجود داشت که خارج شد. عملی که برای بیمار انجام شد همی تیروئید کتومی سوب توتال بود. یافته بافت شناسی از نمونه خارج شده از گردن بیمار، با سل تیروئید مطابقت داشت. درمان بیمار با داروهای ضد سلی شروع شد و با حال عمومی خوب مرخص گردید و تاکنون هیچ گونه گزارشی حاکی از عود بیماری در این بیمار وجود ندارد.

مورد سوم- زن ۳۵ ساله ای است که در ۲۰ دی ماه ۱۳۳۸ با تشخیص گواتر ندولر بستری شده است. از ۷ سال پیش توده ای در گردن داشته و یکسال قبل از آخرین مراجعه مورد عمل جراحی قرار گرفته است. متأسفانه گزارش عمل جراحی بیمار بدست نیامد. در امتحانات بالینی در سطح قدمی گردن برجستگی داشته است که تحت عمل جراحی قرار گرفته و یافته بافت شناسی مؤید سل تیروئید بوده است.

بحث:

سل تیروئید یک پدیده هماتوژن میباشد. میکرب بیماریزا از راه جریان خون به غده میرسد. میزان شیوع آن کمتر از ۱ درصد تمام موارد سل اعضای مختلف است. دلیل نادر بودن بیماری هنوز کاملاً روشن نیست و احتیاج به مطالعه و تحقیق بیشتری دارد.

۱- وقتی که با سیل سل در غده یافت شود. ۲- وقتی که غده تیروئید دچار نکروز یا دمل باشد. ۳- وقتی که عارضه تیروئید همراه با یک کانون سلی در جای دیگر باشد.

نامبرده با استفاده معیارهای فوق ۱۴۰۰ مورد گواتر را بررسی نمود ولی نتوانست از نظر آسیب شناسی وجود سل را در غده تیروئید ثابت کند.

Jaffe (۷) در سال ۱۹۳۰، ۲۱ مورد سل تیروئید را بین ۳۰۰ عمل تیروئید گزارش داد که از نظر میکروسکوپی دارای تشکیلات ندولری متشکل از سلولهای اپی تلیوئید و ژآنت بوده و شباهت تامی به توبر کولهای سلی داشته است، ولی با سیل سل را در هیچیک از آنها نیافته است و از این نظر او عقیده دارد که این تغییرات یک حالت واکنشی مخصوص در بافت تیروئید است که به عفونت وابسته نبوده و چون در توبر کولهایی که نامبرده شد کازمی فیکاسیون یا اصلا نبوده و یا بمقدار کم وجود داشته فکر میکرد اکثریت موارد مشابهی که به این ترتیب شرح داده شده منشاء سلی نداشته است.

بر اساس این گزارش، Pina Sacca (۸) سعی کرد که این دو نوع را از نظر بافت شناسی از یکدیگر متمایز سازد و Schelling و Holtz (۱۰۹۹) تشخیص Giant cell Variant (اشکال با سلولهای ژآنت) را با مطالعه در این موارد مطرح کردند.

Postlethwaite و همکاران (۱۱) تاریخ پزشکی را تا سال ۱۹۴۴ مرور کردند و جمعا ۲۶ مورد دمل سلی تیروئید یافتند، آنها مورد بیست و هفتم را گزارش دادند. مورد گزارش شده آنها، بیماری بود که در جلوی گردن بعلت سل، سینوسی داشت که بخارج سر باز کرده بود و وقتی از محتویات آن امتحان کردند قرائن بوجود میکرب سل دلالت میکرد. بنظر آنها مهمترین علامت در این بیماری برجستگی و تورم جلوی گردن میباشد. فقط یک مورد در بیماران آنها علامت عینی و ذهنی هپر تیروئیدسم داشت. موردی را که Goldfarb (۱) معرفی میکند نیز دارای علامت تیروئیدیت (تورم دردناک تیروئید و تب) بوده است.

Curtis و Klassen (۱۲) متجاوز از ۱۳۰ مورد تیروئیدیت سلی را در تاریخ پزشکی گزارش دادند ولی با بررسی بیشتر فقط در ۱۷ مورد ثابت شد که دمل آنها ناشی از میکرب سل بوده است. Levitt (۳) فقط دو مورد تیروئیدیت سلی را در بین ۲۱۱۴ تیروئید کتومی شرح میدهد.

Clute و Smith (۱۴) در ۱۲۰۰ جراحی تیروئید فقط یک مورد سل تیروئید شرح داده اند.

سل تیروئید ندرتاً بر اثر بسط ضایعه سلی از عقده های لنفاوی گردن یا از سل حنجره بوجود می آید. در هیچیک از بیماران عارضه سلی منجر به میکسدم نشده است. همانطور که قبلا ذکر شد در بعضی موارد سل غده تیروئید، عارضه ای بصورت تشکیل فیستول ایجاد میگردد، ولی هیچیک از سه موردی که ما در مرکز پزشکی پهلوی داشته ایم دچار این عارضه نشده اند و Kritski (۳) دانشمند روسی نیز عقیده دارد که این عارضه نادر است.

در تاریخ پزشکی هیچگونه گزارشی وجود ندارد که ثابت کند بیمار بی دخالت جراحی و تنها با معالجه طبی بهبود یافته باشد. دلیل این موضوع کاملا روشن است، چون تقریباً در تمام موارد تشخیص قطعی روی تخت عمل، یا گاهی اوقات با گزارش آسیب شناسی ثابت شده است. درمان جراحی شکافتن و درناژ ساده یا تیروئید کتومی است. اگر چه در عمل دوم خطر صدمه زدن به عصب راجعه وجود دارد.

روسها تیروئید کتومی سوپ توتال یکطرفه یا دوطرفه را پیشنهاد میکنند ولی در مورد بیمار ما، این عمل کافی نبوده و ما مجبور شدیم با عمل جراحی مجدد تمام یک لوب تیروئید را برداریم. متعاقب درمان جراحی باید حداقل تا دو سال درمان با داروهای ضد سلی را ادامه داد.

میزان عود با این درمان خیلی کم است.

خلاصه و نتیجه

سل غده تیروئید حتی در مناطقی که بیماری سل بصورت آندمیک وجود دارد نادر است. ظاهراً علامت بالینی اختصاصی در این بیماری وجود ندارد. معمولا علتی که بیمار را نزد طبیب راهنمایی میکند وجود توده ای در تیروئید میباشد. سل تیروئید ممکن است در سطح پوست فیستولی تشکیل دهد و با بصورت دمل سرد ظاهر کند. در بخش دو جراحی مرکز پزشکی پهلوی در سال گذشته یک مورد سل تیروئید مورد درمان جراحی و درمان طبی متعاقب آن واقع شده است. ما در بایگانی مرکز پزشکی پهلوی وانستیتو تاج پهلوی دو مورد دیگر یافته ایم.

در تاریخ پزشکی موارد گزارش شده سل تیروئید زیاد نیست فقط گزارشات چندی از کشور روسیه داده شده است.

REFERENCES

- 1- Coldfarb H, et al. Thyroiditis Caused by Tuberculous Abscess of the Thyroid Gland. Amer J.Med.,38: 825, 1965.
- 2- Reichmann J, et al. Tuberculosis of the Thyroid Gland, Bruns Beite Klin Chir. 213; 317-24,1966.
- 3- Kritski VN, et al. Tuberculosis of the Thyroid Prabl. Endokr (Moskva) 13; 18-20, July-August 1967.
- 4- Pahlavi Medical Center, Department of Pathology, Division of the Pathologic Records. (1956 to 1972).
- 5- Rankin, F.W. and Graham, A.S. Tuberculosis of the Thyroid Gland. Ann. Surg. 96; 625. 1932.
- 6- Seed; L. In: Goldberg's. Clinical Tuberculosis, 2nd ed. Philadelphia. 1939. F.A. Davis Co.
- 7- Jaffe, R.H. Tubercle Like Structure in Human Goiter. Arch. Surg., 21; 717, 1930.
- 8- Pina Sacca F. Histologic Dinstinction Between Subacute Parenchymatous Thyroiditis and Tuberculosis. Minerva Med., 1; 334, 1949.
- 9- Schelling, J.A. Struma Lymphomatosa, Struma Fibros and Thyroiditis, Surg. Gynec, Obst. 81: 533, 1945.
- 10- Holtz, R. Struma Fibrosa-giant Cell Variant - Ohio - State. M. J., 43; 1153, 1947.
- 11- Postlethwaite, N. W. and Berg. P. Tuberculous Abscess of the Thyroid Gland, Arch. Surg , 96 : 625, 1944.
- 12- Klassen, K.P. and Curtis, G.M. Tuberculous Abscess of the Thyroid Gland. Surgery, 17,502, 1948.
- 13 Levitt, T: The Status of Lymphadenoid Goiter. Hashimoto's and Riedel,s Disease, Ann. Roy. Coll. Surgeons 10; 369, 1952.
- 14- Clute, H. M., and Lahey, F. M. Thyroiditis. Ann. Surg. 95; 493, 1932.
- 15- Smith, L.W. and Leech, J. V. Tubercle Like Nodules in Goiter S, Clin North America, 8; 185. 1928.