

فیستول بین شریان کاروتید و سینوس کاورنو

Carotid - Cavernous fistula

دکتر علی اکبر مرشد *

مجله نظام پزشکی

سال چهارم ، شماره ۳ ، صفحه ۲۳۱ ، ۱۳۵۳

پس از دانستن مختصری از آناتومی سینوس کاورنو و مجاورتش که برای درک مطلب لازم است به شرح بیماری میپردازیم.

علت :

مهمترین علت این بیماری ضربه جمجمه است که اغلب باشکستگی قاعده جمجمه همراه میباشد . تیر خوردگی نیز ممکن است باعث این بیماری یعنی پارگی شریان کاروتید در داخل سینوس کاورنو شود. گروهی اعتقاد دارند بطور مادرزائی روی شریان کاروتید داخلی در داخل سینوس کاورنو آنوریسمی موجود است که در اثر ضربه جمجمه پاره شده و باعث این بیماری میشود.

شاید این عقیده بیشتر قابل قبول باشد زیرا شریان کاروتید داخلی مسیر نسبتاً طولانی را در داخل گردن ، مجرای استخوانی قاعده جمجمه (مجرای کاروتید) و داخل جمجمه طی میکند.

چرا در اثر ضربه هیچوقت پارگی در این قسمتها پیدا نشده و فقط آن قسمت از شریان که در داخل سینوس کاورنو شناور است پاره میگردد؟

این موضوع وجود آنوریسم شریان کاروتید را در داخل سینوس کاورنو تا اندازه ای قابل قبول میسازد که در اثر ضربه پاره شده و فیستول بین شریان کاروتید و سینوس کاورنو ایجاد میکند.

علائم :

Pulsating exophthalmos یا گزوفتالمی ضربان دار، مهمترین علامت مشخص این بیماری است که اغلب يك طرفه بوده و باتورم پلك، کونژنکتیف و قرنيه همراه است.

این علامت نتیجه گشاد شدن وریدهای افتالمیک در اثر فشارخون شریانی و همینطور گشاد شدن وریدهای Sclera میباشد.

از عوارض نسبتاً نادر ضربه جمجمه، فیستول بین شریان کاروتید داخلی و سینوس کاورنو در داخل جمجمه میباشد. بهتر است قبل از توضیح بیماری ، آناتومی و محتویات سینوس کاورنو شرح داده شود.

یکی از سینوسهای مهم داخل جمجمه، سینوس کاورنو میباشد که دو عدد بوده و در طرفین سل تورسیك قرار دارند. طول هر کدام دو سانتیمتر و عرضشان يك سانتیمتر میباشد.

شریان کاروتید داخلی که یکی از دوشاخه کاروتید اصلی بوده و از شبکه سمپاتیک فوقانی گردن پوشیده شده است در داخل سینوس کاورنو شناور میباشد. بلافاصله در خارج شریان کاروتید داخلی، عصب زوج شش قرار گرفته است و علت صدمه همیشگی عصب زوج شش در این بیماری، بواسطه نزدیکی فوقالعاده آن با شریان کاروتید داخلی است.

در جدار خارجی سینوس، از بالا بپائین بترتیب اعصاب زوج سوم، چهارم ، چشمی (شاخه فوقانی زوج پنجم) و Maxillary (عصب فکی فوقانی یکی دیگر از شاخه های زوج پنجم) قرار گرفته اند که گاهی در این بیماری دچار صدمه میشوند.

ضمناً باید دانست که خون وریدهای چشمی فوقانی و چشمی تحتانی به سینوس کاورنو میریزد و ورید چشمی فوقانی با ورید صورتی ارتباط دارد.

از طرف دیگر سینوس کاورنو از راه سینوس Petrosal فوقانی به سینوس عرضی و از راه سینوس Petrosal تحتانی به ورید و داج داخلی مربوط است . سینوسهای کاورنو دو طرف توسط شبکه های وریدی که از جلو و عقب سل تورسیك میگذرند با هم ارتباط پیدا می کنند .

* دانشکده پزشکی پهلوی - تهران.

تشخیص :

آنژیوگرافی سمت ضایعه بهترین وسیله تشخیص این بیماری است. در این بیماری بجای اینکه ماده حاجب مسیر طبیعی خود را طی کند از داخل کاروتید بداخل شریان مغزی قدامی و مغزی میانی برود وارد سینوس کاورنو شده و بداخل وریدهای چشمی و حتی وریدهای صورتی رفته و آنها را نمایان میسازد (شکل ۱).

درمان :

تاکنون درمانهای مختلفی پیشنهاد شده ولی هیچکدام هنوز قاطعیت پیدا نکرده است و اعمال جراحی زیر تا اندازه ای مؤثر و متداول میباشند.

در درمان این بیماری دو موضوع باید مورد توجه قرار گیرد:

اول- انسداد فیستول.

دوم- حفاظت سیر کولاسیون مغز.

اول- انسداد فیستول:

برای انسداد فیستول یا خروج آن از دستگاه گردش خون راههای مختلفی پیشنهاد شده که مهمترین آنها بقرار زیر است :

الف- بستن شریان کاروتید اصلی در گردن:

معمولاً بستن شریان کاروتید اصلی در گردن اولین اقدام جراحی است که در مورد این بیماران صورت می گیرد و گاهی با همین عمل ساده تعدادی از بیماران بکلی بهبود می یابند .

در بعضی از مواقع مدتی بعد از عمل جراحی ممکن است بیماری بهمان شدت یا قدری خفیف تر عود نموده و یا اینکه اصلاً عمل جراحی تأثیری نداشته باشد که در این موارد معمولاً اقدام به عمل جراحی زیر خواهد شد.

ب- بستن شریان کاروتید داخلی در گردن:

با این عمل نیز عده ای بهبود می یابند در مورد آنهایی که ایندو عمل جراحی رویشان مؤثر نباشد عمل بعدی را بکار می بریم.

پ - بستن شریان کاروتید داخلی در داخل جمجمه:

این عمل همیشه بعد از بستن شریان کاروتید اصلی و داخلی در گردن صورت می گیرد و محل بستن شریان در داخل جمجمه بین شریان رابط خلفی و سینوس کاورنو است.

در صورت امکان حتماً باید شریان چشمی نیز بسته شود چون با بستن آن تمام راههایی که ممکن است بداخل شریان کاروتید داخلی خون برسانند قطع میشود.

بنابراین با انجام تمام اعمال فوق، اغلب مواقع این بیماری معالجه شده و ناراحتیهای بیمار از بین میرود.

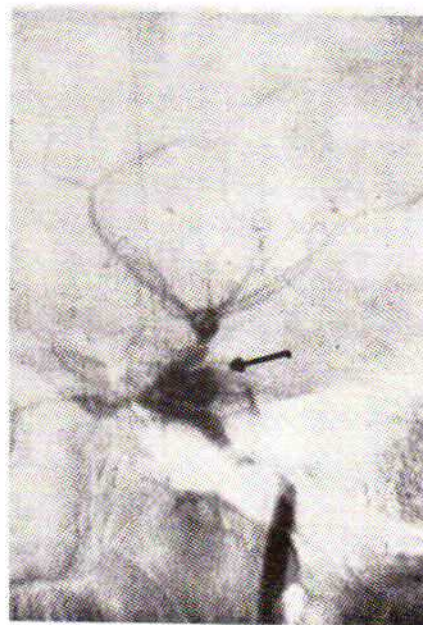
اخیراً عده ای، اقدام دیگری برای درمان این بیماری به این شرح

نزد این بیماران موقع بلند کردن جسم سنگین یا خم کردن سر بجلو اگزوفتالمی در اثر ورود خون زیادتری به چشم، شدیدتر میگردد. علامت زودرس دیگر که همان موقع یا در مدت ۲-۳ روز ظاهر میشود مورمور سیستولیک است یعنی در روی ناحیه تامپورال طرف اگزوفتالمی یا روی چشم همان طرف با گوش یا گوشه صدای مور مور سیستولی بلندی (Loud systolic murmur) شنیده میشود که خود بیمار نیز بطور دائم آن را حس کرده و برایش فوق العاده ناراحت کننده و غیر قابل تحمل است.

اگر شریان کاروتید اصلی سمت ضایعه را در گردن فشار دهیم این صدا از بین رفته و دیگر شنیده نمیشود.

علت شنیدن این سوفل یا ضربان، عبور خون با فشار زیاد (فشار شریانی) از داخل سوراخ کوچکی از شریان کاروتید بداخل سینوس کاورنو که دارای فشار کمتری است میباشد.

علامت مهم دیگر فلج یا سستی اعصاب مجاور سینوس کاورنو به خصوصاً فلج زوج شش است که از همه به شریان کاروتید نزدیکتر میباشد. در موارد شدید افتالموپلژی کامل پیدا میشود.



شکل ۱ - فیستول کاروتید و کاورنو با فلش مشخص شده است.

گاهی بعلمت بالا بودن فشار خون در سینوس کاورنوی سمت معیوب و اینکه این سینوس با سینوس طرف مقابل ارتباط دارد در سمت مقابل نیز فشار سینوس ورودی بالا رفته و در نتیجه در چشم مقابل علامت خفیف تری ظاهر میگردد. در این بیماری از نظر آزمایشگاهی تغییراتی دیده نمیشود و الکتروانسفالوگرافی معمولاً ضایعه ای نشان نمیدهد، ولی وسیله تشخیص آنژیوگرافی است.

انجام داده اند :

از راه شریان کاروتید اصلی در گردن قطعه کوچکی عضله بداخل شریان میفرستند که این عضله سوراخ شریان را در داخل کاروتید مسدود کند. البته اگر چنین اتفاقی همیشه واقع شود نتیجه عمل خوبست ولی گاهی عضله از محل مورد نظر رد شده و باعث انسداد شاخه‌های شریان کاروتید و در نتیجه عوارض عصبی تازه‌ای میگردد پس این روش جدید هم درمان قاطع نبوده و مورد استفاده تمام متخصصین نمیباشد.

دوم- حفاظت سیر کولاسیون مغز :

چون مقدار زیادی از خون شریان کاروتید داخلی در این بیماری که باید بمغز برود وارد سینوس کاورنو شده و بداخل سیستم ورید برمیگردد. لذا خون بمقدار کافی بمغز نمیرسد بنابراین در اوائل بیماری که هنوز شاخه‌های جانبی درست نشده و تا حدودی جبران این کمبود را نکرده است خون شریان مغزی قدیمی و شریان چشمی بداخل شریان مغزی میانی که دارای اهمیت بیشتری است بر میگردد. از طرف دیگر بطور طبیعی بواسطه پیوندهای شریان مغزی خلفی مقداری خون وارد منطبقه سیلوین میشود. پس از مدتی که شاخه‌های جانبی درست شدند یک فشار متعادل خون را بتمام قسمتهای مغز میرساند. حال اگر این بیماران را مورد عمل جراحی قرار داده و اقدام به بستن شریان کاروتید اصلی یا شریان کاروتید داخلی

کنیم در عده‌ای از بیماران که شاخه‌های جانبی کافی است بیماران بهبود پیدا می نمایند ولی در آنهایی که شاخه‌های جانبی کافی نیستند این فشار متعادل بهم خورده و تمام خون شرایین مخصوصاً خونی که داخل شریان سیلوین می گشت برگشته وارد فیستول میشود در مورد اخیر علاوه بر بستن شریان کاروتید در گردن مجبوریم شریان کاروتید داخلی را همانطور که ذکر شد در داخل جمجمه نیز ببندیم .

بعضی از مواقع پس از بستن شریان کاروتید اصلی یا کاروتید داخلی در گردن ، بیمار دچار کم خونی مغز مثل فلج نیمه بدن یا آفازی و یا اختلالات روحی و غیره میشود که در این موارد باید فوراً لیگاتور روی شریان را برداشت زیرا ناراحتیهای جدید بمراتب از بیماری اولیه بدتر و خطرناکتر است.

خلاصه و نتیجه:

بطور کلی بهترین راه درمان این بیماران در صورت امکان بستن شرایین کاروتید اصلی و کاروتید داخلی در گردن و بستن شریان کاروتید داخلی در داخل جمجمه بین شریان رابط خلفی و سینوس کاورنو میباشد و حتی المقدور باید شریان چشمی را نیز بست تا از هر طرف جریان خون بداخل فیستول قطع شود. روش وارد کردن عضله از راه کاروتید اصلی در گردن برای مسدود کردن فیستول یعنی سوراخ شریان کاروتید داخلی نیز در بعضی بیماران مؤثر بوده است ولی هنوز درمان قاطعی نیست.

REFERENCES:

- 1- Brooks, B. : Discussion of Noland and Taylor. Trans. South. Surg. Ass , 1931, 43, 176-177.
- 2- Browder, I., : Treatment of Carotid artery Cavernous Sinus fistula report of a case. Arch. Ophthal. Chicago 1937, 18: 95 - 102
- 3- Gurdjan, E. S.,: Packing of internal Carotid artery with muscle in treatment of Carotid - Cavernous arteriovenous aneurysm. Arch. ophtal. Chicago 1968 19: 936 - 94.
- 4- Hamby W, and Gardner W.,: Treatment of pulsating exophthalmos, with report of two cases. Arch. Surg. 1971
- 5- Hayes G, external Carotid - Cavernous sinus fistulas J. Neurosurg, 1963 20: 692 - 700
- 6- Joeger R. Intracranial aneurysms South. Surg. 1969, 15: 300-312
- 7- Noland L, and Taylor Pulsating exophthalmos, result of injury. Trans. South. Surg Ass. 1971 43: 171 - 177.