

## کم‌خونی مادرزادی از نوع Blackfan-Diamond (گزارش دو مورد)

مجله نظام پزشکی

سال پنجم، شماره ۲، صفحه ۱۱۰، ۲۵۳۵

دکتر قدسی دانشبند\* محمدحسین مرندیان\*\*

علائم آزمایشگاهی: هموگلوبین ۵ گرم٪، هماتوکریت ۱۸٪، گلبول سفید ۸۶۰۰ درمیلیمترمکعب، باتونه ۶٪، سگمانته ۴۴٪، لنفوسیت ۴۸٪، لنفوسیت آتی بیک ۲٪، رتیکولوسیت لام خون سطحی: پلاکتها مختصری افزایش یافته بودند، دو دسته گلبول قرمز دیده شد (بعلت ترانسفوزیون قبلی) که یکدسته هیپوکرمی و آنیزیتوز متوسط و دسته دیگر نرمو کرومی را نشان میداد. بیلیروبین توتال ۰/۵ میلی گرم٪، بیلیروبین مستقیم ۰/۲ میلیگرم درصد، قتال هموگلوبین ۲٪، آزمایش ادرار ومدفوع طبیعی بود. رادیوگرافی قفسه صدری طبیعی بود.

پونکسیون مغز استخوان: (شکل ۱) سلولاریته طبیعی بود. مکاریوسیتها مختصری افزایش یافته بودند. تمام مراحل سری میلوئید بطور طبیعی دیده میشد. آهن ذخیره شدت افزایش یافته بود. لنفوسیتها افزایش را نشان میدادند که باسن بیمار مطابقت داشت. سری اریتروئید دیده نشد. تکرار پونکسیون مغز استخوان نتایجی شبیه به مغز استخوان قبلی نشان داد با این تفاوت که مقدار خیلی کم سری اریتروئید در مراحل پرواریتروبلاست دیده میشد. سیر بیماری: درمان با پردنیزون ۲ میلی گرم برای هر کیلوگرم وزن در روز شروع شد که بزودی علائم کوشینکوئید و هیرسوتیسم ظاهر گردید، بهمین جهت مقدار دارو به نصف تقلیل داده شد. بیمار مرتباً احتیاج به ترانسفوزیون داشت، تا تدریجاً هموگلوبین ۵/۱۲ گرم٪ و رتیکولوسیت به ۱٪ افزایش یافت. در این مدت مقدار پردنیزون را کاهش داده و ۱۵ ماه پس از شروع، درمان بکلی قطع گردید. تکرار پونکسیون مغز استخوان در این تاریخ (شکل شماره ۲) انجام گرفت که سری میلوئید ومکارا-

کاهش گلبولهای قرمز بدون اختلال سایر عناصر خون (Pure red cell aplasia) بیماری نادری است (۱، ۲) که به اسامی erythroblastic hypoplasia erythroblastopenia و erythroid hypoplasia و red cell agenesis نیز گزارش شده است (۳).

این بیماری به اشکال بالینی حاد و مزمن، مادرزادی و اکتسابی تظاهر میکند (۳-۵).

نوع مادرزادی به اسامی Congenital red cell aplastic anemia Congenital erythroblastopenia و Erythroblastopenia شناخته شده است (۶). هدف انتشار این مقاله گزارش دومورد کم‌خونی مادرزادی گلبول قرمز (Blackfan-Diamond syndrome) میباشد که یکی از آنها بهبود کامل یافته است.

### شرح حال بیماران:

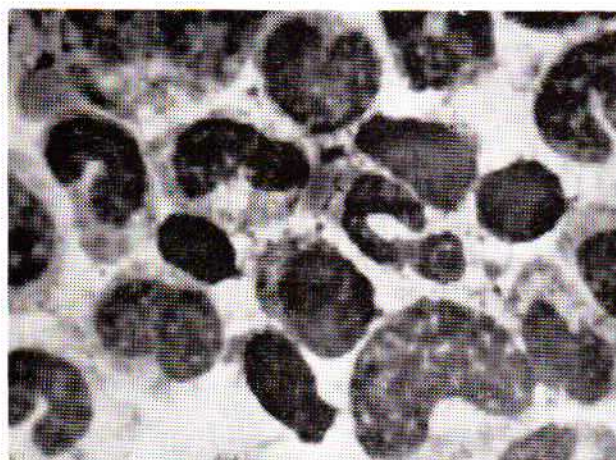
بیمار اول - ل.الف، دختری است ۱۱ ماهه که در تاریخ ۱۳۷۱/۰۷/۲۵ بعلت کم‌خونی در بخش کودکان دانشکده پزشکی پهلوی بستری گردید. بیمار از سن ۱۵ روزگی مرتباً هر ۱۵ تا ۳۰ روز یکبار ترانسفوزیون شده است. پدر ومادر نسبت فامیلی خیلی دوری باهم دارند.

معاینه فیزیکی: وزن ۱۰ کیلوگرم، قد ۷۰ سانتیمتر، دوسر ۴۵ سانتیمتر، حرارت ۳۷/۳ درجه سانتیگراد، نبض ۱۶۰ در دقیقه، تنفس ۲۲ در دقیقه. کودک بسیار رنگ پریده بود. معاینه گوش وحلق و بینی نکته مرضی را نشان نمیداد. قلب وریه طبیعی بود. در معاینه شکم کبد وطحال حس نشد.

\* دانشکده پزشکی پهلوی، دانشگاه تهران.

\*\* دانشکده پزشکی، دانشگاه ملی ایران.

باتوننه ۲٪، سگمانته ۳۸٪، اتوزینوفیل، ۲٪، منوسیت ۲٪، لنفوسیت ۵۶٪، پلاکت ۲۸۰۰۰۰ میلیمتر مکعب - گلبولهای قرمز نرمو کروم بودند. آزمون مانتو منفی بود. بیلیروبین توتال ۰/۳ میلی گرم درصد، بیلیروبین مستقیم ۰/۲ میلی گرم درصد. آزمون کومبس و آزمایش ادرار و مدفوع منفی بود. رادیوگرافی قلب و ریه و جمجمه طبیعی بودند.



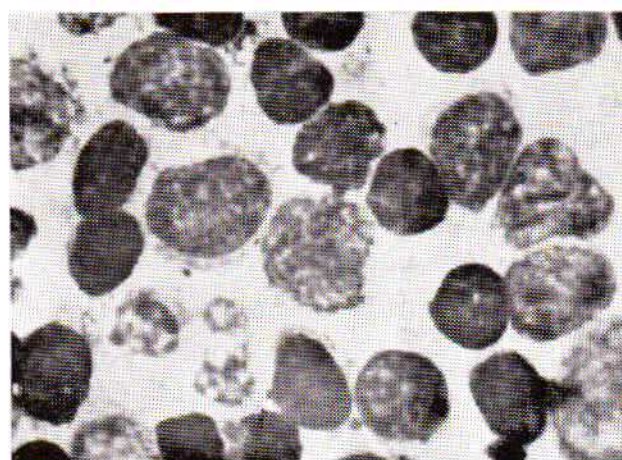
شکل شماره ۳- مغز استخوان بیمار دوم (درشت نمائی ۱۰۰).

پونکسیون مغز استخوان (شکل شماره ۳): سلولاریته طبیعی بود. مگاکاریوسیتها مختصری افزایش یافته بودند. تمام مراحل سری میلوئید بطور طبیعی دیده میشد. سری اریتروئید شدت کاهش یافته و تعداد خیلی کم آن در مراحل پرواریتر و بلاست دیده میشدند. لنفوسیتها طبیعی بودند. درمان با پردنیزون ۱۰ میلی گرم در روز شروع گردید و یک هفته بعد پس از سه ترانسفوزیون که هموگلوبین به ۹/۲ گرم درصد رسیده بود بیمار مرخص گردید. متأسفانه بیمار جهت پی گیری به درمانگاه مراجعه نکرد.

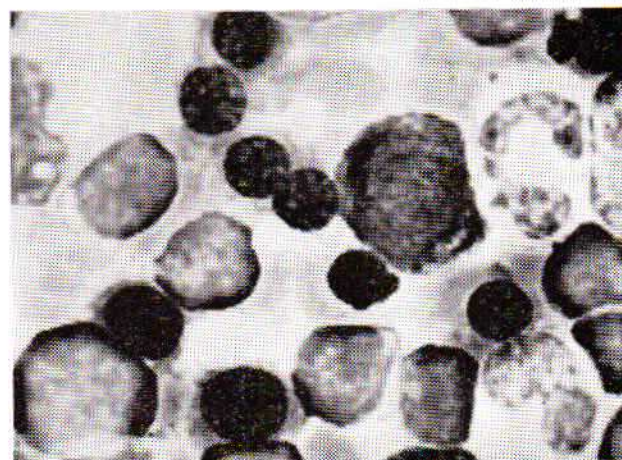
#### بحث:

آپلازی خالص گلبولهای قرمز بیماری است که با کاهش قابل ملاحظه اریتروبلاستهای مغز استخوان مشخص میشود. گرانولوپوئز و مگاکاریوسیتوپوئز معمولاً طبیعی است. نوع حاد این بیماری معمولاً در جریان کم خونی همولیتیک مخصوصاً اسفروسیتوز و گاهی بدون علت واضحی تظاهر میکند و خود بخود نیز بهبود پیدا میکند (۳). آپلازی حاد در دنباله مصرف بعضی از داروها مثل دیلانین (Diphenyl hydantoin) که باعث کاهش سنتز DNA میشود (۸، ۷، ۳) اسیدفولیک و بعضی عقونتهای ویرال نیز گزارش شده است (۳).

نوع مادرزادی این بیماری (Blackfan-Diamond syndrome) تاکنون ۹۲ مورد گزارش شده است (۲) که بصورت صفت غیر وابسته



شکل شماره ۱- مغز استخوان بیمار اول قبل از درمان (درشت نمائی ۱۰۰).



شکل شماره ۲- مغز استخوان بیمار اول پس از درمان (درشت نمائی ۱۰۰).

یوسیتها طبیعی بودند و سری اریتروئید بمقدار طبیعی در مراحل مختلف دیده میشد. کودک مرتباً تحت معاینه و آزمایش است و تا تاریخ این گزارش از نظر بالینی و آزمایشگاهی در حال بهبود کامل میباشد.

بیمار دوم - ن.ص، سری است ۱۱ ماهه که بعثت کم خونی در تاریخ ۵۲/۸/۱۵ در بخش کودکان دانشکده پزشکی پهلوی بستری گردید. کم خونی کودک از سن ۶ ماهگی شروع گردید و از آن تاریخ مرتباً ترانسفوزیون شده است.

معاینه فیزیکی: وزن ۷۳۰۰ گرم، قد ۷۴ سانتیمتر، دورسر ۴۵ سانتیمتر، حرارت ۳۶/۸ درجه سانتیگراد، نبض ۱۰۰ در دقیقه، تنفس ۲۳ در دقیقه. کودک بسیار کم خون بنظر میرسید. گوش و حلق و بینی طبیعی بود. قلب و ریه طبیعی بود.

شکم طبیعی، کبد و طحال حس نشد. اندامها طبیعی بودند.

علائم آزمایشگاهی: هموگلوبین ۲/۶ گرم٪، هماتوکریت ۹٪، رتیکولوسیت ۳/۰٪، گلبولهای سفید ۸۸۰۰ در میلیمتر مکعب،

است. قضاوت نقش درمان در بهبود این بیماری مشکل است چون دیاموند (Diamond) بهبود خود بخودی را در نوع مادرزادی گزارش کرده است (۲۳). در نوع ثانوی وجود پادتن در پلاسما مجوز مصرف داروهای مهارکننده ایمنی (Immunosuppressive) مثل پورینتول (Purinethol)، سیتوکسان (Cytoxan)، Azathioprine و گاما گلوبولین اسبی ضد تیموس انسانی (Horse antihuman thymocytic immuno globulin) میباشد (۷، ۱۶، ۲۴). در موارد نادری برداشتن تیموس (۷) و طحال (۴) مفید واقع میشود. مطالعات ایمنی در نوع مادرزادی بندرت انجام گرفته است و تا زمانی که مکانیسم ایمنی شبیه به نوع ثانوی در نوع مادرزادی به اثبات نرسیده است تجویز داروهای مهارکننده ایمنی (Immunosuppressiva) را در این نوع صلاح نمیدانند (۷، ۴).

#### خلاصه:

دو مورد کم‌خونی مادرزادی گلوبولهای قرمز (Pure red cell Blackfan - Diamond syndrome aplasia) که در بخش کودکان در دو سال اخیر بستری شده بودند معرفی شد. سن هر دو کودک موقع بستری شدن ۱۱ ماهه و هیچکدام سابقه خانوادگی و یا ناهنجاریهای عضوی نداشته‌اند یکی از آنها پس از درمان با کورتیکواستروئید بهبود پیدا کرده است.

شیر خواری که با کم‌خونی شدید بدون اختلال پلاکت و گلوبولهای سفید مراجعه نماید آپلازی مادرزادی گلوبولهای قرمز یکی از تشخیص‌های بالینی میباشد. کاهش شدید رتیکولوسیت در خون محیطی و کاهش شدید سری اریتر وئید در مطالعه مغز استخوان این تشخیص بالینی را تأیید میکند.

به جنس غالب (Autosomal dominant) منتقل میشود (۲، ۹، ۱۰). این نوع ممکن است ناهنجاریهای عضوی نیز همراه باشد (۳، ۱۱). در بیمارانی که در این گزارش معرفی شدند ناهنجاریهای عضوی وجود نداشته است. چون بهبود خود بخود یا با تجویز کورتیکواستروئیدها در این نوع مشاهده شده است. بنظر میرسد که بافت اریتر وئید قادر به فعالیت میباشد ولی یا به علت فقدان مواد متابولیکی لازم و یا مهار شدن اولیه آن فعالیت نمیکند (۳). اختلال متابولیسم تربیتوفان را یکی از علل این بیماری ذکر کرده‌اند (۲). نوع ثانوی مزمن در هر سنی دیده میشود و معمولاً همراه تو موز تیموس (Thymoma) و اکثر آدرنزدبزرگسالان - خصوصاً در زنان بعد از سن ۵۰ سالگی گزارش شده است (۱۲-۱۵). این نوع بیماران پادتنی (آنتی کر) در پلاسما دارند که از سنتز گلوبولهای قرمز جلوگیری میکنند (۱۶-۱۸). این پادتن در IgG گلوبولین واقع شده (۷، ۱۶) و تابع مکمل است (Complement dependent) (۱۹). همراه بودن آپلازی خالص گلوبول قرمز با لوپوس اریتماتوز، میاستنی گراو (Myasthenia gravis) و تو موز تیموس، مبداء ایمنی این بیماری را تأیید میکند (۲۰-۲۲).

نوع مادرزادی آپلازی گلوبول قرمز بین سنین ۲ هفتگی تا دو سالگی تظاهر میکند (۳) ولی شیوع آن بیشتر در سن ۱۲ تا ۱۵ ماهگی است (۱۲).

برای درمان نوع مادرزادی از کورتیکواستروئیدها استفاده میشود و هر چه درمان دیرتر شروع شود تأثیر آن کمتر خواهد بود (۶). در مواردی که بیماری باین دارو جواب ندهد آندروژن را به درمان اضافه میکنند (۷، ۲۳). یکی از دو بیماری که در این گزارش معرفی شد پس از درمان با کورتیکواستروئید بهبود کامل پیدا کرد که این بهبود پس از قطع درمان بمدت ۸ ماه ادامه داشته

#### REFERENCES:

- 1- Krantz S.B. and Kao V. Studies on red cell aplasia. II. report of second patient with an antibody to erythroblast nuclei and a remission after immunosuppressive therapy. Blood 34: 1-13, 1969.
- 2- Eliachar E., Maret C., Lemonnier A., Glacomine T., Tassy R., Beust M. and Gravia J. Anemie de Blackfan-Diamond, une etude familiale du metabolisme du tryptophane. Annals. de Ped. 13:165-168, 1966.
- 3- Erslev A.J. Pure red cell aplasia. In Hematology edited by Williams W.J., Beutler E., Erslev A.J. and Rundles R.W. 1972, McGraw-Hill book company. P. 227.
- 4- Krantz S.B. Pure red cell aplasia. N. Engl. J. Med. 291:345-350, 1974.
- 5- Wintrobe M.M. and Bithell T. C. Bone marrow failure In Principles of Internal Medicine, edited by Harrison T. R., Wintrobe M.M. Thron G.W.G. Adams R.D., Braunwald E., Isselbacher K.J. and Petersdorf R.G., 1974; 6th edition., McGraw-Hill Book Company N.Y.P. 1627.
- 6- Nelson W.E., Vaughn V. B. and McKay R. J. Text book of Pediatrics, 9th edition, 1969. Saunders Company, Philadelphia P. 1044.

- 7- Krantz S.B., Pure red cell aplasia. *Brit. J. Hemat.* 25:1-6, 1973.
- 8- Jeong Y.G., Yung Y. and Riva G. Pure red cell aplasia and diphenylhydantoin. *J.A.M.A.* 229:314-315, 1974.
- 9- Hunter R.E. and Hakanie N. The occurrence of congenital hypoplastic anemia in half brothers. *J. Ped.* 81:346-348, 1972.
- 10- Hamilton P.J., Dawson A.A. and Galloway W.H. Congenital erythroid hypoplastic anemia in mother and daughter. *Arch. Dis. Child.* 49:71-73, 1974.
- 11- Ravaille C., Ravaille-Mauer M.L. Deux cas de la maladie de Blackfan-Diamond dans la même famille avec bifidite du pouce et résultat favorable du traitement hormonal chez l'ainé. *Pédiatrie* 20:51-62, 1965.
- 12- Harris J.W. and Kellermeyer R.W. The red cell. Revised edition. 1970, Harvard University Press Cambridge, Massachusetts, P. 717.
- 13- Ellmass L. Thymoma and pure red cell aplasia. *N. Engl. J. Med.* 288: 729-733, 1973.
- 14- Krantz S. Thymoma and red cell aplasia. *N. Engl. J., Med.* 288: 1185-1186, 1973.
- 15- Krantz B.S. Studies on red cell aplasia. *Blood* 34: 1-12, 1969.
- 16- Krantz S.B. Studies on red cell aplasia. III Treatment with horse antihuman thymocyte gamma globulin. *Blood* 39: 347-360, 1972.
- 17- Krantz S.B., Moore W.H. and Zaentz S.D. Studies on red cell aplasia. Presence of erythroblast cytotoxicity in gamma g globulin fraction of plasma. *J. Clin. Invest.* 52:324-336, 1973.
- 18- Safder S.H., Krantz S.B. and Brown E.B. Successful immunosuppressive treatment of erythroid aplasia appearing after thymectomy. *Brit. J. Hemat.* 19:435-443, 1970.
- 19- Zaentz S.D. and Krantz S.B. Studies on pure red cell aplasia. Development of two stage erythroblast cytotoxicity method and role of complement. *J. Lab. Clin. Med.* 82: 31-43, 1973.
- 20- Mackecheenie H.L.N. Squires A.H., Plastts M. and Pruzanshi W. Thymoma, myasthenia gravis, erythroblastopenia and systemic lupus erythematosus in one patient. *Can. Med. Assoc. J.* 109:733-738, 1973.
- 21- Chollet P., Cavaroc M. Delagnillaunie J. Yermia J.C. and Rey M. Erythroblastopenie et lupus érythémateux disséminé. *Nouv. Press. Med.* 3:32, 1974.
- 22- Cassileth P.P. and Myer A.R. Erythroid aplasia in systemic lupus erythematosus. *Amer. J. Med.* 55: 706-710, 1973.
- 23- Wintrobe M.M. *Clinical Hematology*. 7th edition 1974, Lea and Febiger. Philadelphia. P. 1769.
- 24- Botteger L.E. and Pauzing A. Pure red cell anemia: immunosuppressive treatment. *Ann. Int. Med.* 76: 593-597, 1972.