

## معرفی دومورد میوتونی مادرزادی تامپسون در کودکان

مجله نظام پزشکی

سال پنجم، شماره ۲، صفحه ۱۴۵، ۲۵۳۵

دکتر محمد حسین مرندیان\* دکتر حسینعلی عسگری - دکتر محمود کمبیری - دکتر بوذرجمهر بهروزی\*\*

مقدمه:

طولانی شدن زمان Decontraction عضله را پدیده میوتونی مینامند. بیماری تامپسون (Thomsen) از فراوانترین بیماریهای میوتونیک است. موارد معدودی از این بیماری در نقاط مختلف جهان دیده شده است (۴) و بهمین جهت دومورد از آن را که اخیراً در کودکان ایرانی مطالعه کرده ایم معرفی میکنیم. در این دو بیمار، میوتونی عضلانی شدید و منتشر و اختلالهای حرکتی ناشی از آن در خور توجه است.

شرح حال بیمار اول: علی-ح... (پرونده شماره ۱۸۶۹۵) پسر بچه ۶ ساله ایست که در شهر یورماه ۱۳۵۲، در بخش ۲ کودکان مرکز پزشکی پهلوی بعثت ناتوانی جسمی و عدم قدرت در راه رفتن بستری شد. خانواده بیمار ساکن یکی از دهات همدان میباشد. پدر و مادر نسبتاً جوان هستند، هم خون نیستند و از نظر بالینی دچار بیماری عضلانی نمی باشند. همچنین ۳ برادر و دو خواهر بزرگ این بیمار از هر نظر سالم هستند. دوران حاملگی و زایمان طبیعی بوده و طفل تا ۴ سالگی بی اشکال رشد کرده است. در چهار سالگی پدر و مادر متوجه سفتی عضلات کودک و اشکال در راه رفتن و از پله ها بالا رفتن وی شده اند.

این اشکالات حرکتی شدت و ضعف پیدا میکرده و در فصول سرما بیشتر میشده است. در پنج سالگی طفل بزرگت و بکندی راه میرفت و اگر شیئی را در دست میگرفت قادر برها کردن آن نبود و غالب اوقات از ناحیه صورت و تنه عرق میکرد. رشد فکری، قد و وزن وی طبیعی بود. ریتم و دامنه حرکات تنفسی

طبیعی بنظر میرسید ولی بعد از چند حرکت، برجستگی عضلات دور سینه اش جلب توجه میکرد.

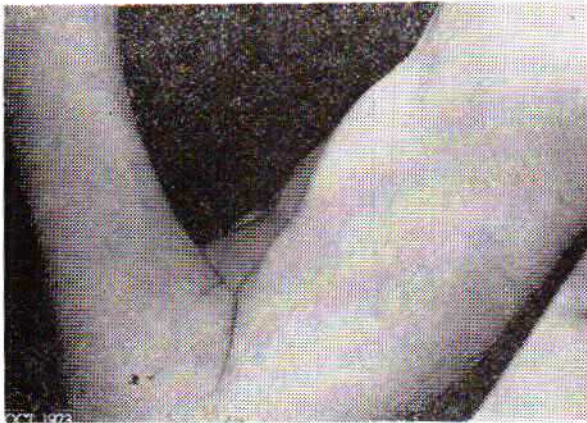
عضلات شکم در اثر انقباض دائم بقطعات افقی موازی تقسیم شده بود. در ناحیه شانه و بازوها عضلات برجسته و سفت بود. دستها بحالت پنجه درآمده بود و با شکل بازمی شد. در اندامهای تحتانی سفتی عضلات مانع از حرکت مفاصل بود و کودک بکندی و بزرگت راه میرفت. عضلات ناحیه گردن، صورت و دهان طبیعی بود. رفلکس های وتری بطور قرینه در دو طرف وجود داشت. قدرت عضلانی محفوظ مانده بود و اثری از آتروفی عضلانی دیده نمی شد. در اثر وارد کردن ضربه ای باچکش، عضله بحالت انقباض درمی آمد و برجستگی عضلانی (Bourrelet myotonique) تشکیل میشد. اغلب اوقات عرق زیادی در ناحیه سر و صورت وجود داشت.

شکلهای شماره (۱-۲-۳-۴) نشانه های بالینی این بیمار را نشان میدهند. در امتحانات آزمایشگاهی فورمول شمارش خون محیطی، قند خون، الکترولیت های خون، آنزیم کراتین فسفو کیناز، کراتینین ادرار و سرعت رسوب گلبولی طبیعی بود.

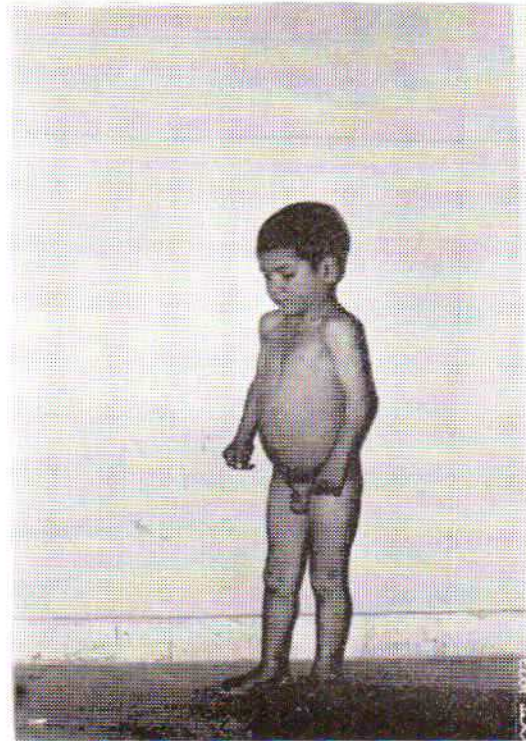
رادیو گرافی قفسه صدری و اندامهای تحتانی طبیعی بود. باروش الکترودهای سوزنی مطالعه الکترومیو گرافیک در عضلات پا انجام گرفت: به هنگام استراحت عضله، پوتانسیل هائی بادامنه و فوکانس متغیر فعالیت دائمی فیبرهای عضله را نشان میداد و این فعالیت در زمان انقباض ارادی عضله تغییر قابل توجهی پیدا نمیکرد. در حالیکه در اثر ضربه روی عضله و یا حرکت دادن سوزن در داخل عضله شلیک های میوتونیک ظاهر میشد.

\* مرکز پزشکی لقمان الدوله ادهم، دانشگاه ملی ایران.

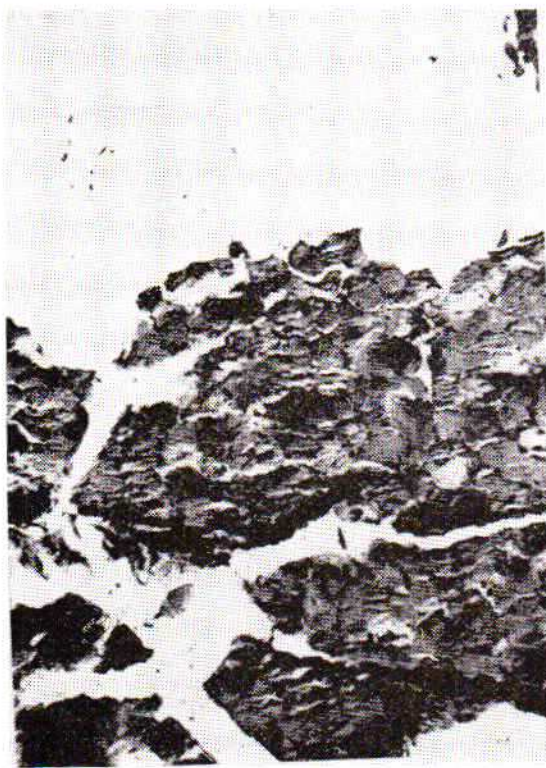
\*\* دانشکده پزشکی پهلوی، دانشگاه تهران.



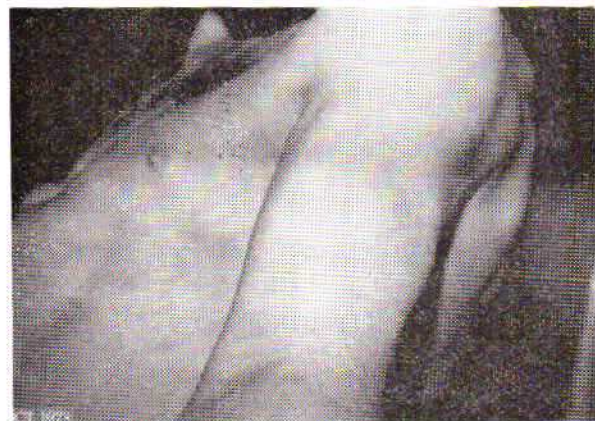شکل شماره ۴- علی-ح، انقباض عضله دوسر بازو بعد از ضربه



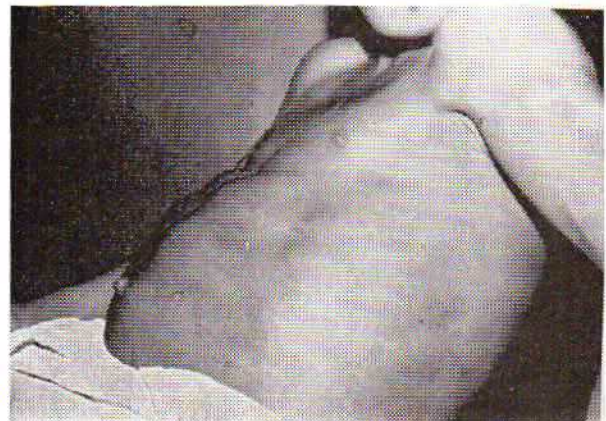
شکل شماره ۱- علی-ح، حالت سختی عضلات بدن



شکل شماره ۵- علی-ح، منظره میکروسکوپی بافت برداری عضله ساق پا.



شکل شماره ۳- علی-ح، میوتونی عضلات دورشانه



شکل شماره ۳- علی-ح، میوتونی عضلات شکم

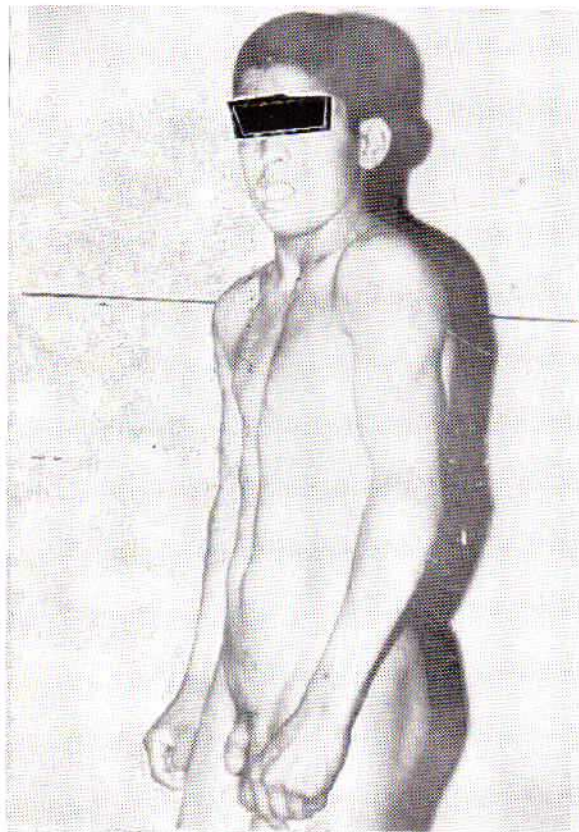
در بافت برداری که از عضله ساق پا بعمل آمد قطر فیبرهای عضلانی کمی متفاوت بود ولی آتروفی عضلانی دیده نشد (شکل شماره ۵).  
 کودک تحت درمان بادی فیل هیدا توئین بمقدار روزانه ۶ میلی گرم بازاء هر کیلو گرم وزن بدن قرار گرفت و مرخص شد. چهار ماه بعد در معاینه مجدد، میوتونی بطور قابل توجهی کاهش پیدا کرده بود و راه رفتن بعد از چند لحظه مکث و تأمل، بکنندگی امکان پذیر بود.

کردن اشیاء نوجوان را آزار میداد. موقعیکه بیمار ۱۳ سال داشت خانواده وی بدلیل شغلی در تبریز مستقر شد. هوای سرد این شهر باعث تشدید نشانه‌های بالینی گردید. بیمار دیگر قادر بر راه رفتن نبود، قیافه‌وی بیحرکت و دستها بحالت چنگ درآمده بودند و کودک قادر بلباس پوشیدن و یابستن دکمه‌های خود نبود. بیمار اغلب اوقات عرق میگرد و حرکات جویدن و حرف زدن مشکل شده بود. باین نشانه‌ها وی در بیمارستان بساک تبریز بستری شد و در این بیمارستان آزمایش‌های بیولوژیک و بافت برداری عضله چهارسر ران از وی بعمل آمد.

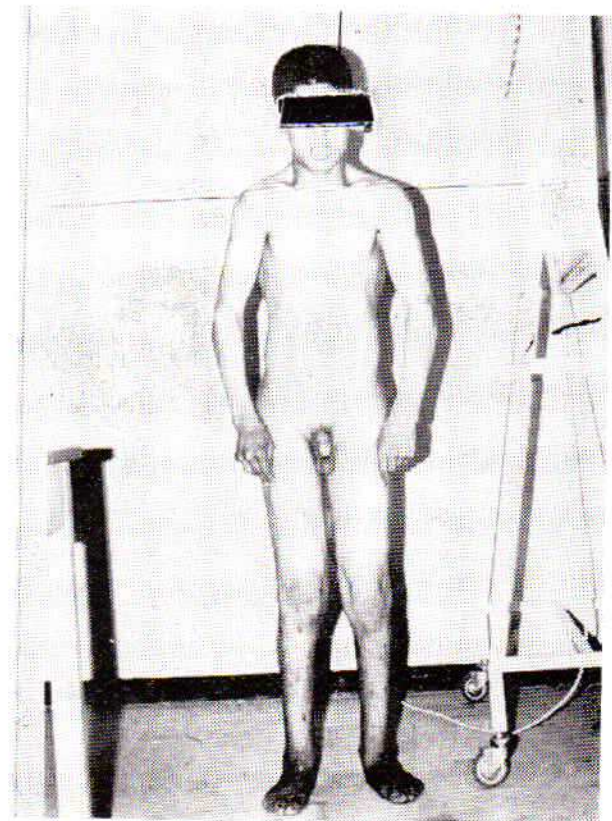
در آزمایش ورودی در بخش کودکان بیمارستان لقمان الدوله ادهم (دانشگاه ملی) قیافه کودک از ابتدا جلب توجه میکند: صورت بیحرکت، دهان نیمه باز، عضلات ماستروگردن منقبض و برجسته بودند. بیمار میتوانست پلکها را ببندد و حرکات کره چشم وی در تمام جهات طبیعی بود. بکندی حرف میزد، بزحمت میجوید ولی بخوبی بلع میگرد. عضلات اندامها سفت و برجسته بودند و این حالت در ریشه اندام بیشتر از انتهای آن جلب توجه میکرد. چنانکه باچکش ضربه‌ای برعضله وارد می‌آوردیم برجستگی درمحل ضربه بمدت چند دقیقه بوجود می‌آید. در هیچیک از عضلات بدن

شرح حال بیمار دوم: علی رضا، ۱۴ ساله، بدلیل اشکالات حرکتی و اختلال در حرف زدن در بخش کودکان مرکز پزشکی لقمان الدوله ادهم بستری شد. این بیمار دو برادر ۱۲ و ۱۰ ساله و یک خواهر ۶ ساله دارد که سالم هستند. پدر و مادر باهم نسبت خانوادگی دارند و دچار عارضه عضلانی نیستند. دوران حاملگی مادر وزایمان طفل طبیعی بوده است، در ۵ سالگی دچار سرخک و در ۶ سالگی دچار آبله مرغان شده است. علیرضا تا کلاس چهارم درس خوانده و از آن پس بدلیل خانوادگی بتحصیل ادامه نداده است.

تا ۱۲ سالگی هرگز اشکالات حرکتی و اختلالهای عضلانی نداشته است و نشانه‌های بالینی در این سن تظاهر کرده اند باین صورت که بعد از مدتی استراحت اگر طفل دوباره میخواست راه برود ابتدا بعلت سفتی عضلات، حرکات بکندی و بزحمت انجام میگرفت و بتدریج اختلال عملی عضله برطرف میشد در همین زمان بالا رفتن از پله‌ها برای کودک ابتدا مشکل سپس غیر ممکن شد. اختلال حرکتی صبح بیشتر از دیگر مواقع روز بود و درموقع برخاستن و یانشتن شدت پیدا میکرد. با گذشت زمان سفتی عضلات در اندامهای تحتانی شدت و انتشار بیشتری پیدا کرد و در اندامهای فوقانی نیز اختلال عمل عضله بصورت کند باز شدن دست و پا اشکال در رها



شکل شماره ۷- علیرضا- غ، میوتونی صورت- گردن و تنه.



شکل شماره ۶- علیرضا- غ، میوتونی و هیپوترافی منتشر عضلات.

بیضه‌ها قوام و حجم طبیعی داشتند و بیمار از نظر جنسی عقب‌افتادگی نداشت. (شکل‌های شماره ۶ و ۷) علائم بالینی این بیمار را نشان می‌دهند. در امتحانات آزمایشگاهی، فورمول شمارش خون محیطی، سرعت رسوب گلبولی، کلسترول خون، کلسیم و فسفر سرم، کراتین سرم، کراتین و کراتینین ادرار و کراتین فسفو کیناز طبیعی بود. الکترومیوگرافی انجام نگرفت. رادیوگرافی قفسه صدری و وجه جمجمه چیزی نشان نداد و رادیوگرافی اندامها افزایش سایه نسوج نرم عضلانی را نشان می‌داد.

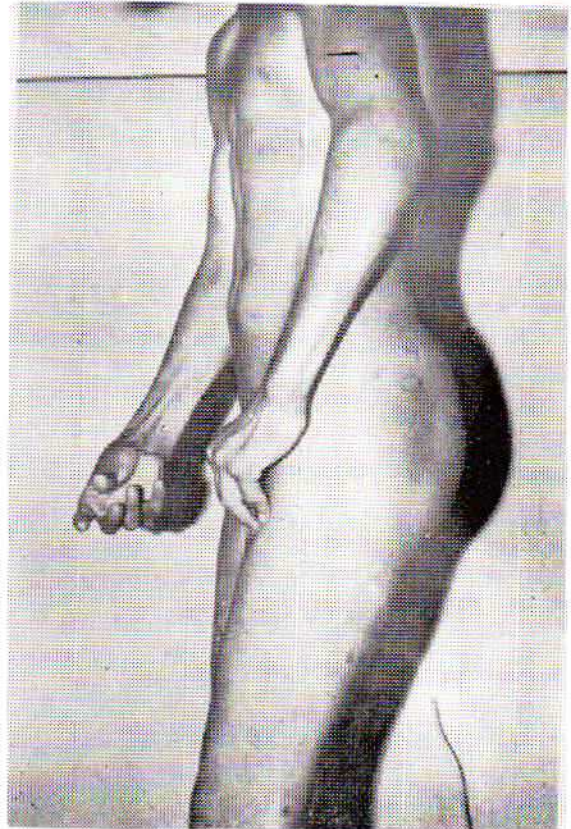
در بافت برداری عضلانی، در بعضی نقاط قطر رشته‌های عضلانی با هم تفاوت داشتند ولی تصاویر آتروفی واضح و تغییر محل هسته‌ها دیده نشد (شکل شماره ۹).

بحث: پدیده میوتونی (myotonic) که با طولانی شدن زمان Decontraction عضله مشخص میشود در چند بیماری و یا سندرم بدرجات مختلف وجود دارد.

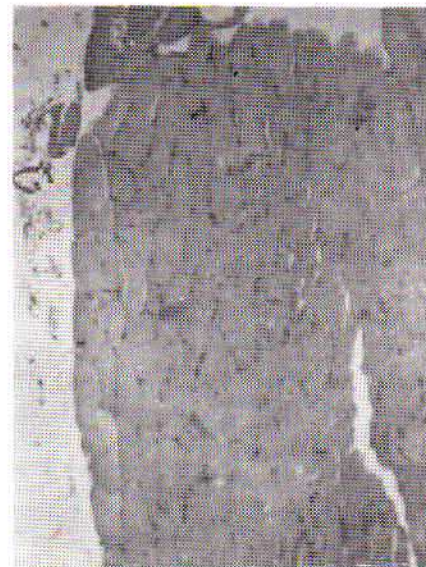
۱- میوتونی دیستروفیک Steiner شایعترین بیماری میوتونیک است (۶-۹). در این بیماری آمیوتروفی عضلات صورت منظره شبیه میوپاتی بوجود می‌آورد، لاغری عضلانی علاوه بر ناحیه صورت در عضلات پا و دست نیز بچشم می‌خورد. دیستروفی دیگر نسوج بدن با شکل مختلف در این بیماری دیده شده است که عبارتند از: اختلال ریتم قلب، کاناراکت سطحی، آتروفی بیضه‌ها، کوچک بودن تخمدان و رحم در زنان، مرض قند، طاسی، اختلال دندانها و ضایعات استخوان. در برابر این نشانه‌های متنوع، میوتونی خفیف است که در گروه معدودی از عضلات وجود دارد. اغلب بیماران باختلالهای روانی دچار هستند، آتروفی عضلانی همراه با افزایش تعداد هسته‌ها که بصورت زنجیر درمرکز سارکولم جایگزین میشوند، علامت مشخص این بیماری میباشد. همراه با این ضایعات خطوط رشته‌های عضلانی محو شده و نسج همبند افزایش پیدا میکند.

۲- در گروه سندرم‌های Paramyotonic چند بیماری بر می‌خوریم: بیماری Eulenburg فقط در اثر سرما بوجود می‌آید و بعد از پدیده میوتونی در همان ناحیه عضلانی فلج تولید میشود. ممکنست که این سندرم و میوتونی مادرزادی تامپسون با هم در یک خانواده دیده شوند (۵). در بیماری Gamstorp یا Adynamie Episodique Hereditaire میوتونی خفیفی وجود دارد و عیار پتاسیم سرم افزایش پیدا کرده است و گاهی آنرا در خانواده مبتلا به بیماری تامپسون دیده اند (۱۱). در بیماری فلج دوره‌ای خانواده‌های کاهش زود گذر قدرت عضلانی مهمترین نشانه بالینی است و میوتونی چشم گیر نیست. نشانه‌های این بیماری از دوران طفولیت و یا

آتروفی و فلج دیده نشد. بیمار مضطرب و هیجان زده بنظر میرسید، ترشح بزاق و عرق فراوان بود. در آزمایشهای بالینی، احشاء، قلب، عروق و اعصاب کاملاً طبیعی بود. آزمایش ته چشم طبیعی بود و امتحان عدسی چشم کاناراکت نشان نداد.



شکل شماره ۸- علیرضا- غ. همپرتروفی عضلات اندامها و میوتونی شدید دستها.



شکل شماره ۹- علیرضا- غ. منظره میکروسکوپیك عضله چهارسران.

و حرف زدن و جویدن وی را با اشکال مواجه میکرد. در هر دو بیمار هوای سرد و هیجان باعث تشدید میوتونی میشد. نقش عوامل روحی در بیمار دوم بخوبی نمایان بود بیمار مضطرب و هیجان زده، مدام درباره عاقبت بیماری خود از پزشکان سؤال میکرد و با کمترین ناراحتی روحی اضافی قدرت حرکت را مثل یک مجسمه سنگی از دست میداد. گرفتاری عضلات صاف در بیماری تامپسون مورد بحث بوده است (۳-۱۳) اما در بیمار ما علی رغم شدت میوتونی هیچیک از عضلات صاف بدن گرفتار نبود.

الکترومیوگرافی که معمولاً در مواردی انجام میگردد که پدیده میوتونی از نظر بالینی واضح نباشد، در بیمار اول برای کامل بودن پرونده انجام گرفت و شلیک‌های میوتونیک مشخص بیماری را نشان داد. در هر دو بیمار نتایج منفی امتحانات آزمایشگاهی و فقدان کاتاراکت، شواهدی له بیماری تامپسون میباشد. بافت برداری عضله که بدلیل خطرات بعضی از داروهای بیهوشی و اثر تشدید کننده آنها بر روی میوتونی بطریق موضعی توصیه میشود (۱۰) در هر دو بیمار ما انجام گرفت. نزد بیمار اول فیبرهای عضلانی همانگونه که در اغلب نوشته‌های پزشکی ذکر شده طبیعی بودند و باید گفت که افزایش قطر رشته‌های عضلانی کلاسیک ولی نادر است (۸-۱۲). در بافت برداری عضلانی بیمار دوم در بعضی نقاط رشته‌های عضلانی با قطر کم در بین رشته‌های طبیعی وجود داشت و این پدیده را دیگران نیز گزارش کرده‌اند (۱۲) علت و فیزیوپاتولوژی بیماری تامپسون ناشناخته مانده است و میکروسکوپی الکترونیک تغییرات مشخصی را در میوفیبریل‌ها نشان نداده است (۸-۱۲). از نظر درمانی کینیدین، پروکائین آمید یا پردنیزولون در مواقعی که میوتونی خود بخود و یا به علت سرما شدت پیدا کرده و مانع از فعالیت طبیعی بیمار شود، بکار رفته است (۱-۱۳). اخیراً دی‌فنیل هیدانتوئین نتایج رضایتبخش در معالجه میوتونی تامپسون داده است (۷) و این درمانی است که در مورد بیمار اول با موفقیت نسبی بکار بردیم.

نتیجه: در نوشته‌های پزشکی میوتونی تامپسون، بیماری نادری گزارش شده است که هیپرتروفی عضله و میوتونی دو نشانه بالینی مهم آن میباشند. این بیماری خوش‌خیم است و مانع فعالیت بدنی بیمار نمیکرد و از نظر ارثی به شکل اتوزومال غالب، اتوزومال مغلوب و اسپورادیک دیده شده است. در این مقاله دو پسر بچه ۱۴ و ۶ ساله ایرانی مبتلا به میوتونی تامپسون و بی سابقه خانوادگی معرفی شده‌اند. نکته جالب، وسعت و شدت پدیده میوتونی این بیماران است که بناتوانی جسمی قابل توجهی منجر شده است. میوتونی تامپسون خودبخود و یا تحت عوامل خارجی شدت و ضعف پیدا میکند و ممکنست که با مرور زمان میوتونی این بیماران رو به کاهش رود، درمان بادی‌فنیل هیدانتوئین نتایج مطلوب داده است.

نوجوانی تظاهر میکند و با کاهش عیار پتاسیم سرم همراه است (۱).  
۳- اخیراً سندرمی را توصیف کرده‌اند که شامل فیبریلایسیون عضلانی، کاهش قدرت عضله، هیپرتروفی کوزومیوتونی خفیف میباشد. در اینجا نیز میوتونی خفیف است و در ردیف آخر نشانه‌های بالینی قرار دارد (۲).

۴- بیماری Cornelia de Lange: در این بیماری هیپرتروفی عضلانی، عقب افتادگی روانی و سفیدی عضله از نوع خارج هرمی با آنچه در بیماری تامپسون می‌بینیم کاملاً متفاوت است. موارد نادری از این سندرم توأم با میوتونی از نوع مکانیک دیده شده و بافت برداری عضله طبیعی بوده است.

۵- هیپوتیروئیدی کودکان گاهی با هیپرتروفی عضلانی همراه است و با سندرم Debre-Semelaigne شناخته شده است. در این سندرم میوتونی ارادی، مکانیک و الکترونیک وجود دارد و اگر دیگر نشانه‌های کم کاری غده تیروئید شدید نباشند ممکنست که سندرم عضلانی با میوتونی تامپسون اشتباه شود (۱۵).

۶- در بیماری Mc. Ardle یا گلیکوژنوز نوع V اشکالات حرکت بعلت contraction عضلانی در زمان فعالیت است و اگر فعالیت ادامه پیدا کند سفیدی عضله از بین می‌رود و اشکال حرکت بر طرف میگردد. سفیدی عضله در این بیمار با درد همراه است در حالیکه میوتونی تامپسون بی درد است (۱).

۷- سفیدی عضله در Stiffmann Syndrom بعلت تتانوس مزمن عضله است و نه بعلت میوتونی (۱۷).

۸- بیمارانی که معرفی کردیم دچار میوتونی شدید بی دیستروفی سایر نسوج، بی آمیوتروفی، بی فلج، بی اختلالهای عصبی میباشند و با هیچیک از بیماری‌هایی که ذکر شد تشابه بالینی ندارند و بی‌شک از نوع میوتونی مادرزادی تامپسون میباشد. در حدود ۱/۴ موارد بیماری تامپسون از طریق کروموزم غیر جنسی و بطور غالب منتقل میشوند و در بقیه موارد بیماری تک‌گیر است و یا انتقال آتوزومال غیر وابسته به جنس دارد (۴).

نزد کودکان میوتونی تامپسون معمولاً در ۶-۷ سالگی ندرتاً در سن راه رفتن (۱۶-۱۸ ماهگی) و استثنائاً در دوران شیرخوارگی و با میوتونی صورتی تظاهر میکنند (۱). هیپرتروفی عضلانی یکنواخت و منتشر است و حالتی شبیه عضلات ورزشکاران بوجود می‌آورد (۱۳). در بیمارانی که مطالعه کرده‌ایم میوتونی در ابتدای حرکت شدید و با تکرار حرکت کاهش پیدا میکرد. این نوع میوتونی غیر منتظره (Paradoxal) کلاسیک و از نوع دیگر میوتونی که در آن تکرار حرکت سبب تشدید میوتونی میشود با سانی قابل تفکیک است (۱). نزد بیمار اول هیپرتروفی و میوتونی در تنه و اندامها منتشر بود ولی عضلات صورت و گردن گرفتار نبودند. در بیمار دوم گرفتاری عضلات گردن و صورت قیافه مخصوصی به او داده بود

REFERENCES :

- 1- Gilly R., Jeune M., Sabatini R., Farouz S., Raveau R. & Grassaut A. «La maladie de Thomsen chez l'enfant» *Pédiatrie*, 1969, 24, 515.
- 2- Greenhouse A.H., Bicknell J.M., Pesch R.N. & Seelinger D.F. «Myotonia, myokymia, hyperhidrosis & wasting of muscle» *Neurology*, 1967, 17, 263.
- 3- Hakim C.A. & Thomlison J. «Myotonia congenita in pregnancy» *J. Obstet. Gynaec. Brit. Cwlth.*, 1969, 76, 561.
- 4- Hauschild G., Schafer A., «Kasuistischer beitrage und ergebnisse zur myotonia congenita thomsen. Mit 14 Einzelabbildungen» *Archiv. für Kinderheilkunde*, 1966, 174, 365.
- 5- Hudson A. J. «Progressive neurological disorder & myotonia congenita associated with paramyotonia» *Brain*, 1963, 86, 811.
- 6- Klein D. «La dystrophie myotonique (Steinert) et la myotonie congénitale (Thomsen) en Suisse» 1 Vol. *Médecine et Hygiène (Genève)* 1958.
- 7- Munsat T.L. «Therapy of myotonia—a double-blind evaluation of diphenylhydantoin, procainamide, and placebo» *Neurology*, 1967, 17, 359.
- 8- Samaha F. J., Schroeder J.M., Rebeiz J., Adams R.D. «Studies on myotonia—biochemical & electron microscopic studies on myotonia congenita and myotonia dystrophica» *Arch. Neurol. (Chic.)*, 1967, 17, 22.
- 9- Sarrony Ch., Farouz S., Robert J.M., Sabatini R., Poncet J., Vaillant J. «La maladie de steiner chez l'enfant—Etude d'une famille» *Ann. Pédiat.* 1966, 13, 440.
- 10- Thiel R.E. «The myotonic response to suxamethonium» *Brit. J. Anaesth.* 1967, 39, 815.
- 11- Turpin R., Caille B., Lafourcade J., Bebe M. & Malafosse M. «Paramyotonie d'eulenburg et adynamie héréditaire» *Arch. Franç. Péd.* 1965, 22, 871.
- 12- Vaillaud J.C., Manassero J., Kermarec J., Duplay H. & Leclercq L. «Etude d'une famille atteinte de maladie de thomsen avec recherches enzymatiques et ultrastructurales» *Ann. Pédiat.* 1971, 18, 153.
- 13- Winters J.L., McLaughlin L.A. «Myotonia congenita, a review of four cases» *Jour. Bone and Joint Surg.* 1970, 52, 1345.
- 14- Poitout M., Job J. B., Rossier A. *Syndrome de cornelia de Lange* *Médecine Infantile*, 1968, 75, 463.
- 15- Schmitt J., Duc M. «Syndromes musculaires au cours des endocrinopathies» *Vie Médicale*, 1968, 49, 1105.
- 16- Sigwald J., Rondot P. «Syndrome de l'homme raide» *Sem. Hôp. Paris*, 1968, 44, 1705.