

عوارض جراحی پلاستیک پستان پس از گذاشتن پروتز

مجله نظام پزشکی

سال پنجم، شماره ۳، صفحه ۲۲۲، ۲۵۳۵

دکتر پرویز قائم مقامی *

است (بخصوص درممالک غربی از هر ۱۵ تن، یک نفر به آن مبتلا میگردد) دو حالت پیش میآید .

۱- مانند هر زنی که باید به سرطان پستان مبتلا گردد به سرطان دچار میگردد و ارتباطی به پروتز ندارد.

۲- ممکن است سرطان پستان غیر قابل لمس قبل از عمل جراحی وجود داشته باشد و پس از عمل جراحی بلافاصله و یا مدتها پس از عمل ظاهر گردد . به همین دلیل امروزه قبل از هر نوع عمل جراحی پلاستیک، آزمایشهای سرطان یابی: ترموگرافی و ماموگرافی بعمل میآید . باید در نظر داشت که اصولاً وجود هر نوع جسم خارجی در داخل نسج ایجاد واکنش و عوارضی می کند. این عوارض با انواع جراحی، اندازه پروتزها و میزان واکنش بافت متناسب است: الف: نوع جراحی - برای ایجاد حفره در نسج پستان اگر مقدار زیادی از نسج برداشته شود (که این عمل حتماً در مواردیکه پستان دچار ضایعات ماقبل سرطانی فیبروآدنوماتوز میباشد، ضرور است) شکل (۱) و به اندازه کافی نسج چربی در زیر پوست باقی نماند، پوست پس از مدتی دچار نکروز میگردد؛ زیرا دستگاه شریانی و یا عروق اصلی پستان در غشاء چربی زیر پوست قرار دارد.

ب: اندازه پروتزها - اگر حفره ایجاد شده کوچکتر از اندازه پروتز باشد، فشار پروتز باعث تحریک بافت اطراف میگردد که از نظر بالینی موجب درد، سفتی پستان، بخصوص جابجا شدن پروتز و در نتیجه تغییر شکل پستان میگردد و سرانجام غشاء فیبروز تنگ کننده در اطراف پروتز ایجاد میشود .

در زمان ما هر روز تعداد افرادی که تحت عمل جراحی پلاستیک با کاربرد پروتز قرار میگیرند، روبه تزايد است .

پروتزها اغلب از کیسه های سلوفان (Cellophane) که در آن مایع غیر قابل جذبی مانند (Silicone) و یا آب ریخته شده، ساخته شده اند . این پروتزها با ایجاد شکاف عرضی در زیر پستان و یا اطراف ارئول در داخل نسج پستان قرار داده میشود. گاهی اوقات تمامی و یا مقداری از نسج پستان را برای ایجاد حفره برمی دارند سپس کیسه پروتز را در این حفره جامی دهند.

موارد استعمال:

- ۱- صرفاً بمنظور زیبایی و بهتر جلوه دادن پستانها به کار می رود.
- ۲- قرار دادن پروتز پس از خالی کردن ضایعات فیبروآدنوما - توز کیستیک پستان، که زمینه مساعدی برای ابتلا به سرطان میباشد، در واقع یک نوع پیشگیری محسوب میگردد.
- ۳- گذاشتن پروتز در هر نوع جراحی ترمیمی (ایجاد پستان از طریق پیوند پوست از پستان مقابل و یا سایر اعضا) پس از ماستکتومی برای درمان سرطان پستان، مورد استعمال دیگر آن است .

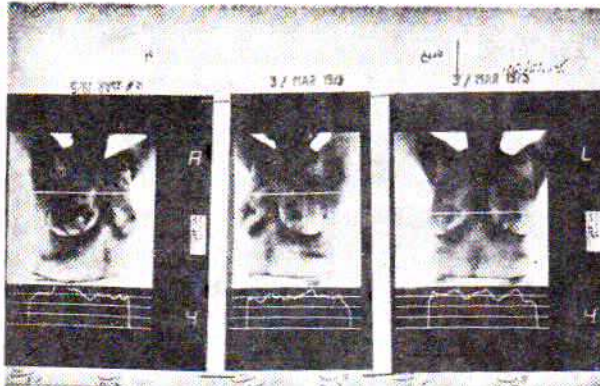
عوارض:

- ۱- بروز سرطان پستان پس از عمل جراحی .
- همانطور که گفته شد پروتزها اغلب از مواد پلاستیکی ساخته شده و با تجارب زیاد تا امروز خاصیت سرطان زایی این پروتزها به اثبات نرسیده است. اما از آنجا که سرطان پستان در زنان بسیار شایع

* مرکز پزشکی رضا پهلوی - تجریش.

تشخیص : نشانه‌های بالینی هشدار دهنده ذکر شد و برای آنکه علت بوجود آمدن این نشانه‌ها مشخص گردند آزمایش‌های زیر ضرور می‌باشد .


ترموگرافی : میدانیم که ترموگرافی وسیله‌ای است که حرارت بدن را ثبت و شبکه عروقی پستانها را مانند آنژیوگرافی قابل رؤیت می‌سازد .
نشانه‌های ترموگرافی متناسب با ضایعات بافت پستان است (شکل ۳).



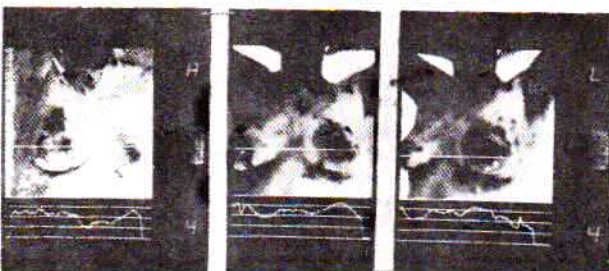
شکل ۳ - ترموگرافی پس از عمل منظره طبیعی در دو طرف

۱- اگر حفره کوچک و یا پروتز بزرگ و یا واکنش کولائوز (فیبروز) در اطراف پروتز ایجاد شده باشد، بافت پستان و عروق تحت فشار قرار می‌گیرد . پستان سرد میشود و آثاری از شبکه عروقی پستان دیده نمیشود . این سردی پستان بیشتر بعلمت وجود خیز بافت و پوست پستان میباشد که در حقیقت عایقی است برای انتشار حرارت .

۲- در مرحله‌ایکه فشار داخلی پستان تدریجاً منجر به مقدمات نکروز پوست میشود ، شبکه عروقی ظاهر و بخصوص در منطقه‌ایکه مقدمات نکروز ایجاد شده مشاهده می‌گردد (شکل ۴ و ۵).



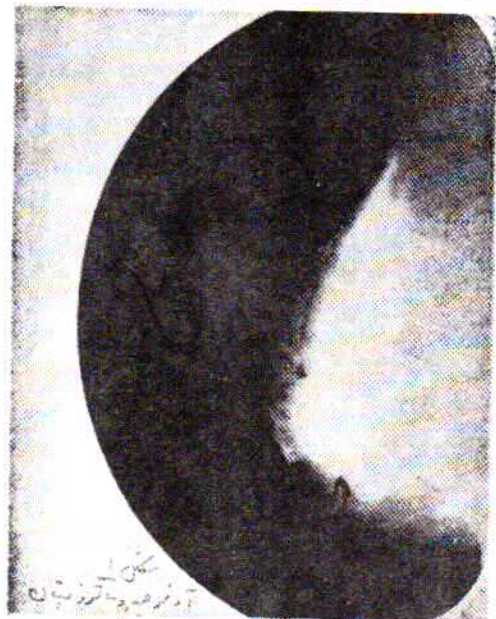شکل ۴ - کانون داغ در پستان چپ مقدمات نکروز پوست



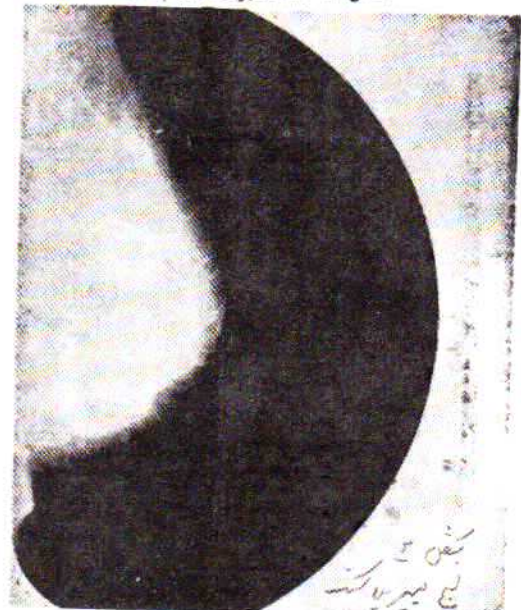
شکل ۵ - کانون داغ وسیله پستان چپ - نکروز پوست پستان

پ : واکنش بافت پستان - ممکن است حفره ایجاد شده در پستان متناسب با اندازه پروتز باشد ولی واکنش بافت پستان که بصورت کولائوز در اطراف جسم خارجی (پروتز) تظاهر می‌کند، نسبت به افراد بی‌علت مشخصی متفاوت باشد. این مهمترین عامل پیدایش عوارض پس از عمل پلاستیک میباشد، ولی در پستانهاییکه بافت آنها از نوع هیبر پلاستیک است این نوع واکنش‌ها، پس از عمل با سرعت و شدت بوجود می‌آید (شکل ۲).

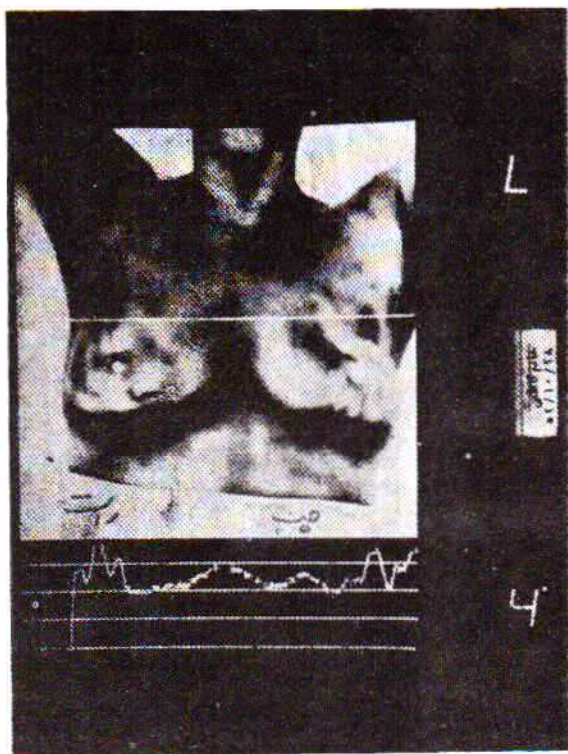
علائم بالینی : علائم بالینی بسیار متعدد و نسبت به نوع واکنش بافت پستان متفاوت است. بطور کلی درد، سفتی، قرینه نبودن دو پستان، تغییر وضع نوک پستان و جابجا شدن پروتز پس از عمل جراحی از علائم هشدار دهنده میباشد . در مراحل بعدی سیاه شدن موضعی پوست و بالاخره سوراخ شدن آن پیش می‌آید .



شکل ۱ - آدنوفیروماتوز پستان



شکل ۲ - بافت هیبر پلاستیک



شکل ۷- پس از خارج کردن پروتز کانون داغ از بین رفته است

نتیجه : قراردادن پروتز در پستان از نظر زیبایی و از نظر پیشگیری سرطان پستان و حفظ شکل طبیعی پستان عملی است بسیار مناسب و رضایت بخش . برای آنکه این عمل همیشه باموفقیت توأم باشد و حتی الامکان عوارضی به وجود نیاید، اقدامات زیر باید قبل از عمل صورت گیرند:

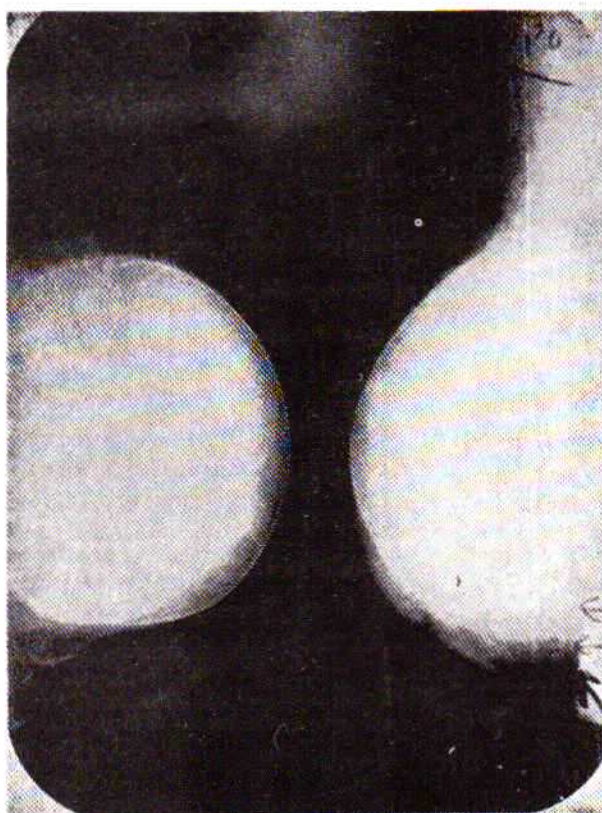
- ۱- ترموگرافی .
- ۲- ماموگرافی .

ترموگرافی، شبکه عروق و میزان درجه حرارت پستان طبیعی و یا غیرطبیعی را مشخص میسازد . باماموگرافی میتوان بافت طبیعی پستان، دیستروفی، چربی یا بافت هیپرپلاستیک ویافیبر و آدنوماتوز و یا سرطان پستان را تشخیص داد .

شناسایی بافت پستان قبل از عمل جراحی پلاستیک بسیار با اهمیت است زیرا همانطوریکه گفته شد بافت هیپرپلاستیک آمادگی بیشتری برای ایجاد کولائونوز و فشردن پروتز دارد . پس از عمل جراحی اول، در صورت لزوم عوارضی که در بالا ذکر شد، قبل از هر اقدام ترمیمی مجدد ترموگرافی و ماموگرافی برای تعیین خط مشی جراحی ضرور میباشد .

البته با چنین نشانه‌هایی نمیتوان سرطان پستان را از نظر دور داشت و تنها ماموگرافی است که تشخیص را ممکن میسازد.

نشانه‌های ماموگرافی : نشانه‌های ماموگرافی مانند نشانه‌های ترموگرافی نسبت به نوع ضایعه متفاوت میباشد . در مرحله فشار «Tension» علاوه بر خیز بافت اطراف پروتز، پوست نیز ضخیم‌تر نشان داده میشود . شکل نیمه گرد پروتز از بین میرود و زاویه دار میشود . در اطراف پروتز کولائونوز بافت پستان بخوبی قابل رؤیت میگردد ، (شکل ۷ و ۶).



شکل ۶- خیز نج همراه با ضخیم شدن پوست

چنانچه سرطان وجود داشته باشد توسط نشانه‌های رادیولوژیک میتوان تشخیص آن را داد و با چنین نشانه‌های بالینی و پاراکلینیکی، متأسفانه باید مجدداً عمل جراحی صورت گیرد و اعمال ترمیمی که اکنون انجام میشود بشرح زیر است :

- الف : بزرگ کردن حفره و حذف بافت کولائونوز اطراف پروتز.
- ب : انتخاب پروتز کوچکتر .
- پ : خارج کردن غشاء پلاستیکی پروتز و ریختن مایع Silicone در حفره .

REFERENCES :

- 1- Aarts N.J.M. The use of thermography in the detection of breast cancer. Medical Thermography, Karger, Ed. Besel 1969.
 - 2- Amalric R., Spitalier J.M., Pollet J.F. et Levraud J. Place actuelle de la thermovision en cancerologie. J. Radiol. Electrol., 1973, 54, 2.
 - 3- Amalric R., Giraud D., Brandone H., Lieutaud R. et Shitalier J.M. Detection par telthermographie dynamique des cancers du sein impalpables (a propos de 9 cas). Medicorama, Nouvel Objectif, 1974, 14, 13-17.
 - 4- Ghys R. Thermographie Médicale, Maloine, Ed. Paris 1973.
 - 5- Gros C.M., Gautherie M., Archer F., Haenel P. et Colin C. Classification thermographique des cancers du sein. Bull. Cancer, 1971, 48, 351-362.
 - 6- Gros C.M., Gautherie M., Bourjat P. et Girardie J. Necessity of complementary investigation methods for early diagnosis of breast cancer. Arch. Geschwulforsch., 1972, 394, 304-14.
 - 7- Hoffman. George and Massiha Hamid. Cosmetic surgery of the breast clinical obstetrics and gynecology June 1975. vol 18, No. 2.
 - 8- Isard H.J. et. al. Breast Thermography after 4 years and 10/000 studies A.M.J. Roentgenol. 115,811. 1972.
- ۹- دکتر قائم مقامی، پرویز. کتاب پستان شناسی ۱۳۵۲ مرکز پزشکی رضا پهلوی.
- ۱۰- دکتر قائم مقامی، پرویز. سرطان پاییهای پستان ۱۳۵۴ مرکز پزشکی رضا پهلوی.