

رتینوپاتی پیگمانتر و بیماری دوشن در يك خانواده

مجله نظام پزشکی

سال ششم، شماره ۳، صفحه ۲۲۶، ۲۵۳۶

دکتر محمد حسین مرندیان * دکتر محمد رامین ** دکتر محمد جعفریان * دکتر هیدخت فاریان ** دکتر احمد بهواد *
دکتر مرتضی لسانی * دکتر ملیحه مهشید **

۱- نشانه‌های حرکتی: لوردوز ناحیه مهره‌های کمری، پسدو-هیپرتروفی ماهیچه‌های سرین و ساق پا و آمیوتروفی ماهیچه‌های کمر بند شانه، تشخیص دیستروفی عضلانی پیش‌رونده را مطرح می‌کند. راه رفتن کودک شبیه اردک است. کودک به زحمت از پله‌ها بالا می‌رود و اگر چمپاتمه بزند هنگام بلند شدن با تکیه به ساق پا و زانو و ران بلند می‌شود. نیروی عضلانی در قسمت ابتدای اندامها کاهش پیدا کرده در حالیکه در قسمت انتهایی نیروی عضلانی طبیعی است. آزمو نه‌های آزمایشگاهی متداول طبیعی می‌باشد، عیار خونی CPK ۲۵۰۰ واحد بین‌المللی است (طبیعی ۳۵ واحد بین‌المللی). نمونه برداری از عضله ساق پا از نظر ذره بینی، وجود رشته‌های عضلانی آتروفیک را در جوار رشته‌های نسبتاً حجیم نشان می‌دهد و بافت چربی به مقدار بیش از طبیعی می‌باشد.

۲- نشانه‌های چشمی: دید چشم کاهش شدید پیدا کرده و حرکات شبیه نیستاگموس افقی وجود دارد. در معاینه چشم که زیر بیهوشی انجام گرفت دیسک اپتیک طبیعی به نظر می‌رسد. فاصله چند میلی‌متر از دیسک رسوب مواد رنگی مشاهده شد. این مواد در ناحیه گیجگاه وجود داشتند و ناحیه ماکولا را فرا گرفته بودند. ضایعات در هر دو چشم بزرگ شدت و در تمام رتین پخش شده بود ولی در مناطق محیطی شدت بیشتری داشت. رگ‌های شبکیه طبیعی به نظر می‌رسید. در الکترورتینوگرام هیچگونه منحنی بدست نیامد.

۳- بررسی خانوادگی: پدر ۴۳ ساله، مادر ۳۷ ساله، پسر عمو و دختر عمو و سالم می‌باشند.

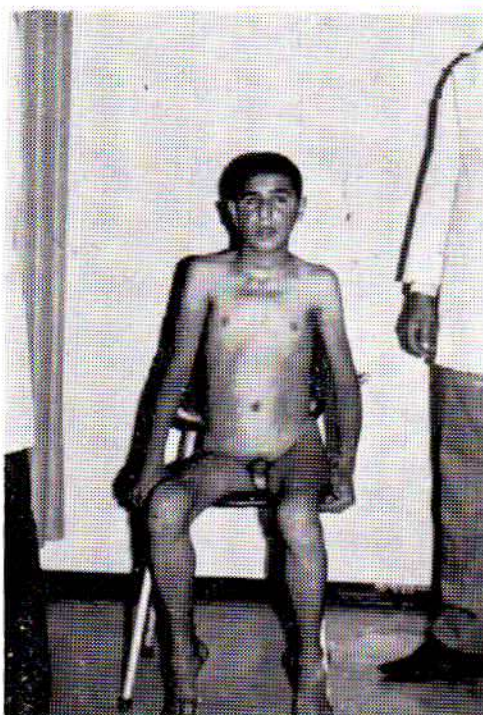
رتینیت پیگمانتر و بیماری دوشن نزد کودکان کمیاب نیستند. ولی توأم بودن دو بیماری در يك خانواده يك امر كاملاً استثنائی است كه تا بحال در نوشته‌های پزشکی گزارش نشده است. نویسندگان خانواده‌ای را مطالعه کرده‌اند كه در آن دو كودك مبتلا به بیماری دوشن و رتینیت پیگمانتر و كودك سوم مبتلا به بیماری دوشن و كودك چهارم به رتینت پیگمانتر دچار بوده‌اند.

بیمار اول: امیر - ب، پسر بچه‌ای شش ساله به دلیل اشکالات دید و اختلال در راه رفتن در بخش بستری شده. دوران حاملگی مادر و زایمان طبیعی بوده است. طفل در ۶ هفته‌گی خنثی شده است. در دو ماهگی سر خود را نگه داشته، در ۶ ماهگی نشسته و در ۱۳ ماهگی قادر به راه رفتن بوده است. اشکالات دید کودک از زمانیکه اشیاء را می‌گرفته جلب توجه پدر و مادر را کرده است.

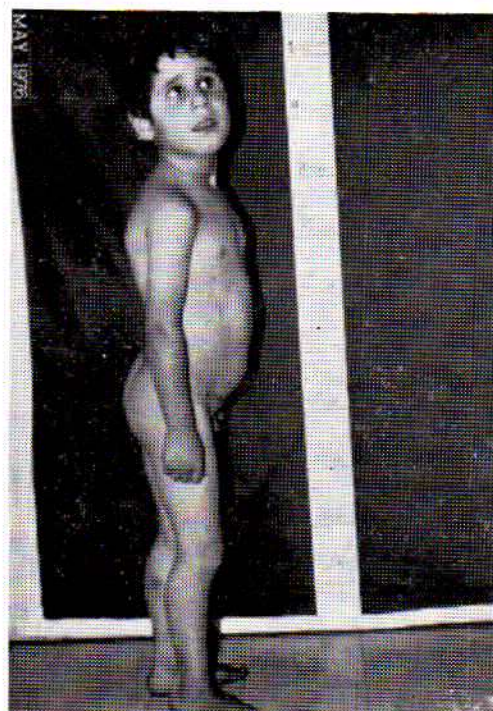
لذا چندین بار با چشم پزشك مشاوره بعمل آمده ولی نتیجه بخش نبوده است. نخستین اشکالات حرکتی در ۵-۶ سالگی بصورت افتادن و اشکال در بالا رفتن از پله‌ها تظاهر کرده است. در آزمایش ورودی رشد، وزن، قد و دور سر طبیعی است و طفل با هوش به نظر می‌رسد.

در آزمایش احشائی نکته‌مرضی وجود ندارد. چشمها كوچك و بهم نزدیک، پيشانی باریك، بینی برجسته، سقف دهان گود، چانه كوچك و مثلثی می‌باشد. حرکاتی شبیه نیستاگموس در چشم وجود دارد (شكل شماره ۱). غیر از دیس مورفی صورت دو گروه نشانه‌های بالینی در این كودك وجود دارند:

* مرکز پزشکی آموزشی و درمانی لقمان الدوله ادهم - تهران.
** * * * * * جرجانی - تهران.



شکل شماره ۲- (بهمن-ب). آمیوتروفی شدید و تغییر شکل صورت و کراتوکون دو طرفه



شکل شماره ۱- (امیر-ب). حالت میوپاتی و تغییر شکل صورت و کوری

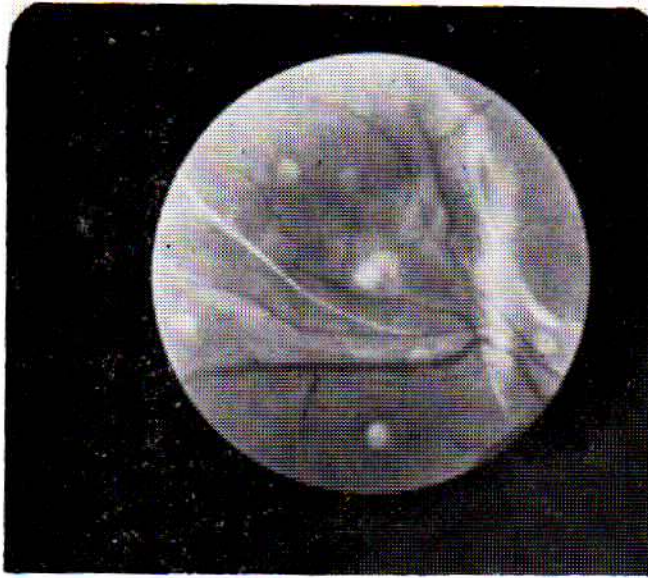
میکنند. اشکالات حرکتی وی از ۶ سالگی بصورت افتادن و ناتوانی در بالا رفتن از پله‌ها ظاهر شده است. این اختلالات بتدریج پیشرفت کرده‌اند، چنانکه طفل از ۱۰ سالگی قادر به راه رفتن و از ۱۲ سالگی قادر به ایستادن نبوده است. در آزمایش ورودی هوش او و امتحان احشائی طبیعی بود. ۶ دندان کرم خورده و با استقرار معیوب وجود داشت. این کودک از نظر قیافه به برادر خود شبیه بود: پیشانی باریک و چشمانی کوچک و نزدیک بهم، سقف دهان گود و باریک و بینی برجسته و چانه کوچک و مثلثی داشت (شکل شماره ۲).

نزد این بیمار نیز نشانه‌های رتینیت پیگماتر و بیماری دوشن وجود داشت. حالت «میوپاتیک» طفل کاملاً واضح بود. لاغری شدید ماهیچه‌های کمر بند شانه و بین دنده‌ای و همچنین ماهیچه‌های بازو با هیپوتونی و کاهش نیروی عضلانی همراه بود. طفل قادر به بلند کردن دستها نمیباشد. در اندامهای تحتانی آتروفی پیشرفته ماهیچه‌های ران با پسودوهیپرتروفی ناحیه سرین و ساق جلب توجه می‌کند. زانو دروضع نیمه خمیده ثابت مانده و بازتاب‌های و تری ازین رفته‌اند. نیروی عضلانی کاهش شدید پیدا کرده است و طفل قادر به ایستادن نمیباشد. پرتونکاری سینه و الکتروکاردیوگرام طبیعی میباشند. عیار CPK خون ۱۰۰۰ واحد بین‌المللی است و افزایش شدید نشان میدهد. در الکترومیوگرافی ماهیچه قدامی

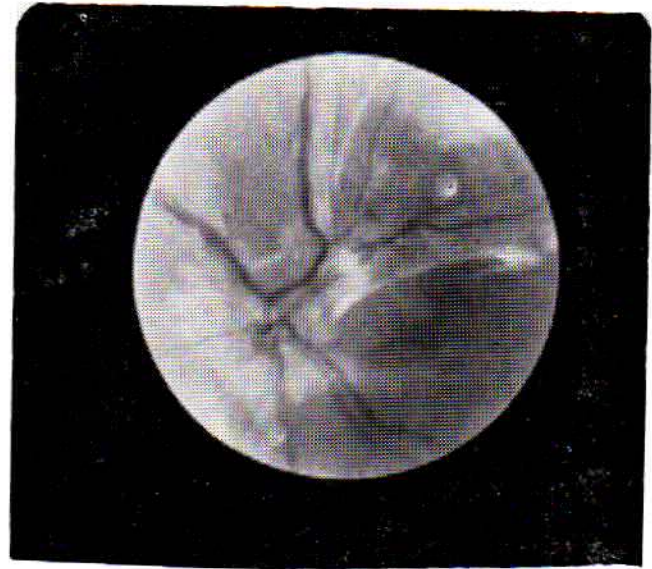
آزمایش چشم: آزمایش ته چشم و اندازه‌گیری میدان دید و الکترورتینوگرام نزد مادر طبیعی است، در حالیکه عیار CPK خون مادر کاملاً افزایش یافته و ۱۵۴ واحد بین‌المللی میباشند. شغل پدر بیمار، آرایشگری است و از سه سال قبل عینک میزند. در آزمایش چشم قدرت بینائی وی در هر دو طرف $\frac{6}{6}$ میباشد و هیپرمتریوپ دو طرفه و آستیگماتیسم وجود دارد. آزمایش ته چشم و اندازه‌گیری میدان بینائی طبیعی است و در آزمون ISHIHARA اختلالی در دید رنگها وجود ندارد. در الکترو-رتینوگرام بعد از تطابق در روشنائی دامنه موج A از ۳۰ میکروولت تجاوز نمیکنند و این ولتاژ بعد از تطابق در تاریکی ثابت میماند. موج B با دامنه ۵۰ میکروولت در «تراسه» ظاهر میشود. منحنی رتینوگرام هر دو طرف یکسان است. در این خانواده ۷ بچه بدنیا آمده است. بچه اول پسر و با اسهال و استفراغ در ۳/۵ ماهگی فوت کرده است. فرزند دوم دختر است و در ۴۰ روزگی با عفونت ریه در گذشته است. فرزند چهارم نارس و ۶ ماهه متولد شده است. امیر فرزند هفتم خانواده است.

پدر بزرگ و مادر بزرگ در قید حیات نیستند ولی ظاهراً اشکال دید نداشته‌اند.

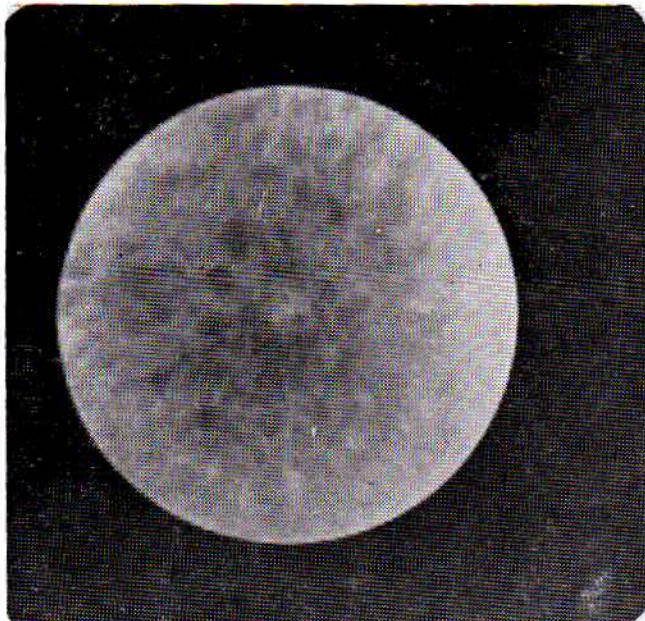
بیمار دوم: بهمین، طفل ۱۴ ساله برادر بزرگ امیر از ۱ سالگی نابینا بوده است و از ۷ سالگی در مدرسه مخصوص نابینان تهران تحصیل



شکل شماره ۴- (بهمن-ب). منظره ته چشم: باریک شدن رگ‌های شبکیه، ضایعات پرولیفرا تیو خطی سفید رنگ، ضایعات دژنراتیو پیگمانتر در قطب خلفی و ناحیه ماکولا.



شکل شماره ۳- (بهمن-ب). منظره ته چشم: دیسک اپتیک کوچک و پررنگ است و رگ‌ها باریک بنظر می‌رسد. مواد رنگی غیر طبیعی در شبکیه دیده می‌شوند.



شکل شماره ۵- (بهمن-ب). ته چشم: منظره پیگمانتسیون شبکیه

اول کلاس خود بود. در آزمایش ورودی به بخش، از نظر صورت این کودک به دو برادر خود (امیر و بهمن) شبیه بود (شکل شماره ۶). در آزمایش عصبی و عضلانی کوچکترین نشانه مرضی مشاهده نشد. عیار CPK سرم ۱۰ واحد بین المللی بود. در آزمایش چشم دید هر دو چشم بشدت کم شده بود و حرکات شدید نیستاگموس افقی دیده شد. در آزمایش ته چشم زیر بیهوشی دیسک اپتیک کوچک و پر

ساق پا هیچگونه فعالیتی در وضع استراحت وجود نداشت و فیبریلاسیون دیده نشد. هنگام فعالیت، پتانسیل‌های تداخلی با زمان و دامنه کوتاه و همچنین تعدادی زیاد پتانسیل‌های چندمرحله‌ای دیده شد.

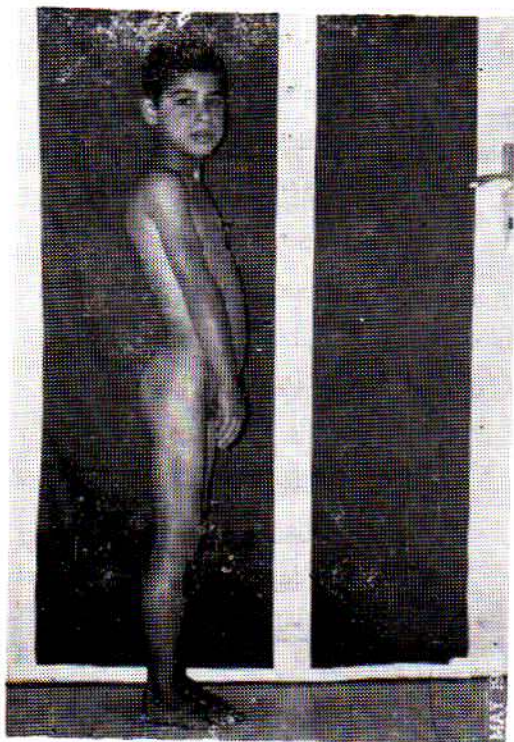در بیوپسی و نمونه برداری از عضله ساق پا متأسفانه بافت عضلانی وجود نداشت.

در آزمایش چشم: قدرت بینایی بشدت کم شده و شمارش انگشتان در سمت راست از فاصله ۵ سانتیمتری و از سمت چپ از فاصله ۵۰ سانتیمتری امکان پذیر بود. حرکت نیستاگموس افقی و همچنین کراتوکون دو طرفه وجود داشت.

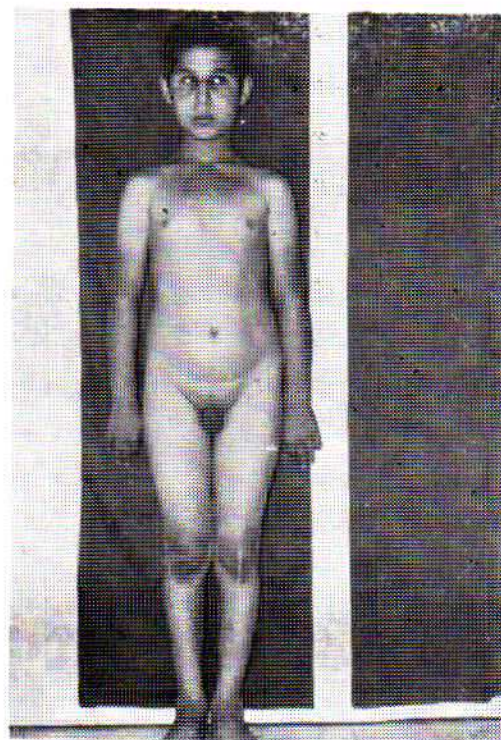
در آزمایش ته چشم زیر بیهوشی، دیسک اپتیک کوچک و پررنگ به نظر می‌رسید و حدود آن محو بود. سرخرگ‌های شبکیه تنگ شده و سطح آن را ماده رنگی غیر طبیعی پوشانده بود. رسوب مواد رنگی در ناحیه ماکولا شدت بیشتری داشت. ضایعات پرو-لیفرا تیو بصورت خطوط سفید شفاف در بعضی نقاط دیده می‌شد (اشکال ۳-۴-۵).

در الکترورتینوگرام بعد از تطابق در تاریکی و در نور منحنی بدست نیامد.

بیمار سوم: محمد ب، ۱۲ ساله، از یک سالگی دچار اشکالات دید شده ولی دارای رشد فکری و حرکتی طبیعی بوده است. از ۶ سالگی در مدرسه نایبایان تهران مشغول به تحصیل شد و شاگرد



شکل شماره ۷- (سعید-ب). حالت میوپاتیك، صورت تغییر شکل نداده است



شکل شماره ۸- (محمد-ب). تغییر شکل صورت و کوری

و ران تکیه می‌کند. پرتو نکساری سینه و الکتروکاردیوگرام طبیعی هستند. عیار CPK سرم معادل ۵۱۰ واحد بین‌المللی می‌باشد. در الکترومیوگرافی ماهیچه قدامی ساق پا پتانسیل‌های دیفازیک کوتاه مدت و بادامنه ضعیف و به تعداد زیاد پتانسیل‌های تداخلی وجود دارد. در آزمایش ذره بینی نمونه ماهیچه پشت ساق پا، قطر رشته‌های عضلانی غیر یکنواخت است و رشته‌های درشت و رشته‌های آتروفیک در مجاورت هم قرار دارند. هسته رشته‌های عضلانی در قسمت محیطی زنجیر وار قرار گرفته‌اند و در بعضی از قسمت‌ها هیپرپلازی بافت چربی دیده می‌شود.

در آزمایش چشم قدرت بینائی در هر دو طرف $\frac{6}{6}$ بود. حرکات غیر طبیعی، عیب انکساری، تغییرات دژنراتیو شبکیه و کاهش میدان بینائی وجود نداشت. در الکترورتینوگرام بعد از تطابق در روشنائی و تاریکی شکل منحنی و دامنه امواج A و B طبیعی بود.

بحث: چهار کودکی که شرح حال آنها مطالعه شد به بیماری دوشن و رتینوپاتی پیگمانتر مبتلا می‌باشند.

الف- بیماری دوشن: این بیماری یکی از شایعترین اشکال دیستروفی عضلانی پیشرونده می‌باشد و تمام نشانه‌های بالینی آن در سه کودک این خانواده وجود دارد (۷-۲۸). گرفتاری عضلانی قرینه در ریشه اندامها و ماهیچه‌های سینه، اختلال

رنگ‌تراز طبیعی بود. سرخرگ‌های شبکیه باریک و سیاهرگ‌ها طبیعی بنظر می‌رسیدند. تغییرات دژنراتیو از کناره پای شروع شده بود و بشکل رسوب مواد رنگی و مناطق آتروفی جلوه می‌کرد. در تمام سطح شبکیه نقاط شبیه لکه‌های آگزودا وجود داشت. در رتینوسکوپی هیپرمتروپی ۹ دیوپتری دیده شد. منحنی الکترورتینوگرام بعد از تطابق در تاریکی و نور کاملاً سالم بود. بیمار چهارم: سعید ب، ۱۰ ساله، تا ۶ سالگی کاملاً طبیعی بود. در این بین اختلالات حرکتی وی بصورت سقوط و اختلال در راه رفتن و هیپرلوردوز ظاهر شد. در آزمایش هنگام ورود به بخش، صورت کودک شبیه سه برادر دیگر نیست و طبیعی به نظر می‌رسد. رشد فکری و جسمانی وی کاملاً طبیعی می‌باشد. حالت میوپاتیك بیمار واضح است. ماهیچه‌های کمر بند شانه و قسمت فوقانی سینه دچار آتروفی شده‌اند. بلند کردن بازوها و دور کردن آنها از بدن محدود شده است. بازتاب‌های استئوتاندینو در ماهیچه‌های دو سر و سه سر بازو کم شده و بازتاب رادیال طبیعی به نظر می‌رسد. هیپرلوردوز مهره‌های کمری و پستدو هیپرتروفی ماهیچه‌های سرین و ساق پا با دیستروفی نوع دوشن مطابقت دارد.

بازتاب‌های استئوتاندینو در اندام تحتانی طبیعی هستند. کودک قادر به بالا رفتن از پله‌ها نمی‌باشد. چمباتمه زدن بطور ناگهانی و سریع انجام می‌گیرد. برای بلند شدن، طفل به ساق پا و زانو

دید بشکل اسکوتوم حلقوی وجود دارد. اسکوتوم به سمت محیط و مرکز پیشرفت کرده سبب تنگ شدن میدان بینایی میگردد (۱۵-۱۶-۱۹). قدرت دید بیماران علیرغم تنگی میدان دید معمولاً در حد طبیعی باقی میماند. بیماری دارای روند کند است و ولی می‌تواند از ابتدا وخیم باشد و یا در دوران بلوغ تشدید یابد (۱۵). بیماری را از نظر روند آن به سه گروه تقسیم میکنند: شکل معمولی، شکل خوش خیم و شکل بدخیم که معمولاً در ۳۰ سالگی به کوری کامل میانجامد (۴). نشانه‌های چشمی دیگری همراه با این بیماری کمیاب هستند: گلوکوم، جدا شدن شبکیه، میکروفتالمی، آکروماتوپسی و اکتالموپلزی (۱۹). در آزمایش چشم باریک شدن رگ‌های شبکیه و پیگماتاسیون غیر طبیعی دو نشانه اصلی بیماری میباشند (۴-۱۱-۱۵-۳۰).

تنگی رگ‌ها معمولاً در شریانها وجود دارد و پیگماتاسیون شکلی شبیه ذرات استخوانی (استئوبلاست) به خود میگیرد. شدت ضایعات رنگدانه‌ها (پیگمان) در قسمت میانی شبکیه بیشتر از جاهای دیگر است و بخش آن همیشه یکنواخت نیست و ممکن است قسمتهایی از شبکیه کم رنگ بنظر برسد. رسوب مواد رنگی در اطراف رگ‌ها شدت بیشتری دارد. در ته چشم اغلب منظره سریی خاکستری و یارنگ متمایل به سبز دیده میشود. در ناحیه ماکولا معمولاً ضایعاتی وجود ندارد. ولی امکان ضایعات ماکولا در مراحل پیشرفته بیماری وجود دارد که معمولاً با ضایعات موضعی کروئید همراه میگردد. شدت آتروفی عصب بینایی به مرحله پیشرفت بیماری وابسته است و باریک پدیدگی و یا رنگ خاکستری متمایل به زرد عصب بینایی مشخص میگردد (۴-۱۴). الکترورتینوگرام یکی از آزمونهای مهم در تشخیص رتینت پیگمانتر میباشد (۳-۱۳-۲۵). سالها پیش خاموشی الکترورتینوگرام را یکی از ویژگیهای رتینوپاتی پیگمانتر میدانستند. امروزه معتقدند که اختلالات الکترورتینوگرام بستگی به شدت گرفتاری عملی (فونکسیونل) دارد و گاهی تغییرات منحنی الکترورتینوگرام ناچیز است.

در این بیماری سلولهای استوانه‌ای بیشتر از سلولهای مخروطی گرفتار هستند بنابراین در الکترورتینوگرام منحنی Scotopic بیشتر از منحنی Photopic اختلال نشان میدهد. شدت اختلالات الکترورتینوگرافی به پیشرفت بیماری و همچنین نوع توارث آن نیز وابسته است ولی کلا الکترورتینوگرام با مرور زمان اختلال بیشتری نشان میدهد. یافته‌های الکترورتینوگرافی را به سه گروه تقسیم می‌کنند:

- ۱- اختلال دستگاه Scotopic و طبیعی بودن دستگاه Photopic که در انواع ارثی غالب بیماری دیده میشود.
- ۲- اختلال در هر دو دستگاه Scotopic - Photopic

در راه رفتن، هیپرلوردوز و بالاخره طرز بلند شدن ویژه این بیماران، هیپرتروفی کاذب ماهیچه‌های سرین و ساق پا در کودک اول و سوم وجود دارد. نزد برادر بزرگ آتروفی شدید ماهیچه‌ها سبب ناتوانی بیمار شده است. ماهیچه‌های صورت و چشم طبیعی میباشند. هوش این بیماران علیرغم گرفتاری چشم و ماهیچه‌ها بسیار خوب است. در الکترومیوگرافی بیمار دوم و سوم نشانه‌های گرفتاری ماهیچه‌ها بشکل تغییر پتانسیل‌های آن و همچنین وجود پدیده تداخلی دیده شد (۲۳).

آزمایش ریز بینی بافت ماهیچه در بیمار دوم و سوم حاکی از دیستروفی آن میباشد (۲۴)، که عبارتند از تغییر قطر رشته‌های ماهیچه، قرار گرفتن هسته‌ها بشکل زنجیر و بالاخره هیپرپلازی بافت چربی بین رشته‌های عضلانی.

مطالعه آنزیمهای سرم از نظر تشخیصی و پیش‌آگاهی در این بیماری حائز اهمیت است (۱۰-۱۷-۳۱). افزایش CPK سرم یکی از مهمترین نشانه‌های بیماری است (۳۲) که در نوزادان قبل از پیدایش نشانه‌های بالینی وجود دارد. از نظر توارث بیماری دوشن از طریق مغلوب وابسته به جنس منتقل میشود بهمین جهت مادر بیمار معمولاً دارای CPK بیشتر از طبیعی است (۲۷). بررسی CPK نزد بیماران ما تشخیص بیماری دوشن را مسلم میکند. عیار این آنزیم در سه کودک این خانواده که دارای نشانه‌های بالینی بیماری هستند و همچنین نزد مادر آنها که از نظر بالینی سالم است افزایش پیدا کرده در حالیکه نزد برادر سالم و پدر خانواده عیار این آنزیم طبیعی است.

در بیماران معرفی شده تمام نشانه‌های بالینی الکترومیوگرافیک میولوژنایی و آسیب‌شناسی دیستروفی عضلانی پیشرونده نوع دوشن وجود دارد.

تنها مسأله قابل بحث شروع دیررس بیماری در این کودکان میباشد. چون بیماری دوشن کلاسیک معمولاً در ۲ سالگی ظاهر مینماید، در حالیکه نخستین اشکالات حرکتی نزد بیماران ما در ۵ الی ۶ سالگی ظاهر شده است. این شکل بیماری که شروع دیررس دارد به اسم دوشن نوع ۲ توسط Backer شرح داده شده و تنها فرق آن با شکل کلاسیک شروع دیررس و پیشرفت کند بیماری است (۲۲).

ب- رتینوپاتی پیگمانتر: در چهار چوب بیماریهای استحالهای شبکیه تباهی «دژنراسانس» Tapeto - Retinienne با گرفتاری اپی‌تلیوم حسی و اپی‌تلیوم رنگی شبکیه مشخص میشود. بیماری معمولاً دو طرفه، متقارن و خانوادگی است و مهمترین نشانه آن Hemeralopie یا شب کوری میباشد. معمولاً اختلالات میدان

اول زندگی طبیعی است و نخستین نشانه‌های گرفتاری آن معمولاً بعد از ۲ سالگی بوجود می‌آید (۹-۲۶). رنگ شبکیه را برنگ فلغل نمکی تشبیه کرده‌اند و همراه با تغییرات رنگ شبکیه تنگ شدن سرخرگ‌ها و آتروفی عصب بینائی وجود دارد. ندرتاً تغییرات ته چشم از نوع رتینیت پیگماتر نوع کلاسیک می‌باشد. ناحیه‌ماکولا بشکل رنگ دانه یا کانونهای آتروفیک شایع می‌باشد (۱۳).

در این بیماری امواج الکترورتینوگرام از بین رفته است و با کاهش شدید نشان می‌دهد و نکته مهم اینکه تغییرات الکترورتینو-گرام قبل از ظهور تظاهرات شبکیه بوجود می‌آید (۹-۱۳-۲۶). انتقال ارثی کوری مادر زاد Leber بطریق اتوزومال مغلوب صورت می‌گیرد. پدر و مادر معمولاً هم خون هستند و چند کودک، یک خانواده مبتلا می‌باشند. شکل ارثی اتوزومال غالب بیماری استثنائی است (۹-۱۳-۲۶) در بیماران با شروع زودرس کوری، گرفتاری ناحیه ماکولا و خاموش بودن الکترورتینوگرام تشخیص کوری مادر زاد Leber را مطرح می‌کند. وجود کراتوکون نزد پسر بزرگ این خانواده به سود همین تشخیص است چون سرسته بیماریهائی که کراتوکون در آنها دیده می‌شود بیماری Leber می‌باشد و کراتوکون در این بیماری معمولاً نزدیک دوران بلوغ ظاهر می‌شود (۹-۱۴-۱۸-۲۶). متأسفانه وضع ته چشم بیماران ما در دوران قبل از ۲ سالگی معلوم نیست و نزد کوچکترین آنها (امیر پسر ۶ساله) ضایعات شدید شبکیه وجود دارد. بنا بر این تشخیص کوری مادر زاد Leber در این بیماران مطرح می‌شود ولی اثبات آن مستلزم طبیعی بودن منظره ته چشم در سال اول و با دوم زندگی می‌باشد. تغییر شکل صورت این بیماران نکته جالب و قابل بحث است. شکل هر سه کودک مبتلا به رتینیت پیگماتر بهم شبیه است در حالیکه فرزند چهارم و سایر افراد این خانواده این شکل صورت را ندارند. در نوشته‌های پزشکی نشانگان «سندرم» متعددی با تغییر شکل صورت و رتینیت پیگماتر گزارش شده است (۱۹). ولی هیچیک از سندرمها با نشانه‌های بالینی بیماران ما مطابقت ندارد.

مسأله تعیین نوع ارثی رتینیت در بیماران معرفی شده با این اشکال روبرو است که متأسفانه اقوام دور پدر و مادر بزرگ این بیماران مورد مطالعه قرار نکرده‌اند.

بررسی خانوادگی کامل چه از نظر بالینی و چه از نظر الکترو-رتینوگرافی برای تعیین نوع رتینیت پیگماتر ضرور می‌باشد (۲۰-۲۹). در این خانواده توارث مغلوب وابسته به جنس قابل قبول نیست چون چشم مادر این کودکان از نظر بالینی و ویولوژیائی

۳- اختلال دستگاه Photopic و سالم بودن دستگاه Scotopic که ویژه اشکال اتوزومال مغلوب می‌باشد.

رتینوپاتی پیگماتر یک بیماری ارثی است و در زنها بیشتر از مردها گزارش شده. انتقال ارثی بیماری به سه طریق امکان دارد: اتوزومال غالب، مغلوب و مغلوب وابسته به جنس که فعلاً انواع ارثی (ژنتیک) آن مورد بحث است ولی انواع اتوزومال مغلوب شایعتر از انواع دیگر گزارش شده است (۱-۱۱-۱۳-۱۹-۳۰). شدت بیماری با نوع توارث آن بستگی دارد، در اشکال مغلوب کاهش قدرت دید شدیدتر و اختلالات الکترورتینوگرام بیشتر می‌باشد (۸-۱۹).

فیزیوپاتولوژی بیماری در اشکال مختلف یکسان نیست. در اشکال غالب کاهش کمی یا کیفی Rhodopsin را مسئول میدانند و در اشکال مغلوب احتمال اختلالات آنزیمی را پیش می‌کشند (۸). در سه کودک خانواده ب... نشانه‌های بالینی و ویوالکترونیک رتینوپاتی پیگماتر وجود دارد ولی باید دانست که بیماری در این خانواده با شکل کلاسیک رتینیت پیگماتر از چند نقطه نظر متفاوت است: شدت اختلالات دید، دیس مورفی صورت وجود کراتوکون نزد برادر بزرگ و بالاخره اختلالات الکترورتینوگرافی نزد پدر. از یک سو کاهش قدرت دید در این بیماران بسیار شدید بود بطوریکه این کودکان در یک سالگی تقریباً کور شدند؛ از سوی دیگر گرفتاری ناحیه ماکولا همراه با ضایعات دژنراتیو شبکیه و همچنین خاموش شدن الکترورتینوگرام در اشکال بدخیم رتینیت پیگماتر بعد از ۳۰ سالگی گزارش شده است. بدین ترتیب گرفتاری چشمی بیماران خارج از چهار چوب رتینیت پیگماتر کلاسیک قرار می‌گیرد (۸-۴-۳). یکی از اشکال بالینی رتینیت پیگماتر با گرفتاری دید مرکزی و ضایعات ماکولر همراه است ولی کاهش دید شدت اختلال دید بیماران ما نمی‌باشد (۱۵). نوع دیگری از رتینیت پیگماتر که نشانه‌های بالینی آن با نشانه‌های چشمی بیماران ما مطابقت دارد «دژنرانس تاپتو-رتینین» نوع Leber می‌باشد. در این بیماری سلولهای مخروطی و استوانه‌ای دچار ضایعات دژنراتیو هستند و بیماری در سال اول زندگی با کوری کامل و با کاهش شدید دید تظاهر می‌کند. نشانه‌های دیگری مانند ترس از نور، حرکات غیر طبیعی کره چشم، نستاگموس، پدیده «انگشتی - چشمی» (Oculo - Digital) لوجی، کاتاراکت و کراتوکون در این بیماری گزارش شده است. عقب افتادگی روانی نسبتاً شایع است و در بعضی بیماران نشانه‌های عصبی مختلف وجود دارد (۹-۱۳-۲۶-۳۰). یکی از ویژگیهای این بیماری بروز دیورس ضایعات شبکیه می‌باشد. ته چشم در ماههای

سالم است در حالیکه زندهای هتروزیگوت همیشه دارای ضایعات دژنراتیو شبکیه بدرجات مختلف میباشدند (۴).

اختلال الکترورتینوگرافیایی پدر احتمال توارث غالب رامطرح میکند ولی برای تشخیص این توارث وجود نشانه‌های بالینی یا بیوالکتریکی در سه نسل متوالی ضرور است (۲۰-۲۹). فقدان اختلالات دید در نسلهای قبلی این خانواده براساس گفته‌های پدر و مادر بوده است و ارزش قطعی ندارد. نوعی از شکل اتوزومال غالب بیماری با نفوذ کم در چند نسل خفیف بوده است و فقط با اختلالات الکترورتینوگرافیایی تظاهر می‌کند (۵). این شکل توارث را میتوان در مورد بیماران ما مطرح کرد ولی شدت بیماری در کودکان این خانواده با اختلال خفیف الکترورتینوگرافیایی پدر مغایرت دارد. از طرف دیگر این اختلال را نمیتوان باعیوب انکساری نظیر هیپرمتریپی یا آستیگماتیسم توجیه نمود چون فقط در میوپی کاهش امواج الکترورتینوگرام گزارش شده است (۱۳). با در نظر گرفتن همخوانی پدر و مادر توارث اتوزومال مغلوب در این بیماران احتمال بیشتری دارد و در این صورت اختلالات الکترو-رتینوگرام پدر بعنوان تظاهرات هتروزیگوتی تلقی میشود (۱۳). رتینیت پیگماتر کلاسیک اغلب از طریق اتوزومال مغلوب و بیماری Leber تقریباً با این طریق منتقل میگردد (۱-۹-۲۹). بعقیده بعضی

از نویسندگان (۱۲) رتینیت پیگماتر کلاسیک و کوری مادرزاد Leber دو شکل مختلف از یک بیماری واحد میباشدند و Amman در یک خانواده هر دو شکل بیماری را مشاهده کرده است (۱).
پ- همراه بودن رتینیت پیگماتر و بیماری دوشن مسأله ارتباط این دو بیماری مطرح می‌کند. در حدود ۳۰ نوع نشانگان (سندرم) با «دژنراسیون تاپتورتینین» و تظاهرات عصبی-مرکزی و یا محیطی گزارش شده است (۱۱). همچنین تعدادی از بیماریهای متابولیکی و نشانگان دیس پلازی بافت با رتینوپاتی پیگماتر همراه هستند (۱۹). بین بیماریهای عضلانی دیستروفی میوتونیک Steiner گاهی با «دژنراسیون تاپتورتینین» همراه میگردد (۱۱-۱۳-۱۹). همراه بودن بیماری دوشن و رتینیت پیگماتر تا بحال در نوشته‌های پزشکی گزارش نشده است. با در نظر گرفتن انتقال ارثی بیماری دوشن از نوع مغلوب وابسته به جنس و انتقال رتینوپاتی پیگماتر در بیماران ما اتوزومال مغلوب میباشد. مسلماً توأم بودن این دو بیماری یک امر تصادفی است. به عبارت دیگر در این خانواده دو بیماری ارثی با طرز انتقال متفاوت وجود دارد و چنانچه مسئله بطور جدی نزد کودک اول بررسی میشد از تکرار آن در این خانواده جلوگیری بعمل می‌آمد.

REFERENCES :

- 1- Ammann, F., Klein, D., Franceschetti, A.. Genetic and Epidemiological investigations on pigmentary degeneration of the retina and allied disorders in Switzerland J. Neurol. Sci. 1965, 2, 183.
- 2- Armendares, S., Antillon, F., Castillo, V., Jimenez, M. A newly recognized inherited syndrome of dwarfism, craniosynostosis retinitis pigmentosa and multiple congenital malformations Pediatrics, 1974, 85, 872.
- 3- Amerbach, E.. Clinical application of bioelectrical tests. Primary tapetoretinal degeneration in: Textbook of the fundus of the eye. P. 512, Second Edition, Churchill - Livingstone, 1973.
- 4- Ballantyne, A. J., Nichaelson, I. E. Primary tapeto-retinal degenerations in; Textbook of the fundus of the eye. P. 339, Churchill - Livingstone, Edimburgh, 1973.
- 5- Berson, E.J., Gouras, P., Gunkel, R. D., Myriantopoulos, N. C., Bethesda, P. D.. Dominant retinitis pigmentosa with reduced penetrance. Arch. Ophtal. 1969, 81, 226.
- 6- Bird, A. C.. X-Linked retinitis pigmentosa. Brit. J. Ophtal. 1975, 59, 77.
- 7- Dubois, B. La dystrophie musculaire progressive infantile de Duchenne Lille Méd., 1971, 16, 1160.
- 8- Editorial - Retinitis pigmentosa. Brit. J. Ophtal., 1975, 59, 175.
- 9- Edwards, W.C., Price, W.D., McDonald, R.. Congenital amaurosis of retinal origin (Leber). Amer. J. Ophtla. 1971, 72, 724.
- 10- Farriaux, J.P., Hoste, A., Guinmard, M.P., Havez, R., Fontaine, G., Christiaens, L.. Etude de la lactico - hydrogenose et de ses isoenzymes dans la dystrophie musculaire progressive de l'enfant Peditrie 1966, 21, 443.

- 11- Ford, F.R.. Diseases of the nervous system in the infancy Childhood and adolescence. Charles E. Thomas Publishers. Springfield, Illinois, Sixth Ed. 1973.
- 12- Forsius, H., Eriwsson, A.. Tapeto - retinal degenerations with varying clinical features in Aland islanders. J. Med. Genet. 1970, 7, 200.
- 13- François J., De Rouck, A., Cambie, E., Zanen, A.. L'électrodiagnostic des affections rétiniennes Masson et Cie, Edit. Paris, 1974.
- 14- Freedman J., Gombos, G. M.. Bilateral macular coloboma, Keratoconus and retinitis pigmentosa. Ann. Opht almo. 1971, 3, 664.
- 15- Guillaumat, L. Ophtalmologie - Flammarion Médecine - Sciences P: 697b, mise a jour 1974.
- 16- Guillaumat L., Morax, P.V., Offret, G. Neuro-ophtalmologie. Masson et Cie, Edit. Tome II, p: 712, 1959.
- 17- Jacson, C. E., Stehler, D. A.. Limb-girdle muscular dystrophy: Clinical manifestations and detection of pre - clinical disease. Padiatrics, 1968, 41, 495.
- 18- Karel, I. Keratoconus in congenital diffuse tapeto - retinal degeneration Ophtalmologica 1968, 155, 8.
- 19- Krill, A.E. Retinitis pigmentosa - A review Sight Sav. Rev., 1972, 42, 21.
- 20- Krill, A. E. Hereditary retinal and choroidal diseases, Vol. I, evaluation Harper & Row Publishers - Hagerstown - Maryland, 1972.
- 21- Laibson, P.R., Waring, G.O. Diseases of the cornea in: "Pediatric Ophtalmology" P. 317 Saunders Cie. Philadelphia, 1975.
- 22- Morice, J. Classification des dystrophies musculaires progressives. Ann. Ped. 1975, 22, 98.
- 23- Parpaix, A. Electromyographie et dystrophie musculaire des ceintures. Ann. Ped. 1975, 22, 102.
- 24- Pluot, M. Approche anatomo - pathologique des myopathies. Ann. Ped. 1975, 22, 105.
- 25- Popkin, A. Uses of electroretinography in pediatric ophtalmology in: Pediatric Ophtamology P: 824. Saunders Cie, Philadelphia, 1975.
- 26- Rahn, E. K, Falls, H.F., Knaggs, J.G., Proux, D. J. Leber' s congenital amaurosis with an Elbers-Danlos - like syndrome. Arch. Ophtal. 1968, 79, 135.
- 27- Robert, J. M. Aspect genetique des myopathies, Ann. Péd. 1975, 22, 110.
- 28- Schmitt, J., Duc, M. Les myopathies héréditaires sans myotonie (dystrophies musculaires progressives) La vie médicale, 1968, 49., 1071.
- 29- Spence, M. A., Elston, R. C., Cederbaum, S.D. Pedigree analysis to determine the mode of inheritance in a family with retinitis pigmentosa. Clin. Genet. 1974, 5, 338.
- 30- Tasman. W.. Diseases of the retina and vitrous in: "Pediatric Ohtalmology" P. 353, Saunders Cie, Philadelphia, 1975.
- 31- Turpin, J. C. Le depistage enzymologique de la myopathie. Ann. Ped. 1975, 22, 107.
- 32- Zellweger, H., Antonik, A. New born screening for Duchenne muscular dystrophy Pediatrics, 1975, 55, 30.