

ضایعه قارچی مری (مونیلیای مری)

توأم با فیستول و آبسه ریه

گزارش يك مورد

مجله نظام پزشکی

سال ششم، شماره ۶، صفحه ۴۶۵، ۱۳۵۷

دکتر مرتضی باجفلی - دکتر سیاوش صحت - دکتر محمود نوربخش - دکتر بیژن یاوری *

مراجعه کرده است. در این مدت ۲۰ کیلوگرم کاهش وزن داشته و سابقه هیچ نوع بیماری را متذکر نمیشود و همچنین سابقه مصرف آنتی بیوتیک را ذکر نمیکند و تا ۶ ماه قبل از بستری شدن در سلامت کامل بوده است. در موقع بستری شدن مختصری تنگ نفس داشته، ضعیف و لاغر بوده است.

تمام آزمونهای آزمایشگاهی طبیعی بود. سرعت رسوب گلبولی ۸۷ میلیمتر در ساعت اول و کشت خلط کلبسیلا نشان میداد. در آزمایش سینه رالهای زیادی در طرف راست سینه شنیده میشد ولی صداهای تنفسی در این ناحیه کمتر به گوش می رسید. پرتونگاری قفسه سینه حفره بزرگ با حد مایع در لب تحتانی ریه راست را نشان میدهد (شکل شماره ۱).

در پرتونگاری مری نامنظمی تقریباً در تمام جدار مری مشاهده میشد که با دیورتیکولهای کاذب متعدد همراه بود. انقباضهای جدار مری مشاهده نمیشدند و ماده حاجب وارد فیستول باریکی میشد که در محل اتصال $\frac{1}{4}$ فوقانی و $\frac{1}{4}$ میانی مری وجود داشت سپس وارد حفره لب تحتانی ریه راست میشد (شکل شماره ۲). درازوفاگوسکوپ، مخاط متورم و قرمز نمایان بود، در ۷ سانتیمتر اول مری در زیر این ناحیه مخاط نامنظم، و در روی آن نکروز سفید رنگ مشاهده میشد.

ناحیه وسطی مری تنگ شده بود بطوریکه ازوفاگوسکوپ نمیتوانست عبور کند و مخاط در این ناحیه شکننده بود و بر راحتی در اثر تماس با ازوفاگوسکوپ خونریزی میکرد.

در آزمایش بافت شناسی Pseudoepitheliomatous hyperplasia

مونیلیای مری بیماری نادری نیست و در طی ۳۰ سال گذشته بیش از ۱۰۰ مورد از این بیماری گزارش شده است. اما بنظر میرسد شیوع بیماری بیشتر از این باشد. این بیماری در افراد ضعیف و ناتوان، یا در مصرف طولانی آنتی بیوتیک (۱۱)، شیمی درمانی طولانی، بیماریهای بدخیم (۹)، اختلالهای خونی (۱۳)، سندرم پلامر-وینسون (۱۵) و با درجراحی های مکرر (۴) دیده میشود.

نخستین بار دیورتیکول داخل جدار مری در ضایعات قارچی مونیلیا توسط Holt و Troupin (۱۴، ۸) در سال ۱۹۶۸ شرح داده شد. در بررسی گزارشها، اغلب بیماران بیماری مستعد کننده داشته اند ولی مواردی هم گزارش شده که بدون بیماری قبلی بوده است و بیمار مورد بحث نیز جزء گروه اخیر میباشد.

پاره شدن مری در نتیجه آسیب این قارچ تاکنون شرح داده نشده است. در این مقاله موردی از مونیلیای ثابت شده مری گزارش میشود که فیستولی در قسمت فوقانی لب تحتانی ریه راست وجود داشته و تولید آبسه در این لب کرده ولی تغییراتی در پرده جنب و میان سینه نداده است.

شرح حال بیمار:

بیمار مرد ۲۸ ساله زارعی است که در تابستان سال ۱۳۵۳ بعلت درد طرف راست سینه، سرفه و اختلال در بلع به بیمارستان

بافت‌های تپا شده (نکروتیک) ریه احاطه و فیستولی به قطر ۳ میلیمتر بین آبسه و محل التصاق $\frac{1}{4}$ فوقانی و میانی مری وجود داشت .

برداشتن لب تحنانی ریه راست همراه با برداشتن کامل مری و بازکردن معده (گاستروستومی) انجام و ۶ ماه بعد قوس طویلی از روده بزرگ بین مری گردنی و معده پیوند گردید . در آزمایش میکروسکوپی مری، ضخامت مخاط همراه پوسه پوسه شدن اپی تلیوم مخاطی و ارتشاح لنفوسیتیک در زیر مخاط ولایه‌های عضلانی زیر مخاط دیده شد.

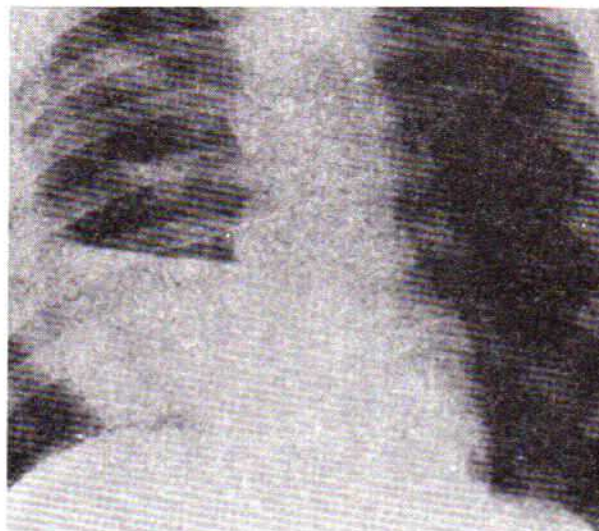
باروش Periodic acid Schiff stain ، بلاستوسپوره‌های رشته‌ای شکل متعدد در زیر مخاط و عضله زیر مخاطی مشاهده شد (شکل ۴).

بیمار قبل از عمل جراحی از داروهای پنی‌سیلین، استرپتومایسین ، ژن‌تامایسین ، نیستاتین خوراکی و آمفوتریسین B دریافت میکرد و درمان بانیستاتین بعد از جراحی ادامه داشت .

بحث :

قارچ کاندیدا آلبیکانس زندگی بی‌آزار (سaprofit) داشته و تنها در مواردی که ذکر شد میتواند در مری بیماریزا باشد. گرفتاری دهان ، پوست ، مهبل و مجاری تنفسی شایع است .

گرفتاری دستگاه گوارش را در ۱۸٪ موارد و گرفتاری ریه را در ۱۲ مورد از ۳۳ بیمار جراحی شده که مبتلا به ضایعات عمومی قارچ کاندیدا بوده‌اند در کالبدشکافی (اتوپسی) شرح داده‌اند (۴). محل‌های شایع گرفتاری مونیلیا در دستگاه گوارش عبارتند از دهان،



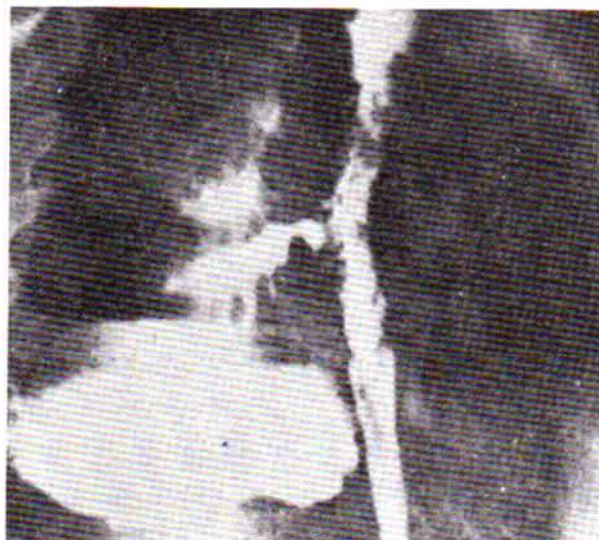
شکل ۱- برتوئنگاری قفسه سینه که حفره بزرگی را همراه با سنج مایع در طرف راست قفسه سینه نشان میدهد.

مشاهده شد و در رنگ آمیزی وجود Mycelium تأیید شد و در آزمایش از بافت مری که باروش GRAM رنگ آمیزی شد وجود قارچ را تأیید کرد و کشت آن Chlamydo spores of Candida albicans را نشان داد (شکل شماره ۳).

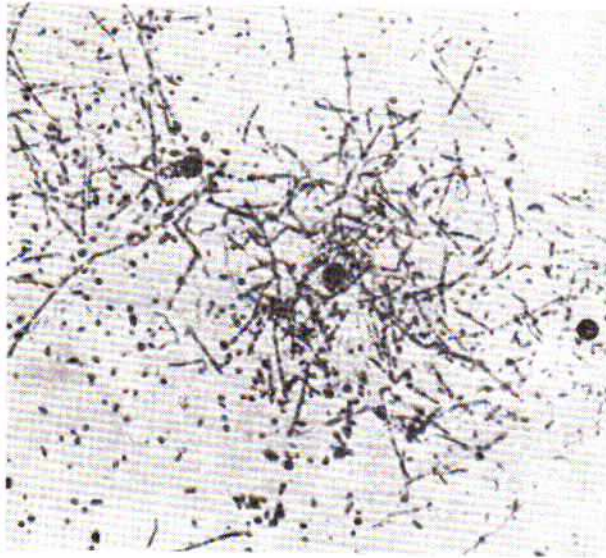
بیمار با تشخیص فیستول بین مری و ریه همراه با آبسه احتمالا بعلت مونیلیا تحت عمل بازکردن قفسه سینه (تورا کوتومی) طرف راست قرار گرفت و آبسه بزرگی در قسمت فوقانی لب تحنانی ریه راست همراه با ساجسبندگی پرده جنب مشاهده گردید . آبسه حاوی ۳۰۰ سانتی متر مکعب مواد تخمیری بود که بوسیله



شکل ۲- سلولهای قارچی Chlamydo spore کاندیدا آلبیکانس که از کشت بافت مری بدست آمده‌است.



شکل ۳- دیواره مری نامنظم همراه با فیستول باریکی که به یک حفره بزرگی در نیمه راست قفسه سینه منتهی میشود.



شکل ۴- منظره میکروسکوپی مخاط عمقی مری که بلاستوسپورها را نشان میدهد.

حلق و قسمت تحتانی لوله گوارش . مری محل نسبتاً غیرشایعی در این بیماری است . نشانه‌های پرتونگاری نخستین بار در سال ۱۹۵۶ توسط Andren و همکارش (۱) شرح داده شد. همراه بودن مونیلیا و دیورتیکولوز ترا Troupin در سال ۱۹۶۸ گزارش کرده است (۱۴).

سوراخ شدن فیستول و ورم حاد میان سینه از عوارض نادر مونیلیای مری است . اما در بیمار مورد بحث گرفتاری میان سینه وجود نداشت و فیستول مستقیماً وارد قسمت فوقانی لب تحتانی ریه راست شده بود .

در بررسی ۲۸۲ مورد پارگی مری که توسط Neolon و دیگران (۱۶، ۱۲، ۱۰، ۷، ۶، ۵، ۳) بعمل آمده است، هیچگونه گزارشی از پارگی مری و تشکیل فیستول و آبسه ریه در اثر مونیلیا قبلاً شرح داده نشده است.

REFERENCES:

- 1- Andren, L. and Theander, G.: Roentgenographic appearance of esophageal moniliasis. *Acta Radiologica*, 46, 571. 1956.
- 2- Benny, B. E. and Ochsner, J. L.: Perforation of the oesophagus. A 30-year review. *J. Thora and Cardiovas. Surg*, 65, 1. 1973.
- 3- Foster, J.H., Jolly, P.C., Sawyers, J.L. and Daniel, R.A.: Esophageal perforation: Diagnosis and treatment. *Ann. Surg*, 161, 701. 1965.
- 4- Gaines, J.D. and Remington, J.S.: Disseminated candidiasis in the surgical patient. *Surgery*, 72, 730. 1972.
- 5- Gerard, F.P., Belleville, N.J., Sabety A.M., Fernand, M.B., Trillo, R.A. and Fernando, M.B.: Esophageal perforation. *Archives of Surgery*, 96, 414. 1968.
- 6- Groves, L.K.: Instrumental perforation of the esophagus, what is conservative management. 52,1. 1966.
- 7- Hardin, W.J., Hardy, J. D. and Conn, J.H.: Oesophageal perforations. *Surg. Gynaecol and Obstet*, 124, 325. 1967.
- 8- Holt, J.M.: Candida infection of the oesophagus. *Gut*, 9, 227. 1968.
- 9- Jensen, K.B., Stenderup. A., Thomsen, J.B. and Bichel, J.: Oesophageal moniliasis in malignant neoplastic disease. *Acta Medica Scand*, 175, 455. 1964.
- 10- Johnson, J., Schwegman, C.W. and MacVaugh, H., III. Early esophagostomy in the treatment of iatrogenic perforation of the distal oesophagus. *J. Thora. and Cardiovas. Surg*, 55, 24. 1968.
- 11- Kaufman, S.A., Scheff, S., and Leviene, G: Esophageal moniliasis. *Radiology*, 75, 725. 1960.
- 12- Neolon, T.F., Jr., Cuddy, V.D. and Gibbon, J.H., Jr. Instrumental perforation of the oesophagus. *J. Thora and Cardiovas. Surg*, 41, 75. 1961.
- 13- Sanders, E.C., Levinthal, C., and Donner, M.W.: Monilial oesophagitis in a patient with hemoglobin S.C. disease. *Ann. Int. Med.* 57, 650. 1962.
- 14- Troupin, R.H.: Intramural oesophageal diverticulosis and moniliasis, a possible association. *Amer. J. Roentgen*, 104, 613. 1968.
- 15- Watanabe, Y., Tamaoki, H. and Uno, M.: A case of Plummer-Vinson (Paterson-Brown kelly) syndrome complicated by oesophageal candidiasis. *J. Oto. Rhin. Lary. Soc. Japan*. 70, 857. 1967.
- 16- Wichern, W. A., Jr: Perforation of the oesophagus. *Amer. J. Surg.* 119, 534. 1970.