

عوارض قلبی داروهای روانی بویژه (Amitriptyline)

مجله نظام پزشکی

سال ششم، شماره ۶، صفحه ۴۹۴-۱۳۵۷

دکتر سعید علی پور *

مصرف Amitriptyline بنامهای تجارتي Tryptizol یا Elavil به ثبوت رسیده است. در مطالعه‌ای Kristiansen (۱) بیماران قلبی را که از دو هفته قبل از مرخصی یا مرگشان آمی‌تریپتیلین دریافت کرده بودند، مورد بررسی قرار داد. پیگیری ۱۱۹ بیماری که آثاری از عوارض شناخته شده این دارو داشتند، نشان داد که ۲۳ تن آنها در مدت مطالعه فوت شدند که مرگ ۱۳ تن ناگهانی بود بدین معنی که بی‌وجود نشانه‌ای از وخامت بیماری یا حاکی از مرگ زودرس، این گروه بیماران در مدت ۲۴ ساعت در گذشتند. در این مطالعه ۱۲۰۰۰۰ بیمار شرکت داشتند و سعی شد که مرگ سایر بیمارانی را که تحت درمان با این قبیل داروها نبودند با عوارض حاصل از دارو در ۱۱۹ تن و مرگ ۲۳ تن از آنها مورد مقایسه قرار دهند تا از نظر آماری اختلاف چندانی در مورد سن، جنس و شدت بیماری اولیه وجود نداشته باشد.

سالهاست که از آثار جانبی بویژه عوارض قلبی ترکیبات ضد افسردگی نوع سه حلقه‌ای (Tricyclic) گزارش‌هایی میرسد. در تعدادی موارد حتی مرگ ناگهانی در مصرف کنندگان این ترکیبات دیده شده ولی اغلب سایه‌ای از شک و تردید با آن همراه بوده است. تبلیغات شرکتهای دارویی، نبودن درمان قطعی برای بیماریهای روانی، ناچاری پزشکان در مصرف این داروها و ناآگاهی برخی از آنها سبب شده است که این گروه ترکیبات بمقدار زیاد، بمدت بسیار طولانی و اغلب چند دارو باهم بکار روند. چه بسا که متوجه عوارض حاصل مثل تپش قلب، تندی ضربان‌ها و تغییرات الکتروکاردیوگرافی نشده و یا این تغییرات را به بیماریهای گوناگون قلبی نسبت میدهند.

حساسیت زیاد بیماران قلبی نسبت باین داروها بویژه داروی پر

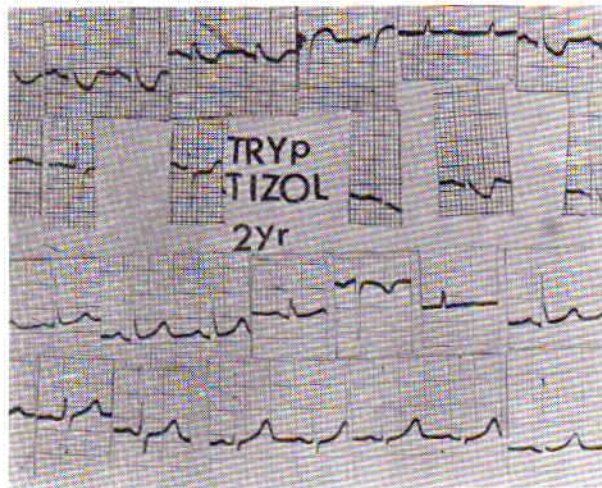
* بیمارستان قلب - تهران .

و یکی از آنها که الکتروکاردیوگرامش در شکل ۱ دیده میشود خانم ۶۰ ساله‌ای است که بعلت نارسائی قلب همراه با اختلال‌های ریتمی گوناگون تحت درمان قرار گرفت. امواج پیش‌رس دهلیزی و بطنی ۲ تن از بیماران، چند روز پس از قطع دارو و تا یکباردی سینوسی ۲ بیمار دیگر چند هفته پس از آن برطرف گردید ولی رفع آثار نارسائی قلب آخرین بیمار چند ماه بطول انجامید و مدت‌ها بیمار تحت درمان بادیتریتال بود. بیمار اخیر بیش از سه سال روزانه حدود ۴۰ تا ۶۰ میلی‌گرم آمی‌تریپتیلین مصرف میکرد که مقدار درمانی و توصیه شده آنست.

شکل ۱- ۲ ردیف بالا اشتقاقهای عضوی و جلوی قلبی بیمار هنگام ابتلاء به نارسائی قلب بعلت مصرف تریپ تیزول ۴۰ تا ۶۰ میلی‌گرم روزانه بمدت ۲ سال میباشد.

۲ ردیف پائین الکتروکاردیوگرام همان بیمار را ۲ سال پس از قطع دارو و درمان نارسائی قلب نشان میدهد.

خوشبختانه عوارض قلبی ترکیبات فنوتیازین آنقدر نیست که مصرف آنرا بمقدار و مدت معین مجاز ندانیم چه این داروها با مهار رفلکس‌های مرکزى بالا برنده فشار خون و اثر مهارى برسیستم آلفا، باعث رگ گشائی (Vasodilatation) و تا حدی پائین آمدن فشار خون میشوند. از طرفی این گروه دارای اثر ضد آریتمی قلبی کینیدین‌مانند میباشدند. باوجود این نمیتوان اثر منفی آنها را روی نیروی انقباضی قلب نادیده گرفت (۴).



شکل ۱- ۲ ردیف بالا اشتقاقهای عضوی و جلوی قلبی بیمار هنگام ابتلاء به نارسائی قلب بعلت مصرف تریپ تیزول ۴۰-۶۰ میلی‌گرم روزانه بمدت

این بررسی تردیدی در مورد مرگ زای بودن آمی‌تریپتیلین در این گروه از بیماران باقی نگذاشت. در مورد Imipramine نیز که از گروه ترکیبات ضد افسردگی سه حلقه‌ای میباشد، چنین عوارضی ذکر شده است و باید در مصرف این دارو نیز در بیماران قلبی محتاط بود. مطالعه‌ای که در ۷ کشور اروپائی انجام شد، نشان داد که ۱۷ درصد مردم در بلژیک و ۱۰ درصد جمعیت فرانسه نوعی داروی ضد افسردگی، ضد اضطراب یا آرام بخش مصرف میکردند. تعداد آنها در بین مصرف‌کنندگان این داروها ۲ برابر مردها بوده و تعداد زیادی از این افراد بش از ۴۵ سال داشتند. این بررسی نشان داد که این داروها زیاد و بیجا تجویز میشوند (۲). بررسی‌های متعدد (۳) در آمریکا نشان داده است که ۲۵ تا ۳۰ درصد افراد از نظر نشانه‌های روانی غیرعادی هستند و بی‌تردید این گروه از افراد در ابتدا بوسیله پزشکان با انواع مختلف داروهای روانی آشنا میشوند و بتدریج به تشخیص خود هر دارو یا مجموعه دارویی را که مؤثرتر تشخیص دادند، مصرف میکنند و از پزشکان خود میخواهند نوعی را که از آن رضایت بیشتری دارند برایشان تجویز کنند.

شک نیست که این داروها اغلب مورد سوء استفاده قرار میگیرند چه با اثر بر خلق و خو، رفتار، تمایلات و قدرت جسمی و روحی شخص، تعداد زیادی از افراد را میفریبند. زمینه روانی پذیرا برای اینگونه داروها در غرب، جوانان بی‌قید و در ایران بیشتر هنرمندان یا هنرمندنماهایی بوده و هستند که قبل به تریاک پناه می‌آوردند. متأسفانه کم نیستند افرادی که تریاک را در ردیف وسائل خوشگذرانی و سرگرمی قرار داده‌اند. این انتخاب بستگی به روحیه و فلسفه‌ای دارد که افراد در مورد کیفیت زندگی برای خود بر میگزینند. واقعیت اسف‌انگیز اینست که تعدادی از پزشکان ما تریاک را برای بیماران قلبی خود تجویز میکنند و این اعتیاد را که سالها در بسیاری از نقاط با آن مبارزه شده است بدرون خانواده‌ها میفرستند. بارها با بیمارانی مواجه شده‌ایم که برای تسکین انفارکتوس میوکارد بجای اینکه خود را هر چه زودتر به بیمارستان برسانند به تریاک تجویز شده دکتر متخصص قلب روی آورده‌اند و با توجه به شیوع اختلال‌های ریتم قلب در ساعات اول این بیماری، شک نیست که تعدادی از آنها بی‌درد جان میسپارند و هرگز به بیمارستان نمی‌رسند.

در چند سال گذشته از بین بیماران مورد مطالعه، معلوم شد که تغییرات الکتروکاردیوگرافی ۵ مورد آنها به یقین مربوط به آمی‌تریپتیلین (Tryptizol) بوده است چه با قطع دارو همه آثار رو به بهبود نهادند. شکایت ۴ تن از این بیماران تپش قلب بود

تغییرات تنها با قطع تریپتیزول برطرف گردید. الکتروکاردیو-گرام بیمار اخیر را که خانمی ۶۰ ساله است در هنگام بستری شدن در بیمارستان و ۲ سال پس از آن در شکل (۱) ثبت شده است. خلاصه: عوارض قلبی، عروقی داروهای روانی بویژه ترکیبات سه حلقه‌ای و فنوتیازینها مدتهاست شناخته شده‌اند و چه بسا که بلوکهای قلبی و مرگ ناگهانی را باین داروها نسبت داده‌اند. اغلب آثار سمی اینداروها را روی قلب بیمار ذکر کرده‌اند ولی تردیدی نیست که بر قلب سالم نیز اثر بیمارزا دارند. تجربه گزارش شده در این مقاله تنها در مورد ۵ بیمار است که بطور عمده Amitriptyline (تریپتیزول) مصرف میکرده‌اند. اطلاعات موجود در گزارش‌های پزشکی بطور خلاصه بررسی شده است. پیشنهاد میشود که تا حد امکان از مصرف اینداروها بویژه در بیماران قلبی پرهیز شود و یا لااقل مدت مصرف آن کوتاه گردد.

ترکیبات سه حلقه‌ای مانع برداشت دوباره (Reuptake) نور-اپی نفرین از انتهایی رشته‌های سیستم سمپاتیک میشوند و بمقدار زیاد از قدرت انقباضی قلب میکاهند (Negative inotropic). (۵). تغییرات الکتروکاردیوگرافی گوناگون را به اینداروها نسبت داده‌اند (۶) که عبارتند از:

QT طولانی، موج T پهن، موج U برجسته، پهن شدن QRS، طولانی شدن P-R، فرورفتگی S-T، امواج پیشرس دهلیزی و بطنی، اختلال‌های هدایتی درون قلبی و تاکیکاردی‌های بطنی و فوق بطنی. این آثار در ۲۰ درصد افرادی که مقادیر درمانی ترکیبات مزبور را مصرف میکنند دیده میشود.

در ۵ موردی که به یقین آثار الکتروکاردیوگرافی آنها مربوط به آمی تریپتیلین بوده است، یکی امواج پیشرس دهلیزی، مورد دیگر امواج پیشرس بطنی و ۳ بیمار تاکیکاردی سینوسی داشتند که یکی از افراد گروه اخیر دچار نارسائی قلب بود. تمام این

REFERENCES:

- 1- Kristiansen, ES: Cardiac complications during treatment with imipramine (Tofranil). Acta. Psychiat. Neurol. Scand. 36: 427, 1961.
- 2- Balter, M. B., Levine, J., Manheimer, DI: Cross - National study of the extent of anti - anxiety - sedative use. New. Eng. J. 290: 764, 1974.
- 3- Dohrenwend, BP., Egri, Mendelson, FS.: Psychiatric disorders in general population. Am. J. Psychiat. 127: 40, 1971.
- 4- Javik, ME.: The pharmacological basis of therapeutics (Goodman - Gilman) 4th edition, MacMillan, 1970, P 162.
- 5- Raisfeled, IH: Cardiovascular complications of antidepressant therapy. Am. Heart. J. 83: 129, 1972.
- 6- Fowler, NO., McCall, D., Holmes, JC., Hanenson, IB.: Electrocardiographic changes and cardiac arrhythmias in patients receiving psychotropic drugs. Am. j. Cardiol. 37: 223, 1976.